



EVROPSKÁ UNIE
Evropské strukturální a investiční fondy
Operační program Výzkum, vývoj a vzdělávání



Název projektu	Zvýšení kvality vzdělávání na Slezské univerzitě v Opavě ve vazbě na potřeby Moravskoslezského kraje
Registrační číslo projektu	CZ.02.2.69/0.0/0.0/18_058/0010238

Klinická propedeutika

Distanční studijní text

Jakub Seget

Opava 2021



Obor: Lékařská diagnostika a léčebné techniky

Klíčová slova: Anamnéza, fyzikální vyšetření, zobrazovací metody.

Anotace: Studijní opora pro předmět Klinická propedeutika popisuje postup při odběru anamnézy a fyzikálním vyšetření pacienta. Dále obsahuje základní přehled zobrazovacích metod a paraklinických vyšetření. Text je určen pro studenty ošetrovatelských oborů.

Autor: **MUDr. Jakub Seget**

Obsah

ÚVODEM.....	5
RYCHLÝ NÁHLED STUDIJNÍ OPORY.....	6
1 ZDRAVOTNICKÁ DOKUMENTACE.....	7
1.1 Význam dobře vedené zdravotnické dokumentace.....	7
1.2 Základní součásti zdravotnické dokumentace.....	8
2 ANAMNÉZA.....	11
2.1 Úvod.....	11
2.2 Postup při odběru anamnézy.....	12
2.3 Osobní anamnéza (OA).....	13
2.4 Rodinná anamnéza (RA).....	13
2.5 Farmakologická anamnéza (FA).....	14
2.6 Alergická anamnéza (AA).....	14
2.7 Pracovní anamnéza (PA).....	14
2.8 Sociální anamnéza (SA).....	15
2.9 Abusus.....	15
2.10 Epidemiologická anamnéza (EA).....	16
2.11 Gynekologická anamnéza (GA).....	16
2.12 Nynější onemocnění (NO).....	16
3 FYZIKÁLNÍ VYŠETŘENÍ.....	19
3.1 Základní postupy při fyzikálním vyšetření.....	19
3.2 Zhodnocení celkového stavu pacienta.....	22
3.3 Vyšetření kůže.....	26
3.4 Vyšetření hlavy.....	29
3.5 Vyšetření krku.....	32
3.5.1 Vyšetření tepen.....	33
3.5.2 Vyšetření mízních uzlin.....	34
3.6 Vyšetření hrudníku.....	35
3.6.1 Vyšetření plic.....	35
3.6.2 Vyšetření srdce.....	37
3.7 Vyšetření břicha.....	42
3.7.1 Vyšetření břicha pohmatem.....	44

3.7.2	Klinický obraz závažných onemocnění v oblasti břicha.....	47
3.8	Vyšetření moči a stolice	49
3.9	Vyšetření per rectum	51
3.10	Vyšetření končetin a pohybového systému	52
3.11	Invazivní vstupy	55
3.12	Orientační neurologické vyšetření.....	56
3.13	Příklad zápisu normálního fyzikálního vyšetření	58
4	DALŠÍ VYŠETŘOVACÍ METODY	60
4.1	Vyšetření fyziologických funkcí	60
4.2	Zobrazovací vyšetření	62
5	SHRnutí STUDIJNÍ OPORY	67
	LITERATURA A ZDROJE.....	68
	PŘEHLED DOSTUPNÝCH IKON.....	71

ÚVODEM

Klinická propedeutika slouží pro studenty zdravotnických oborů jako úvod do praktické medicíny. Pro mediky je to první předmět, ve kterém se z laboratoří a poslucháren přemístí do nemocnic k lůžku pacienta. Znalosti a dovednosti, které se poprvé probírají v rámci propedeutiky pak lékaři používají bez nadsázky denně – a celý život se v nich zdokonalují.

Obsah tohoto textu je na první pohled podobný učebnicím propedeutiky pro studenty Všeobecného lékařství, cílem autora ale bylo vybrat z těchto často příliš podrobných a neaktuálních textů vybrat ty části, které jsou použitelné v každodenní práci zdravotní sestry.

Text by měl být pochopitelný pro všechny studenty se základními znalostmi anatomie a fyziologie. Na začátku každé kapitoly jsou ale tyto teoretické údaje shrnuty, aby byl zbytek textu pochopitelný.

Tato studijní opora je doplňkem prezentací a distančních přednášek, ve kterých jsou jednotlivé kapitoly představovány interaktivně, jsou diskutovány kazuistiky a text je doplněn více obrázky a videozáznamy. Je ale plnohodnotným zdrojem k úspěšnému složení zkoušky z Klinické propedeutiky.

RYCHLÝ NÁHLED STUDIJNÍ OPORY

Text začíná krátkým přehledem zdravotnické dokumentace, který má ujasnit orientaci v chorobopisu pacienta.

Dále je popsán správný odběr strukturované anamnézy s podrobným popisem jejích jednotlivých částí. Každý oddíl je ilustrován příklady správného i nesprávného zápisu anamnestických údajů ve zdravotnické dokumentaci.

Hlavní část textu tvoří popis fyzikálního vyšetření pacienta. Tato část je stejně jako v praxi rozdělena podle vyšetřovaných částí těla. Pro ilustraci jsou zmíněny i fyzikální nálezy u nejčastějších onemocnění

Na závěr jsou zmíněny principy a indikace základních zobrazovacích vyšetření a postup při měření fyziologických funkcí.

1 ZDRAVOTNICKÁ DOKUMENTACE

RYCHLÝ NÁHLED KAPITOLY



Krátký text popisující strukturu zdravotnické dokumentace. Stručný přehled pojmů spojených s dokumentací, které jsou používány v každodenní praxi.

CÍLE KAPITOLY



- Pochopení struktury zdravotnické dokumentace
 - Usnadnění orientace ve zdravotnické dokumentaci
 - Zasazení dále probíraných součástí dokumentace (tedy anamnézy a fyzikálního vyšetření) do kontextu dalších údajů ve zdravotnické dokumentaci
-

ČAS POTŘEBNÝ KE STUDIU



30 minut

KLÍČOVÁ SLOVA KAPITOLY



Zdravotnická dokumentace, anamnéza, objektivní nález, příjmový list, dekurz, vizita, hlášení sester, propouštěcí zpráva

1.1 Význam dobře vedené zdravotnické dokumentace

Kapitola o zdravotnické dokumentaci nejspíše nebude nejčtivější částí jakéhokoli učebního textu, ale základní orientace v jejích mnohdy dosti složitě pojmenovaných oddílech jistě usnadní práci u lůžka i v ambulanci. I přes drobné odlišnosti se ve většině zdravotnických zařízení v České republice používá podobný formát dokumentace – vystačíme si proto se stručným přehledem jejích základních částí a s vysvětlením některých pojmů, které v souvislosti s dokumentací používáme.

Dobře vedená zdravotnická dokumentace má dvě základní výhody – umožní efektivní předávání informací o pacientově zdravotním stavu a poslouží nám jako podklad při řešení eventuálních stížností.

V dobře strukturované, stručně a jasně formulované a aktuální dokumentaci trvá jen zlomek času vyhledání údajů potřebných při každodenních úkonech, jako je hodnocení efektu léčby, informování pacienta nebo jeho příbuzných, ale také při krizových situacích – zejména při indikaci kardiopulmonální resuscitace u hospitalizovaných pacientů.

Bohužel je také nutné myslet na to, že zápisy do dokumentace nepíšeme jen pro sebe a své kolegy, ale také pro policejní vyšetřovatele a pro soudního znalce, který se o naše záznamy bude opírat při posuzování stížností. Datovaný zápis popisující stav pacienta, mimořádnou událost nebo rozhovor s rodinou má vždy větší hodnotu než ústní popis okolností, na které pracně vzpomínáme o několik měsíců později.

Zdravotnická dokumentace je nyní prakticky vždy vedena elektronicky. Postupně ubývá i částí dokumentace, které je nutné vést duplicitně i fyzicky na papíře. Elektronická dokumentace obecně výrazně zjednodušuje a zpřehledňuje práci, jsou ale stále situace, ve kterých je papír praktičtější, např. při odškrtávání podaných léků nebo při předávání propouštěcí zprávy pacientovi.

1.2 Základní součásti zdravotnické dokumentace

Základní zdravotnická dokumentace u hospitalizovaného pacienta se nazývá *chorobopis*. Obsahuje kompletní záznam o aktuálním pobytu v nemocnici a jeho jednotlivé složky probereme níže.

U ambulantních pacientů říkáme dokumentaci většinou *ambulantní karta*. Ta kromě demografických údajů obsahuje kopie všech jednotlivých ambulantních vyšetření, výsledky laboratorních a zobrazovacích vyšetření a ev. i kopie vyšetření u jiných lékařů a kopie propouštěcích zpráv z hospitalizací.

DEMOGRAFICKÉ ÚDAJE

V hlavičce každé části zdravotnické dokumentace jsou základní demografické údaje o pacientovi – jméno, datum narození, rodné číslo, číslo pojišťovny a adresa. Důležitost těchto zdánlivě banálních údajů si uvědomí každý zdravotník, až si mezi sebou splete dva pacienty s podobným jménem. V posledních letech je prevenci záměny pacientů věnována velká pozornost, ale i tak je situace, kdy na jednom oddělení leží vedle sebe třeba *Jaroslav Holý* a *Jaromír Holík* vždy důvodem k velké opatrnosti.

Kromě těchto základních údajů bychom hned při prvním kontaktu s pacientem měli zjistit také jeho telefonní číslo, kontakt na blízkou osobu a jména ostatních lékařů, u kterých je pacient léčen – alespoň pak praktického lékaře.

PŘÍJMOVÝ LIST

Příjmový list vypracuje lékař při příjmu pacienta k hospitalizaci. Obsahuje anamnézu, záznam ze vstupního fyzikálního vyšetření, seznam diagnóz a krátký plán péče. V dokumentaci většinou bývá na první straně.

DEKURZ

Dekurz je denní záznam o stavu pacienta a o poskytované péči. Obsahuje opět souhrn informací o pacientovi, přehled diagnóz a alergií, ordinace léků a plánovaná vyšetření. Do dekurzu zapisuje lékař každý den *vizitu* – krátké vyšetření pacienta, dále pak popíše každou změnu pacientova stavu a změny v ordinacích a plánu péče. Sestry do dekurzu popisují fyziologické funkce pacienta, potvrzují podání předepsaných léků a zapisují svou vlastní vizitu, resp. *hlášení sester*. Údaje z hlášení jsou důležité nejen pro sestry, které se střídají na směnách, ale také pro lékaře, např. při nastavování dávky léků proti bolesti nebo k objektivizaci údajů od zmatených pacientů. Neshody v lékařské vizitě a hlášení sester jsou častým argumentem při stížnostech a měli bychom se jim snažit vyhnout.

VÝSLEDKY VYŠETŘENÍ

Do dokumentace se zakládají výsledky všech provedených zobrazovacích a laboratorních vyšetření, zápisy z konziliárních vyšetření a operační protokoly.

EPIKRÍZA

Epikríza je souhrn dosavadního průběhu hospitalizace. Zpracovává ji v pravidelných intervalech ošetřující lékař pacienta – v intenzivní péči většinou denně, na následné péči pak stačí epikrízu aktualizovat jednou týdně. Kvalitně, stručně a přitom srozumitelně zpracovaná epikríza je jednou z nejdůležitějších součástí dokumentace.

PROPOUŠTĚCÍ ZPRÁVA

Propouštěcí zprávu lékař zpracuje na konci hospitalizace. Je to souhrn celého průběhu pobytu v nemocnici, který obsahuje anamnézu, příjmové vyšetření, výsledky vyšetření, epikrízu a doporučení dalšího postupu pro pacienta i pro jeho další lékaře.



OTÁZKY

1. Jaké údaje obsahuje dekurz?
 2. Co je součástí propouštěcí zprávy?
-



ODPOVĚDI

1. souhrn informací o pacientovi, přehled diagnóz a alergií, ordinace léků a plánovaná vyšetření, lékařskou vizitu a hlášení sester
 2. anamnéza, příjmové vyšetření, výsledky vyšetření, epikríza a doporučení dalšího postupu pro pacienta i pro jeho další lékaře
-



SHRNUTÍ KAPITOLY

V této krátké úvodní kapitole byl vysvětlen význam kvalitně vedené zdravotnické dokumentace. Dále byly popsány její jednotlivé součásti s cílem zjednodušit orientaci v dokumentaci a v relevantních pojmech.

2 ANAMNÉZA

RYCHLÝ NÁHLED KAPITOLY



Následující kapitola se věnuje strukturovanému rozhovoru s pacientem. Po shrnutí základních doporučení a vhodných formulací otázek jsou postupně probírány jednotlivé oddíly anamnézy.

CÍLE KAPITOLY



- Seznámení se zásadami korektně vedeného rozhovoru s pacientem
 - Zdůraznění nutnosti systematického a strukturovaného rozhovoru
 - Představení jednotlivých oddílů anamnézy se zaměřením na jejich praktický význam
 - Ilustrace správného a nesprávného zápisu anamnestických údajů na příkladech z praxe
-

ČAS POTŘEBNÝ KE STUDIU



2 hodiny

KLÍČOVÁ SLOVA KAPITOLY



Anamnéza, rozhovor s pacientem, rodinná anamnéza, osobní anamnéza, farmakologická anamnéza, alergická anamnéza, pracovní anamnéza, sociální anamnéza, abusus, epidemiologická anamnéza, gynekologická anamnéza, nynější onemocnění

2.1 Úvod

Anamnéza je soubor všech informací podstatných pro zhodnocení zdravotního stavu pacienta. Primárně jsou součástí anamnézy údaje o prodělaných onemocněních, aktuálních příznacích a užívaných lécích, důležité jsou ale i informace o jiných oblastech života, které na první pohled se zdravotními potížemi nesouvisí – například sociální zázemí, předchozí

povolání nebo kontakt se zvířaty. Komplexnost anamnézy dobře vystihuje český pojem *předchorobí* nebo v angličtině používané *medical history*.

2.2 Postup při odběru anamnézy

Anamnézu odebíráme při každém přijetí pacienta do nemocnice a také při prvním ambulantním vyšetření. Při opakovaných vyšetřeních již stačí jen aktualizovat údaje zapsané ve zdravotnické dokumentaci.

Informace získáváme buď přímo od pacienta (*přímá anamnéza*), nebo ze zdravotnické dokumentace a od blízkých osob pacienta (*nepřímá anamnéza*). Ideální by samozřejmě bylo získat všechny údaje z první ruky a nepřímá anamnestická data využívat méně, to ale není možné např. u pacientů s poruchou vědomí, s demencí nebo od dětí. Seznam prodělaných onemocnění a užívaných léků také často bývá poměrně obsáhlý a využitím údajů ze starší dokumentace předejdeme chybám a neúplným údajům.

Při odebírání anamnézy pacientům pokládáme soukromé a často dost citlivé otázky. Měli bychom proto v co největší míře respektovat jejich soukromí a důstojnost. Základem je zajištění soukromí při odběru anamnézy. Pokud musíme pacienta vyšetřovat na urgentním příjmu nebo na vícelůžkovém pokoji, snažíme se alespoň využít plentu a otázky pokládat citlivě a pokud možno tiše.

Snažíme se pokládat spíše otevřené otázky, které pacienta nenavádějí ke konkrétní odpovědi (viz Tabulka 1).

Tabulka 1: Vhodné a nevhodné formulace otázek při odběru anamnézy

Vhodné formulace otázek	Nevhodné formulace otázek
Jak silné máte bolesti?	Ale už to nebolí tolik, jako včera, že?
Omezují vás závratě při chůzi?	Jsou ty závratě opravdu tak nepříjemné?
Jak spíte?	A spíte špatně?

K sestavení kvalitní anamnézy musíme od pacienta získat velké množství informací. Abychom na žádný okruh otázek nezapomněli, dělíme anamnézu na několik oddílů, které procházíme systematicky jeden po druhém. Jejich seznam je uveden v Tabulce 2. Pořadí jednotlivých částí anamnézy není pevně dané, závisí na pracovišti a preferencích zdravotníka.

2.3 Osobní anamnéza (OA)

Osobní anamnéza je souhrn všech onemocnění, úrazů a jiných zdravotních potíží pacienta. Je to jedna z nejdůležitějších součástí anamnézy a nikdy bychom ji neměli zanedbat. Na závažnější onemocnění (cukrovka, kardiovaskulární onemocnění, nádory) se ptáme raději i cíleně. U pacientů s více zdravotními problémy (tzv. *polymorbidní pacienti*) může být osobní anamnéza velmi rozsáhlá a často údaje čerpáme ze zdravotnické dokumentace.

Jednotlivá onemocnění zaznamenáváme chronologicky, od aktuálních potíží po nejstarší. Alternativně lze onemocnění zapisovat pro lepší přehlednost i podle relevantních medicínských specializací. U každého onemocnění je vhodné udávat i datum, kdy bylo diagnostikováno nebo léčeno. Nepoužíváme formulace jako „minulé úterý“ nebo „před 5 lety“, při pátrání ve starší dokumentaci jsou nepřehledné.

PŘÍKLAD RŮZNÝCH ZÁPISŮ V OSOBNÍ ANAMNÉZE

- *Správný, kompletní zápis s využitím informací z dokumentace:* Chronická ischemická choroba srdeční, st.p. SKG 2016, PCI RIA - DES stent, chronické srdeční selhání, EFLK 40%
- *Nekompletní zápis pouze z informací přímo od pacienta:* Léčí se se srdcem, má po „profuku“ v roce 2016

PŘÍKLAD DLOUHÉ, KOMPLIKOVANÉ OSOBNÍ ANAMNÉZY U POLYMORBIDNÍHO PACIENTA

Trombofilní stav - antifosfolipidový syndrom s pozit. ACLA, trvalá antikoagulační terapie apixabanem, 4/2012 oboustranná plicní embolizace, známky plicní hypertenze, spont. flebitis lýtka l.dx. 10 dní po vysazení rivaroxabanu 9/2018, dále 11/2008 a 7/2005, St.p. flebotromboze bérce l.dx. v r. 1990, ulcera cruris l.dx. recid., CVI, st.p. operaci žil, Ca renálního kalichu levé ledviny, pT3N0M0 HGTCc+Cis, st.p. radikální levostranné nefrektomii (při zavedeném kaválním filtru) 2/2017, Ureterolithiasis l.dx. - st.p. URS + flex. URS l.dx. 3.10.2017, - stp. URS l.sin. 5.12.2016, stp. flex. URS l.sin. 22.2.2017, stp. NEU l. sin. 3.3.2017, Recidivující uroinfekty, Rozsáhlá reponibilní břišní kýla, chirurgické řešení nedoporučeno, Hypertenze, Stp.hysterektomii pro myom, St.p. CHCE, Katarakta, Osteoporóza, Hypoakusis mixta, tinnitus vpravo

2.4 Rodinná anamnéza (RA)

V rámci rodinné anamnézy zjišťujeme zdravotní stav přímých příbuzných pacienta. Ptáme se po výskytu dědičných onemocnění – na ta nejčastější a nejvýznamnější se ptáme cíleně: onemocnění srdce a cév, zejména infarkt myokardu, hypertenze a cévní mozkové příhody, dále cukrovka, žilní trombózy a plicní embolie, náhlá úmrtí v mladém věku. Zvláštní pozornost věnujeme nádorovým onemocněním.

Zjišťujeme i v jakém věku tyto nemoci pacientova příbuzného postihly – výskyt závažných onemocnění v mladém věku je závažnou a důležitou informací. Většinou se stačí ptát na rodiče, sourozence a děti – sestavování podrobnějšího rodokmenu je na místě jen při specializovaných genetických vyšetření.

2.5 Farmakologická anamnéza (FA)

Farmakologická anamnéza je seznam aktuálně užívaných léků. Je opět velmi důležitá, bez znalosti medikace není možné pacienty bezpečně léčit. Léky zapisujeme co přesněji – název, formu podání, sílu léku a dávkování. Je běžné, že si pacienti komplikované názvy léků nepamatují, doporučujeme proto, aby s sebou vždy nosili psaný seznam léků nebo alespoň poslední podrobnou zprávu od lékaře.

PŘÍKLAD RŮZNÝCH ZÁPISŮ TÉHOŽ LÉKU

- *Správný zápis:* Prestarium Neo Combi 5/1,25 mg tbl. p.o. 1 - 0 - 0
- *Neúplný zápis s nepřesným názvem a chybějící silou léku:* Prestarium tbl 1x denně
- *Jen zcela orientační zápis, který je potřeba co nejdříve doplnit a opravit:*
Dva léky na tlak, neví jaké

2.6 Alergická anamnéza (AA)

Přesná dokumentace pacientových alergií je zásadní v prevenci nežádoucích událostí – pokud bychom pacientovi podali látku, na kterou již má známou alergii, dopustili bychom se závažného pochybení.

V rámci alergické anamnézy se proto ptáme cíleně na nežádoucí reakce po lécích nebo lékařských výkonech (častá je např. alergie na jodovou kontrastní látku nebo na některé dezinfekce). Zapisujeme také, jak se reakce projevila – je rozdíl, zda se např. jednalo o vyrážku, nebo o anafylaktický šok s nutností resuscitace. Některé polékové reakce nemusí být projevem alergie, ale spíše se jedná o vystupňované nežádoucí účinky léků – často je udávána třeba nevolnost po lécích proti bolesti. I tyto projevy do alergické anamnézy zapisujeme, ideálně s poznámkou, že se jedná pouze o *intoleranci* daného léku.

Alergie na pyly, prach, senná rýma nebo kontaktní alergie na kovy jsou také součástí AA a mají význam zejména při alergologickém vyšetření, u pacientů s astmatem nebo kožními onemocněními.

2.7 Pracovní anamnéza (PA)

Pracovní anamnéza obsahuje pacientova aktuální i předchozí povolání, případně údaje o starobním nebo invalidním důchodu. Existuje celá řada rizikových zaměstnání, která zvy-

šují riziko rozvoje chorob. Typickými příklady jsou vztah mezi prací v dole a plicními chorobami, mezi fyzicky náročnou prací a chronickými bolestmi zad nebo mezi sedavými zaměstnáními a křečovými žilami.

2.8 Sociální anamnéza (SA)

V rámci sociální anamnézy zjišťujeme rodinné zázemí pacienta, podmínky, ve kterých bydlí a sociální služby a dávky, kterých využívá. Tyto informace jsou důležité zejména u pacientů se sníženou soběstačností – typicky u seniorů, pacientů s psychickými onemocněními, u dětí, ale také například u pacientů po úrazech s náhle zhoršenou pohyblivostí.

KAZUISTIKA – VÝZNAM SOCIÁLNÍ ANAMNÉZY



Význam sociální anamnézy lze ilustrovat na běžné situaci, kterou denně řešíme v ordinacích praktického lékaře i na urgentních příjmech v nemocnicích. K vyšetření přichází 80letá seniorka s horečkami, kašlem, dehydratací a celkovou slabostí. Zjistíme lehký zápal plic. Další postup se zásadně liší podle sociální anamnézy – pokud má pacientka dobré rodinné zázemí a její blízcí jí budou pomáhat a kontrolovat ji, lze předepsat antibiotika, pacientku odeslat domů a naplánovat kontrolní vyšetření za týden. Pokud by pacientka žila osamocně, byl by tento postup příliš rizikový a doporučovali bychom spíše léčbu za hospitalizace.

Pracovní a sociální anamnézu je možné zapisovat i do společného oddílu, který pak nazýváme pracovní-sociální anamnéza (PSA nebo SPA).

2.9 Abusus

V tomto oddílu anamnézy zjišťujeme informace o užívání návykových látek. Souvislost mezi nadměrným užíváním alkoholu a kouřením s mnoha závažnými chorobami je jasně prokázána. Informace o užívání návykových látek by pacienta neměly diskriminovat, ale spíše sloužit k objasnění příčin chorob a ke správnému stanovení komplexního plánu další léčby.

Cíleně se ptáme na spotřebu alkoholu – na frekvenci pití, druh a množství alkoholu. Často se nestačí spokojit s první neurčitou odpovědí pacienta, ale je vhodné se cíleně doptávat – v této oblasti má při rozhovoru se zdravotníkem většina pacientů tendenci podhodnocovat.

Dále se ptáme na tabákové výrobky – kolik cigaret denně pacient vykouří, kolik let již kouří a v případě bývalých kuřáků i údaj o tom, kdy přestali a jak dlouho kouřili v minulosti.

Nezapomínáme ani na ostatní návykové látky, v českých podmínkách zejména marihuanu a pervitin – opět zjišťujeme frekvenci užívání, cestu aplikace drogy (nitrožilní podání je rizikovější, i z hlediska možného přenosu infekčních onemocnění) a datum poslední aplikace.

2.10 Epidemiologická anamnéza (EA)

V tomto oddílu anamnézy se zaměřujeme na nakažlivé nemoci. Zjišťujeme, zda někdo z okolí pacienta nejevil v poslední době známky infekčního onemocnění (zejména průjem, horečky nebo silné nachlazení), zda pacient nebyl v kontaktu s divoce žijícími zvířaty a zda neměl klíště. Cíleně se ptáme také na pobyt mimo území České republiky. Součástí epidemiologické anamnézy jsou také absolvovaná očkování. Tento oddíl anamnézy nabral na důležitosti zejména v posledních letech při pandemii COVID-19.

2.11 Gynekologická anamnéza (GA)

Některé otázky týkající se těhotenství, porodů a gynekologických potíží vyčleňujeme do zvláštního oddílu – gynekologické anamnéza. Zjišťujeme počet prodělaných těhotenství a způsob jejich ukončení (porod přirozenou cestou nebo císařským řezem, spontánní potrat a interrupce). Ptáme se na datum a průběh poslední menstruace, u žen po menopauze zapisujeme, v kolika letech byla menstruace naposledy. Zjišťujeme, zda pacientky nad 50 let docházejí pravidelně na mamografii a zda zvládají samovyšetření prsu.

Při odebírání gynekologické anamnézy pamatujeme na to, že se jedná o obzvláště citlivé údaje a měli bychom o to více dbát na soukromí během rozhovoru s pacientkami.

2.12 Nynější onemocnění (NO)

Nynější onemocnění je krátký text, který by měl výstižně popsat důvod, proč pacient vyhledal zdravotnickou péči.

Pacientovi pokládáme nejprve otevřené otázky, zjišťujeme, co ho přivádí do nemocnice nebo do ambulance, jaké příznaky na sobě cítí. Údaje z tohoto pacientova vyprávění poté ověřujeme a doplňujeme cílenými dotazy – například na intenzitu potíží, délku jejich trvání nebo na jiné příznaky, které by nám mohly pomoci při stanovování diagnózy a plánu léčby. Součástí nynějšího onemocnění mohou být i údaje od blízkých osob, od odesílajícího lékaře nebo od posádky Zdravotnické záchranné služby, z textu by ale mělo být zřejmé, odkud jsme jednotlivé informace čerpali.

Při zápisu nynějšího onemocnění bychom neměli nahrazovat pacientova slova odbornými termíny ani našimi vlastními formulacemi, není ale nutné jej psát jako přímou citaci, klíčová je dobrá srozumitelnost textu.

PŘÍKLAD ZÁPISU ANAMNÉZY



NO: Pacientka byla přivezena ZZS pro dušnost, úvodem tachykardie 220/min.

Dle posádky ZZS: večer bez nových potíží, v noci vzbudila rodinu - špatně se dýchalo, při příjezdu ZZS dušná jen subjektivně, úzkostná, na EKG ale nepravidelná tachykardie až 220/min. Po Cordarone zpomalení na 100/min, ústup dušnosti a úzkosti.

Subjektivně: Od Vánoc zhoršování celkového stavu - přestala chodit, už vlastně jen leží, postupně se zhoršuje dýchání. Dnes večer další zhoršení, myslela že umře, nemohla popadnout dech. Na hrudníku nebolí, palpitace neměla. DKK otékají dlouhodobě, poslední měsíc ale více levá, než pravá. Bez bolestí DKK. Nachlazená není, horečky nebyly, nekašle.

OA: Chronická ischemická choroba srdeční, st.p. infarktu myokardu 2007 – NSTEMI, st.p. koronarografii ve FN Ostrava, implantace stentu do ACD, Hypertenze, Dyslipidémie, Diabetes mellitus 2. typu na inzulinoterapii, St.p. appendektomii 1997, St.p. hepatitidě A v dětství

RA: matka zemřela v 55 letech na nádor prsu, otec měl cukrovku a vysoký tlak, zemřel v 70 letech na infarkt, sestra a bratr jsou zdraví, první dcera zemřela ve dvou letech na leukémii, druhá dcera zdravá

FA: Anopyrin 100 mg tbl 0-1-0, Prestarium Neo 5 mg tbl 1-0-0, Sortis 20 mg tbl 1-0-0, Paracetamol 500 mg tbl podle potřeby při bolestech zad, Novomix s.c. 15-0-8 jednotek

AA: Augmentin – vyrážka, intolerance Tramalu – nevolnost

GA: 3x těhotná, 2 porody, 1 interrupce, poslední menstruace v 50 letech, na mamografii chodí pravidelně, poslední v roce 2019, aktuálně bez gynekologických potíží

EA: Nikdo z blízkých osob nejevil v poslední době známky infekčního onemocnění.

V poslední době necestovala mimo ČR. Nebyla v kontaktu s COVID-19, očkována 2 dávkami 6/2021.

PA: starobní důchod, dříve prodavačka v pekárně

SA: žije s manželem v bytě, 2. patro s výtahem, je soběstačná, s velkými nákupy pomáhá dcera

Abusus: alkohol pije jen výjimečně – jedna sklenička vína na oslavách. 10 let nekouří, předtím kouřila 5 cigaret denně as 25 let.



OTÁZKY

3. Které údaje patří do gynekologické anamnézy?
 4. Které údaje patří do epidemiologické anamnézy?
 5. Jaký je rozdíl mezi přímou a nepřímou anamnézou?
-



KORESPONDENČNÍ ÚKOL Č. 1

Vypracujte anamnézu podle vzoru popsaného výše. Vyšetřete pacienta, se kterým se setkáváte ve svém zaměstnání nebo např. rodinného příslušníka. Anonymizovanou anamnézu v rozsahu do 1 strany A4 zašlete elektronicky podle pokynů domluvených na příslušné přednášce nebo semináři.



ODPOVĚDI

1. Počet těhotenství a porodů, poslední menstruace, mamografický screening, pravidelné gynekologické prohlídky
 2. Kontakt s infekční nemocí, očkování, cestovatelská anamnéza
 3. Přímou anamnézu získáváme od pacienta, nepřímou od blízkých osob nebo z dokumentace.
-



SHRNUTÍ KAPITOLY

V této kapitole byl popsán správný způsob rozhovoru s pacientem. Následně byly postupně představeny jednotlivé oddíly anamnézy – rodinná, osobní, farmakologická, alergická, pracovní, sociální, abusus, epidemiologická a gynekologická anamnéza a nynější onemocnění. Na konci kapitoly je pro ilustraci představen příklad zápisu kompletní anamnézy.

3 FYZIKÁLNÍ VYŠETŘENÍ

RYCHLÝ NÁHLED KAPITOLY



V následující kapitole budou postupně představeny techniky vyšetření jednotlivých částí těla včetně popisu normálních a nejčastějších patologických nálezů. Rozsah popisovaných vyšetření i nálezů je přizpůsoben potřebám sestry v běžné praxi.

CÍLE KAPITOLY



- Popsat správnou techniku fyzikálního vyšetření pohledem, poslechem, pohmatem a poklepem
- Popsat normální i nejčastější patologické nálezy na jednotlivých částech těla
- Představit správný způsob zápisu fyzikálního vyšetření do dokumentace
- Představit v krátkých kazuistikách nálezy při častých chorobách

ČAS POTŘEBNÝ KE STUDIU



6 hodin

KLÍČOVÁ SLOVA KAPITOLY



Fyzikální vyšetření, pohled, poslech, pohmat, poklep, vyšetření hlavy a krku, vyšetření hrudníku, vyšetření břicha, vyšetření končetin

3.1 Základní postupy při fyzikálním vyšetření

Fyzikální vyšetření je základní vyšetřovací metoda, při které využíváme pouze své vlastní smysly a jednoduché nástroje, jako je stetoskop, ústní lžička (špachtle) nebo neurologické kladívko. Základními postupy využívanými při fyzikálním vyšetření jsou pohled, poslech, pohmat a poklep (tzv. 4P). Kromě nich můžeme někdy využít i čich – například

při posuzování typického zápachu z úst při opilosti, diabetické ketoacidóze nebo jaterním selhání. Hodnocení zápachu hraje také roli při popisu akutních i chronických ran a defektů. Samostatně se někdy také v rámci fyzikálního vyšetření vyčleňuje vyšetření konečníku – *per rectum*.

Stejně jako při odběru anamnézy bychom při fyzikálním vyšetření měli dbát na zajištění soukromí – alespoň zatažením pleny mezi lůžky. Důležité je také nevyšetřovat pacienta v chladné místnosti. Před každým úkonem vysvětlíme, co po pacientovi potřebujeme a proč jej provádíme. Předtím, než se pacienta dotkneme ho na to upozorníme – zejména pokud by vyšetření mohlo být nepříjemné nebo bolestivé.

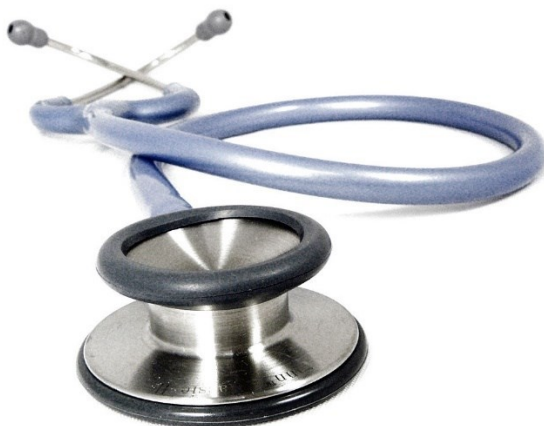POHLED – ASPEKCE

Pohledem začíná každé vyšetření pacienta – hodnotíme jeho celkový stav, stav vědomí, chování, pohyblivost a postoj. Pohledem také vyšetřujeme změny na kůži, některé neurologické příznaky a dechové pohyby. Obecně platí, že bychom pacienty měli vyšetřovat v dobře osvětlené a tiché místnosti s neutrálním osvětlením – modré i žluté světlo zkresluje barvu kůže a sliznic.

POSLECH – AUSKULTACE

V současné době se k poslechu pacienta používá prakticky výhradně stetoskop. Vyšetření poslechem hraje nezastupitelnou roli při hodnocení nálezu na plicích a srdci. Poslech využíváme jako doplňkovou metodu také při vyšetření břicha a periferních tepen. Některé zvukové projevy můžeme slyšet i na dálku, bez stetoskopu – například změny hlasu, zahluštění, stridor při zúžení horních dýchacích cest nebo tikot mechanických chlopenních náhrad.

Stetoskop (fonendoskop) je základní pomůckou při vyšetřování pacienta. Skládá se z olivek, které si vyšetřující vkládá do uší, hadiček, které vedou zvuk a ze zakončení, které přikládáme na tělo pacienta. Fonendoskop může být zakončen buď membránou, nebo zvoncem (ten lépe vede některé frekvence zvuku – v praxi se ale využívá prakticky jen membrána).



Obrázek 1: Stetoskop (1)

POHMAT – PALPACE

Pohmatem vyšetřujeme všechny části těla. Nezastupitelnou úlohu má při vyšetření břicha, mizních uzlin a tepen. Pohmatem zjišťujeme zejména bolestivost. Dále hodnotíme podkožní útvary (např. nádory, hematomy, abscesy...), popisujeme vždy jejich umístění, velikost v cm, konzistenci a bolestivost. V oblasti břicha je pohmatem možné vyšetřit i některé orgány. Všimáme si také teploty kůže – zvyšuje se při zánětu, snížená je při nedostačném prokrvení a podchlazení.

Pro pacienta není příjemné, když jej vyšetřujeme studenými rukama. Pozor si musíme dávat i na úpravu nehtů. Nikdy nehmatáme jedním prstem, používáme vždy plochu více prstů.

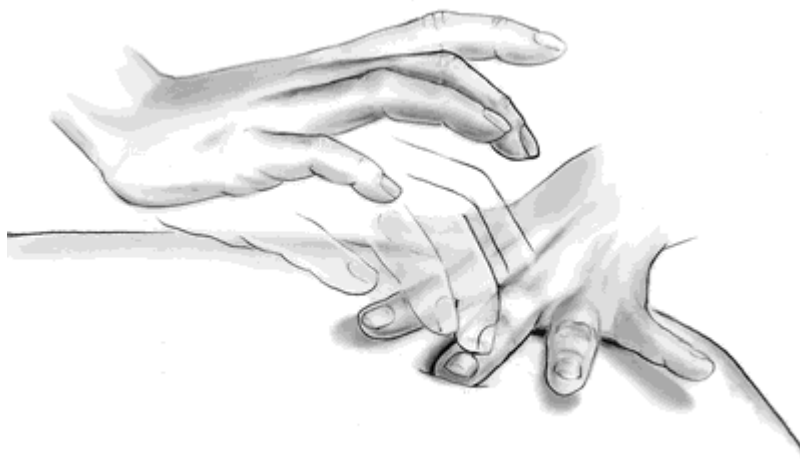POKLEP – PERKUSE

Vyšetření poklepem nám dává orientační představu o strukturách uložených hlouběji pod kůží, konkrétně o jejich skupenství:

- Při poklepu nad pevnou tkání nebo tekutinou slyšíme krátký zvuk bez ozvěny – *zkrácený* nebo *temný* poklep
- Při poklepu nad rozvinutou plicní tkání slyšíme hlubší zvuk s ozvěnou – *plný jasný* poklep
- Při poklepu nad dutinou vyplněnou vzduchem slyšíme zvuk s dlouhou ozvěnou – *hypersonorní* poklep
- Při poklepu nad žaludkem nebo střevy, které jsou vyplněny tekutinou a plynem se ozývá zvuk podobný bubnování – *bubínkový* poklep

Poklep využíváme v současné době zejména při vyšetření plic, kde nám pomáhá v rozlišení normální plicní tkáně od tekutiny nebo vzduchu v dutině hrudní. Na břicho nám pokleповý nález dává představu o obsahu střev. Poklepem na povrchově uložené kosti (zejména klíční kost a lebku) můžeme přesněji odhalit bolestivost při zlomeninách.

Využíváme zejména *nepřímý* poklep – klepeme prostředníčkem jedné ruky na prst druhé ruky, kterou mírně tlačíme na vyšetřované místo.



Obrázek 2: Technika vyšetření poklepem (2)



PRO ZÁJEMCE

Lepší představu o všech popisovaných poslechových a pokleповých nálezech lze získat z celé řady edukačních videí volně dostupných na Youtube

3.2 Zhodnocení celkového stavu pacienta

Ještě než začneme postupně vyšetřovat jednotlivé části těla, zhodnotíme celkový stav pacienta – stav jeho vědomí, psychický stav, řeč a hlas, stav výživy, pohyblivost, stabilitu, stoj a chůzi. Tento proces začíná hned při prvním kontaktu s pacientem a pokračuje v průběhu odebírání anamnézy.

STAV VĚDOMÍ

Za normálních okolností je pacient plně při vědomí a adekvátně reaguje na podněty ze svého okolí. Poruchy vědomí můžeme orientačně rozdělit do dvou skupin – kvantitativní a kvalitativní poruchy.

Kvantitativní poruchy vědomí jsou stavy, při kterých je různě těžce postižena bdělost jedince. Mohou být způsobeny poškozením mozku (např. po úrazech nebo cévních mozkových příhodách), otravou, poruchami oběhu a dechu i metabolickými příčinami (např. diabetické koma). Podle tíže se kvantitativní poruchy dělí na:

- **Somnolence:** pacient pospává, je lehce probuditelný, po probuzení reaguje na dotazy a podněty, může působit zpomaleně, po krátké chvíli opět rychle usíná
- **Sopor:** pacient je v bezvědomí, na oslovení nereaguje, na bolestivý podnět grimasuje nebo reaguje automatickým obranným pohybem
- **Koma:** pacient je v bezvědomí, nereaguje ani na bolestivý podnět

Pomůckou pro sledování závažnosti kvantitativní poruchy vědomí je tzv. Glasgowská škála – Glasgow Coma Scale. V dokumentaci se pak zapisuje zkratkou – např. GCS 13.

Tabulka 2: Škála Glasgow Coma Scale (3)

Glasgow Coma Scale - GCS	
Otevření očí	
1	neotvírá
2	na bolest
3	na oslovení
4	spontánně
Nejlepší hlasový projev	
1	žádný
2	nesrozumitelné zvuky
3	jednotlivá slova
4	neadekvátní slovní projev
5	adekvátní slovní projev
Nejlepší motorická odpověď	
1	žádná
2	na algický podnět nespecifická extenze
3	na algický podnět nespecifická flexe
4	na algický podnět úniková reakce
5	na algický podnět cílená obranná reakce
6	na výzvu adekvátní motorická reakce
Vyhodnocení	
15–13	žádná nebo lehká porucha
9–12	středně závažná porucha
do 8	závažná porucha

Kvalitativní poruchy vědomí jsou stavy, při kterých je u pacienta porušeno vnímání sama sebe a jeho okolí – pacient je zmatený. Nově vzniklá zmatenost je vždy závažným příznakem, protože může být vyvolána podobnými příčinami jako výše zmíněné kvantitativní poruchy. Zvláště u seniorů a pacientů s demencí může být zmatenost hlavním příznakem

celé řady stavů – od dehydratace, přes infekce až po chronickou bolest. Náhle vzniklá zmatenost s neklidem, někdy i s halucinacemi a agresivitou se označuje jako delirium.

ORIENTACE

Základní hodnocení orientace pacienta spočívá v posouzení orientace osobou, místem a časem. Zdravý člověk je orientován ve všech těchto modalitách. Pokud pacient orientován není, může to svědčit pro kvalitativní poruchu vědomí nebo pro poruchu kognitivních funkcí.

Orientaci zjišťujeme jednoduchými otázkami:

- *Orientace osobou:* Jak se jmenujete? Kolik Vám je let?
- *Orientace místem:* Ve kterém jsme městě? V jakém zařízení právě jsme?
- *Orientace časem:* Jaké je dnes datum? (přesné datum si nemusí vybavit ani plně orientovaný člověk, proto můžeme dotaz zjednodušit a zeptat se na den v týdnu a měsíc v roce)

PSYCHICKÝ STAV PACIENTA

Všímáme si, zda pacient působí úzkostně, depresivně, nebo je naopak excitovaný. Popisujeme, zda s námi při vyšetření spolupracuje, nebo je spolupráce omezená – ať už při agresivitě nebo neochotě pacienta, nebo při demenci a nedoslýchavosti, kdy pacient nerozumí našim pokynům.

ŘEČ A HLAS

Všímáme si, zda pacient nechrapí nebo nešeptá – to by mohlo svědčit pro onemocnění v oblasti krku nebo dýchacích cest. Poruchy výslovnosti a porozumění řeči budou probrány v kapitole o orientačním neurologickém vyšetření.

STAV VÝŽIVY A HYDRATACE

Objektivním ukazatelem stavu výživy je hmotnost a výška pacienta, resp. i údaje jako je BMI nebo obvod paží a pasu. V rámci běžného fyzikálního vyšetření výživu hodnotíme pouze orientačně – zmíníme, zda má pacient nadváhu nebo je přímo obézní, popř. zda jsou přítomny známky podvýživy – těžkou podvýživu při závažném onemocnění označujeme pojmem *kachexie*. Pojem *habitus* označuje vrozené charakteristiky pacientovy postavy – drobní, útlí pacienti jsou *asteničtí*, průměrně stavění pacienti *normosteničtí* a mohutně stavění pacienti *hypersteničtí*.

Hydrataci pacienta hodnotíme při fyzikálním vyšetření zejména podle turgoru kůže a vlhkosti sliznic. Dehydratovaný pacient má suché sliznice v dutině ústní, často až hnědě povleklý rašplovitý jazyk. Má také *snížený turgor kůže* – tedy snížené napětí a pružnost. Pokud pacienta jemně dvěma prsty štipneme na kůži nad klíční kostí nebo na hřbetu ruky,

kožní řasa se za normálních okolností velmi rychle vyrovná, při dehydrataci setrvá nad úrovní kůže a mizí pomalu.



Obrázek 3: Vyšetření turgoru kůže (4)

POHYBLIVOST A POLOHA

Při vyšetřování mobilního pacienta popíšeme, zda je jeho chůze stabilní a zda potřebuje pomůcku jako je vycházková hůl, berle nebo chodítko. Hodnocení stability stoje je součástí neurologického vyšetření. U pacienta ležícího v lůžku můžeme popsat alespoň to, jestli je schopen sám změnit polohu – otočit se a posadit – nebo potřebuje při polohování pomoc druhé osoby. Všimáme si také úlevové polohy pacienta, která nás někdy může nasměrovat při pátrání po příčině potíží. Při srdečním selhání např. pacient cítí úlevu od dušnosti vsedě, při uzavěru tepen v dolních končetinách se bolest zmírňuje při svěšení končetiny z lůžka.

ZÁPIS V DOKUMENTACI

Normální nález: *Pacient je při vědomí, plně orientovaný, spolupracuje. Normostenik, dobrá hydratace. Samostatně mobilní, chůze stabilní.*

Příklad patologického nálezu: *Pacient je somnolentní, po probuzení neklidný až agresivní, orientovaný pouze osobou. Setřelá řeč. Kachexie, dehydratace. Ležící, mobilní pouze do sedu na lůžku.*

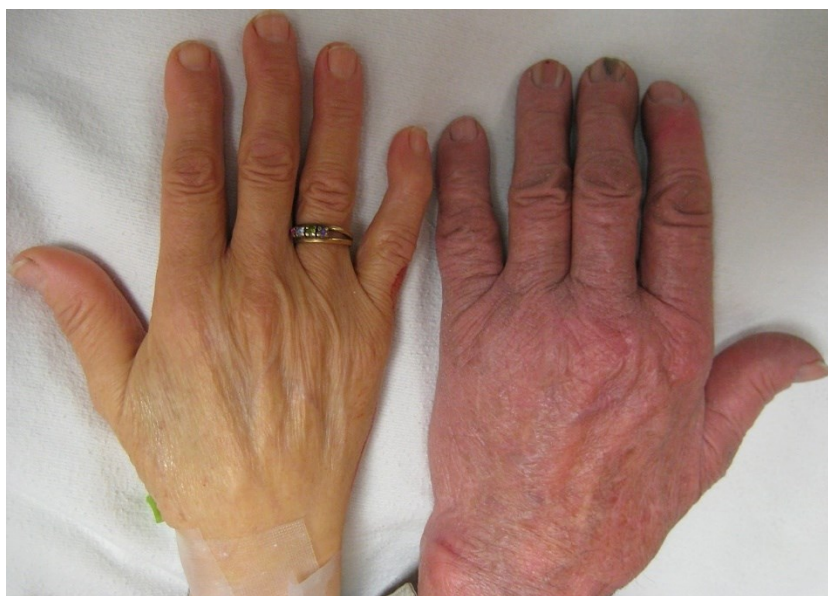3.3 Vyšetření kůže

Kůži vyšetřujeme pohledem a pohmatem. Zaměřujeme se zejména na její barvu, na popis eflorescencí (zastřešující pojem pro patologické projevy na kůži – „vyrážky“), ran, defektů, jizev a krvácivých projevů. Turgor kůže byl zmíněn výše v textu o hodnocení hydratace. Otoky jsou popsány dále v kapitole o vyšetření končetin.

BARVA KŮŽE

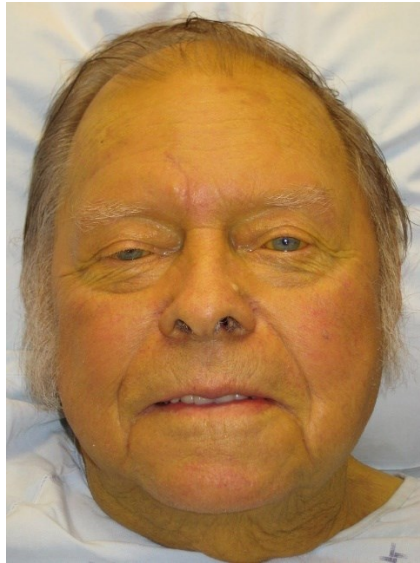Jako první hodnotíme na kůži její barvu. Zásadní je přitom neutrální osvětlení, žluté i chladné bílé světlo některé barevné změny zkrasluje. Stejně změny jako na kůži vidíme i na sliznicích, kde jsou často dokonce lépe patrné – všímáme si proto i barvy očních spojivek a bělma nebo sliznic dutiny ústní.

Bledá kůže je typickým příznakem anemie – nedostatku červených krvinek nebo červeného krevního barviva – hemoglobinu. Bledí jsou také pacienti v šoku nebo při prekolapsových a kolapsových stavech, kdy je příčinou vasokonstrikce (stažení) cév v kůži a podkoží. Bledá kůže může na první pohled působit spíše nažloutle, k odlišení od ikteru právě pomůže pohled na oční spojivky a bělmo.



Obrázek 4: Bledá barva kůže při anemii (5)

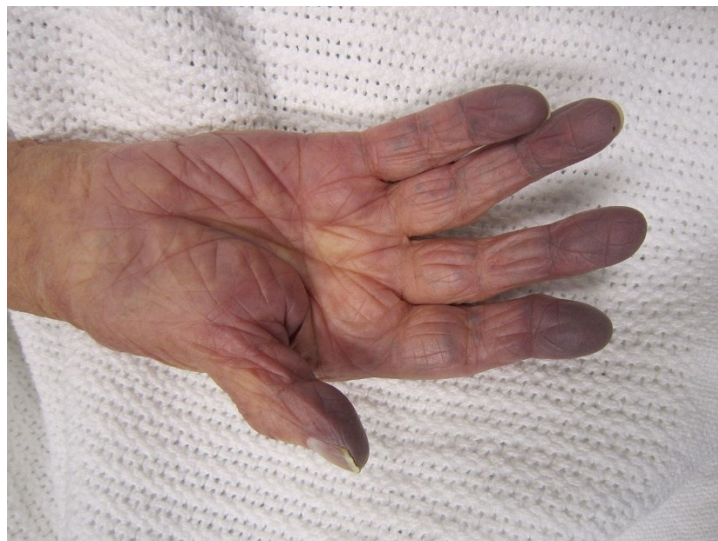Žloutenka (ikterus) je způsobena zvýšenou koncentrací bilirubinu – žlutého barviva, které vzniká v játrech při metabolismu hemoglobinu a je z těla vylučováno žlučí. Ikterus se proto typicky vyskytuje u pacientů s onemocněním jater a žlučových cest. Pojem „žloutenka“ tedy označuje jen příznak onemocnění, není synonymem pro virová onemocnění jater – infekční hepatitidy.



Obrázek 5: Žluté zbarvení kůže - ikterus (6)

Erytém, tedy zarudnutí kůže, je typickou známkou zánětu, při kterém organismus na poškození tkání nebo na infekci reaguje vasodilatací (roztažením) cév, protože bohaté prokrvení je nutné pro rychlý přísun bílých krvinek a dalších složek imunitního systému. Zarudnutí proto vidáme u všech druhů zánětlivé reakce – při infekcích kůže a podkoží nebo také při alergických reakcích.

Cyanóza je nafialovělé nebo namodralé zbarvení kůže. Je způsobeno prosvítáním od-kysličené, tmavě červené krve. Rozlišujeme periferní a centrální cyanózu. Periferní vzniká přerušением tepenného zásobení části těla, typicky končetiny při tepenném uzávěru, a je tedy omezena jen na jednu část těla. Centrální cyanóza je způsobena nedostatečným okysličováním krve v celém organismu a je známkou závažných onemocnění plic nebo srdce. Pacient s centrální cyanózou nebývá vždy na první pohled „celý modrý“, nejnápadnější je změna barvy rtů a nehtových lůžek.

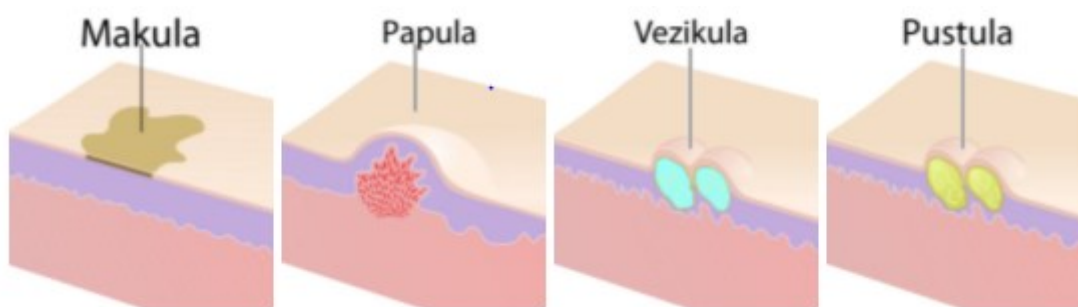


Obrázek 6: Centrální cyanóza patrná na konečcích prstů (7)

KOŽNÍ EFLORESCENCE

Rozpoznávání, popis a hodnocení rozmanitých kožních projevů onemocnění je předmětem samostatného medicínského oboru – dermatologie. Pro sestry a lékaře jiných oborů stačí orientační zhodnocení charakteru exantému, ke kterému používáme čtyři základní pojmy – makula, papula, vesikula a pustula. Dále si všímáme barvy, velikosti a umístění projevů na těle. Kožní projevy mohou být i příznakem řady infekčních a interních onemocnění.

- *Makula* je nevyvýšená skvrna na kůži – například zarudnutí při zánětu podkoží.
- *Papula* je hrbolk vystupující nad úroveň okolní kůže
- *Vesikula* je váček vyplněný tekutinou – puchýř. Větším puchýřům říkáme *bula*
- *Pustula* je váček vyplněný hnisem – typicky se tak projevuje například akné



Obrázek 7: Základní typy kožních eflorescencí (8)

Dalším častým druhem exantému je kopřivka – *urtika* – ploché vyvýšení nepravidelného tvaru, často splývající ve větší ložiska, které je zarudlé a silně svědí. Kopřivka je typickým příznakem alergické reakce.

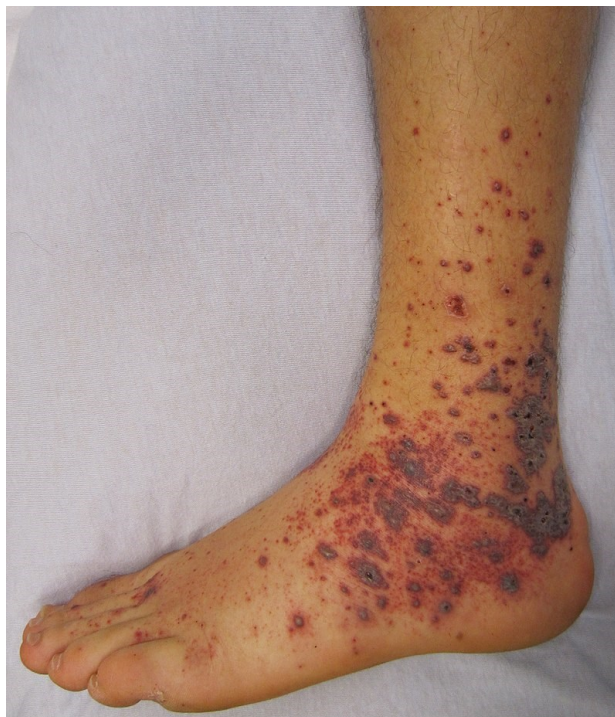KRVÁČIVÉ PROJEVY

Krvácivé projevy na kůži jsou důležitým příznakem – mohou ukazovat na úraz, včetně vnitřních poranění a zlomenin, ale vyskytují se také u poruch krevní srážlivosti, nebo při předávkování léky snižujícími krevní srážlivost.

Klasickou „modřinu“ označujeme pojmem *hematom* – jedná se o krvácení do podkoží, většinou následkem úrazu. Podle barvy hematomu můžeme posoudit jeho stáří – postupně se z fialovočervené mění na modrofialovou a nakonec žlutozelenou – to je podmíněno postupným odbouráváním hemoglobinu. Větší množství krve může v podkoží vytvořit kapsu vyplněnou sraženou krví, která se na pohmat přelévá (při pohmatu jde cítit podobně jako gumový balonek s vodou). Podobné hematomy se při pomalém vstřebávání někdy musí vypustit punkcí nebo naříznutím.

Povrchová krvácení do kůže jsou často právě příznakem poruch krevní srážlivosti. *Petechie* jsou drobné fialovočervené tečky vznikající po prasknutí kapilár, často je vidíme na

končetinách nebo na měkkém patře. Splýváním petechií vzniká *purpura*. *Sufuze* je pak větší, plošné krvácení do kůže - tmavě fialová ostře ohraničená skvrna.



Obrázek 8: Petechie a purpura při vaskulitidě - autoimunitním zánětu cév (9)

RÁNY A DEFEKTY

Správný a pečlivý popis ran je pro zdravotní sestry denním chlebem a bude podrobněji rozebráno v jiných předmětech. Zde jen zdůrazníme, že si všímáme přesné velikosti rány, charakteru její spodiny a okrajů, popisujeme charakter a intenzitu sekrece z rány, zmíníme případný excesivní zápach a známky zánětu v jejím okolí.

ZÁPIS V DOKUMENTACI

Normální nález: *Kůže bez patologických eflorescencí, bez krvácivých projevů*

Příklad patologického nálezu: *V oblasti dekoltu, na břiše a na vnitřní straně předloktí jsou 5-10 cm velká ložiska splývavého makulozního exantému růžové barvy. Tvar ložisek je nepravidelný, jsou ostře ohraničená, svědivá, bez proteplení.*

3.4 Vyšetření hlavy

V rámci vyšetření hlavy pátráme po známkách úrazu, vyšetřujeme oči, uši, nos a dutinu ústní a všímáme si některých důležitých neurologických symptomů – ty budou zmíněny níže v kapitole o orientačním neurologickém vyšetření.

Nejprve pohledem pátráme po otevřených ranách, poté orientačně zjišťujeme palpační bolestivost v oblasti vlasaté části hlavy. Při odpovídajících celkových příznacích (zmatečnost nebo kvantitativní porucha vědomí, nauzea, amnézie na úraz apod.) může být i drobné povrchové poranění důvodem k podrobnému došetřování.

Pokleповá bolestivost nad obočím a nad lícními kostmi může ukazovat na zánět čelních nebo čelistních dutin – sinusitidu.

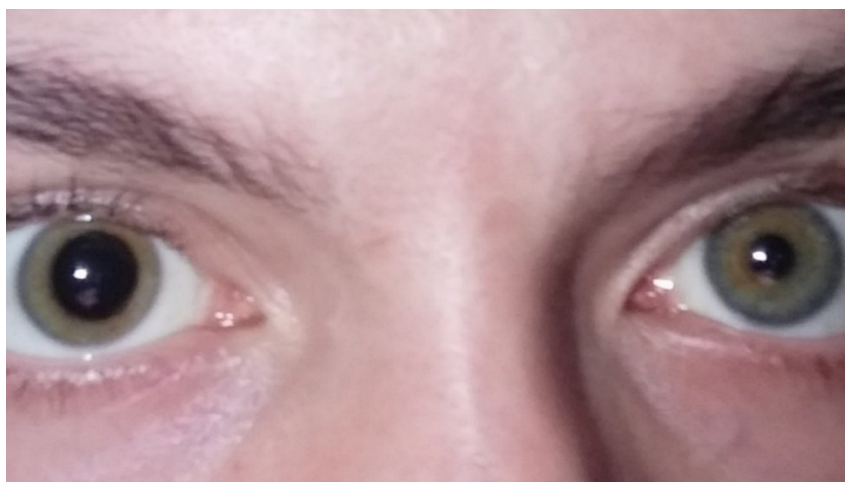Na uších a nosu si zejména všimáme krvácení nebo jiné sekrece.

VYŠETŘENÍ OČÍ

Ikterus se dříve než na kůži projeví nažloutlým zbarvením očního bělma. Pacienti s anémií mají zase vybledlou cévní kresbu na spojivkách. Všimáme si překrvení spojivek, zvýšeného slzení nebo hnisavé sekrece z očí.

Orientačně můžeme vyšetřit i zrak – pacienta instruujeme, ať zavře jedno oko a ukazujeme mu různý počet prstů na ruce ze vzdálenosti zhruba 1 metru. Dále zkusíme pohyblivost očí – pacient sleduje očima pohybující se prst vyšetřujícího zdravotníka. Porucha pohledu do stran může být jedním z příznaků mozkové mrtvice. Zvláštní poruchou pohyblivosti očních bulbů je *nystagmus* – oko se drobně cuká, podobně jako při čtení nebo sledování krajiny z jedoucího vlaku. Nystagmus se vyskytuje například při závratích.

Klíčové je i při základním a rychlém vyšetření pacienta zhodnocení zornic. Za normálních okolností by měly být na obou očích stejně široké (*izokorické*) a měly by reagovat na osvit stažením (*fotoreakce*). Pokud jsou zornice různě široké – *anizokorické* – musíme pomyslet na závažnou nitrolební patologii, například krvácení do mozku. Samozřejmě bereme v potaz celkový stav pacienta – anizokorie je extrémně závažným příznakem u pacienta s poruchou vědomí, při jejím náhodném nálezů se spíše ptáme, zda pacient není např. po operaci oka. Symetrické stažení (*mióza*) nebo rozšíření (*mydriáza*) zornic se vyskytuje u některých otrav.



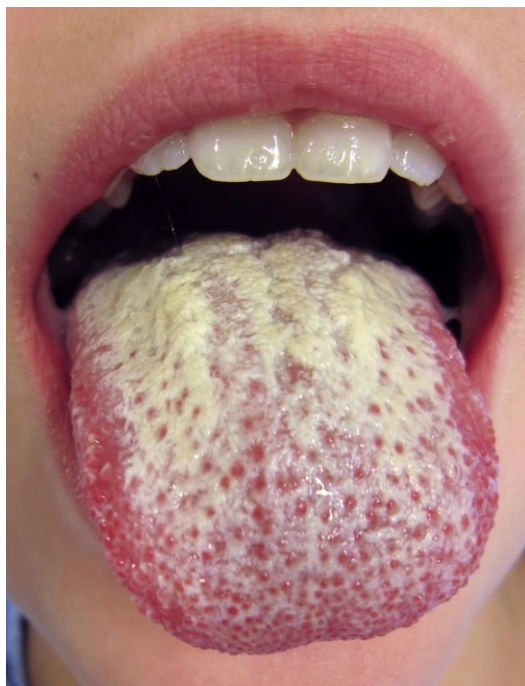Obrázek 9: Anizokorie - mydriáza na pravém oku (10)

<https://en.wikipedia.org/wiki/Anisocoria#/media/File:Anisocoria0.jpg>

VYŠETŘENÍ DUTINY ÚSTNÍ

Při vyšetřování dutiny ústní se hodí zdroj světla a špachtle – ústní lžice. Všíme si barvy sliznic dutiny ústní, aft a stop krve. Zhodnotíme orientačně chrup – zejména přítomnost snímatelných náhrad chrupu. Očividné známky zubního kazu nám mohou být vodítkem při pátrání po zdroji infekce. Všíme si hrdla a krčních mandlí, popisujeme známky zánětu nebo čepy – často ale při běžném vyšetření mandle nevidíme, záleží na anatomické konfiguraci, na světelných podmínkách a na tom, jak jsme při vyšetření důrazní.

Mnoho informací můžeme získat z pohledu na pacientův jazyk. Suchý, hnědě povleklý jazyk je typickým příznakem dehydratace. Moučně bílé povlázky na jazyku (často spojené s pálením) jsou známkou *sooru*, kvasinkové slizniční infekce, která se vyskytuje nejčastěji u diabetiků a osob s poruchou imunity. Při vyšetřování nejasných křečí nebo poruch vědomí si všímáme, zda není jazyk pokousaný – to by ukazovalo na prodělaný epileptický záchvat. Při závažných alergických reakcích může být patrný otok jazyka s otisky zubů po stranách. Dále pacienta vyzveme, aby jazyk vypláznul z úst – uchýlování jazyka do strany může být příznakem mozkové mrtvice podobně jako jednostranná svalová slabost na končetinách.



Obrázek 10: Jazyk s bílým povlakem při kvasinkové infekci - soor (11)

Jak již bylo zmíněno výše, všímáme si některých typických zápachů z úst – důležité to je zejména při intoxikaci alkoholem nebo při diabetické ketoacidóze, kdy jde z dechu cítit aceton.

ZÁPIS V DOKUMENTACI

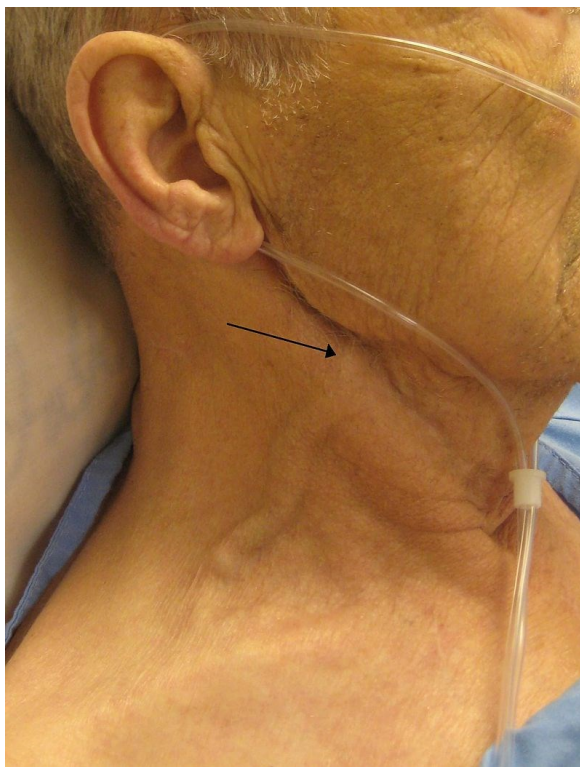Normální nález: *Hlava bez známek poranění, palpačně nebolestivá. Oční bulby volně pohyblivé, bez nystagmu, spojivky růžové, bělmo bílé, zornice izokorické, reagující na osvit. Jazyk bez povlaku, plazí středem. Sliznice dutiny ústní bez povlaku. Hrdlo klidné, tonsilly nezvětšené, bez známek zánětu. Uši a nos bez sekrece.*

3.5 Vyšetření krku

V této kapitole krátce popíšeme vyšetření štítné žlázy a krčních žil. Zvláštní prostor pak věnujeme vyšetření tepen a mízních uzlin, a to nejen v oblasti krku.

Štítná žláza je uložena na přední straně krku před štítnou chrupavkou – pod ohryzkem. Vyšetřujeme ji bříšky prstů obou rukou. Stojíme buď za pacientem, nebo položíme na krk oba palce (jako bychom pacienta škrtili, tlak ale samozřejmě nevyvíjíme). K lepšímu odlišení od okolních struktur můžeme pacienta vyzvat k polknutí. Za normálních okolností není hmatná, při zánětech nebo nádorech štítné žlázy se ale zvětší (pak hovoříme o *strumě*).

Zvýšená náplň krčních žil je jedním z příznaků srdečního selhání – v důsledku městnání žilní krve jsou v polosedu patrné naplněné a někdy i pulzující žíly po stranách krku.



Obrázek 11: Zvýšená náplň krčních žil u pacienta se srdečním selháním (12)

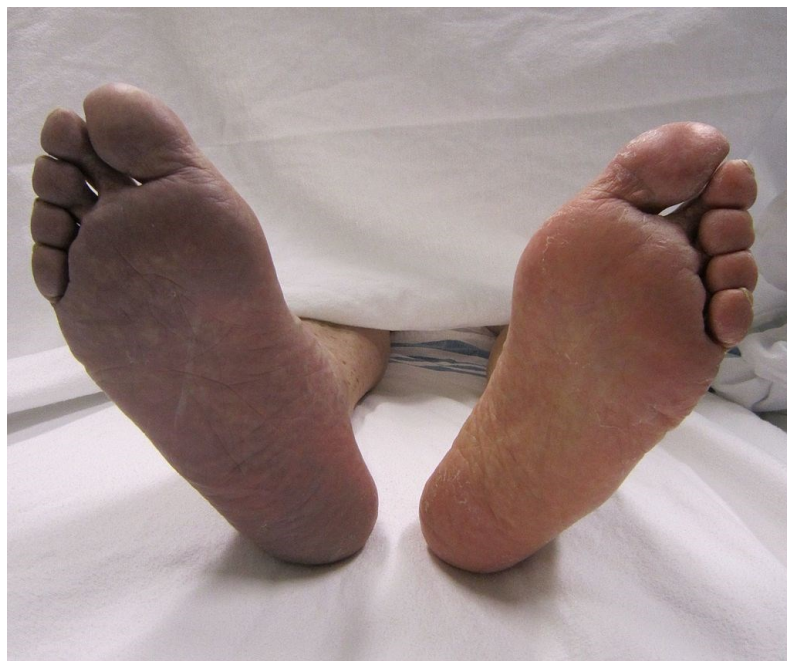3.5.1 VYŠETŘENÍ TEPEN

Tepny vyšetřujeme na krku, na horních a dolních končetinách. Využíváme především palpaci, při zúžení tepen může být fonendoskopem slyšet šelest způsobený turbulentním prouděním krve – tohoto jevu využíváme při měření krevního tlaku.

Pohmatem zjišťujeme tep – všímáme si jeho pravidelnosti a frekvence (těm se podrobněji věnujeme v kapitole o vyšetření srdce), dále pak jeho síly a stranové symetrie. Jednostranně oslabený nebo vymizelý tep svědčí pro zúžení tepny nebo pro její uzávěr, oboustranně vymizelý tep pak bývá při hypotenzi a samozřejmě při srdeční zástavě. Tep vyšetřujeme vždy dvěma prsty, abychom dokázali odlišit pacientův tep od svého vlastního.

Na krku vyšetřujeme pulzaci na krčních tepnách (tzv. *karotidách* – arteria carotis). Kromě toho, že krk je nejlépe přístupné místo k orientačnímu vyšetření tepu v rámci rychlého zhodnocení stavu pacienta může oslabení pulzace nebo šelest ukazovat na zúžení krčních tepen aterosklerózou, což je jedna z příčin mozkové mrtvice.

Na končetinách pulzaci vyšetřujeme i k posouzení možného tepenného uzávěru – závažného stavu, při kterém postupně nebo akutně dochází k poruše krevního zásobení. Nejčastěji se vyskytuje na dolních končetinách – kromě oslabené pulzace bývá končetina bledá až cyanotická (v tomto případě se jedná o periferní cyanózu), silně bolestivá, mohou se tvořit i defekty. Pulzace vyšetřujeme na více místech, abychom si udělali představu o přibližné lokalitě tepenného uzávěru. Na dolních končetinách hledáme pulzaci na nártu, za vnitřním kotníkem, v podkolenní jamce a ve třísele. Na horních končetinách pak na palcové straně zápěstí, v loketní jamce (opět na palcové straně) a ev. v podpaží.



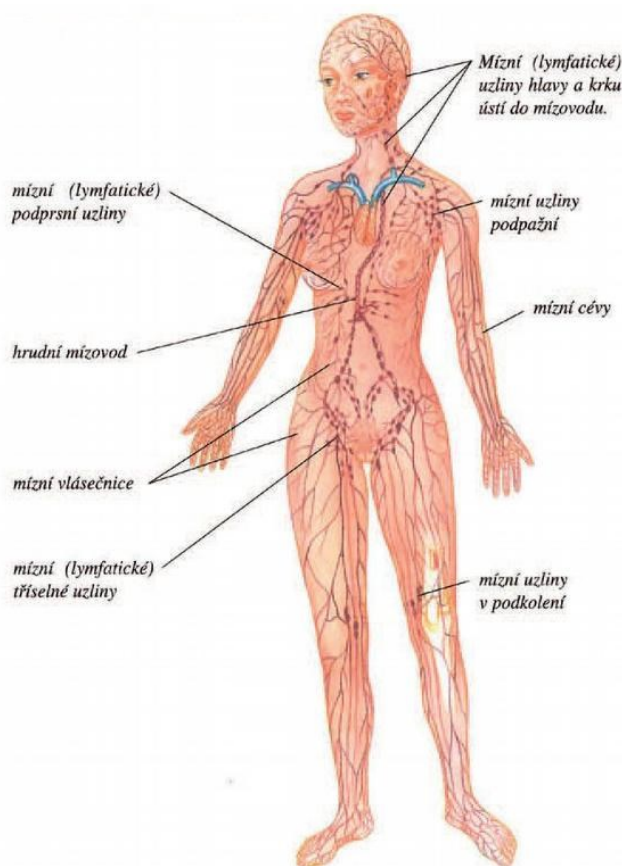
Obrázek 12: Periferní cyanóza na pravé dolní končetině při akutním tepenném uzávěru (13)

3.5.2 VYŠETŘENÍ MÍZNÍCH UZLIN

Mízní uzliny jsou součástí imunitního systému. Fungují jako filtr – lymfatickými cévami jsou k nim ze tkání přiváděny cizorodé látky a bakterie, které jsou v nich rozpoznávány buňkami imunitního systému a startuje zde imunitní reakce. Změny na lymfatických uzlinách jsou proto obrazem dějů, které se odehrávají v jejich spádových oblastech.

Vyšetřujeme je na krku: pod čelistí, před a za kývačem (*musculus sternocleidomastoideus*, velký podlouhlý sval po stranách krku), za ušima a nad klíčními kostmi. Dále jsou vyšetřitelné v podpaží a ve třísech. Mnoho mízních uzlin je i hlouběji v těle – v mezihrudí a v břiše. Podobnou funkci jako mízní uzliny plní krční a nosní mandle.

Za normálních okolností jsou uzliny téměř nehmatné, měkké a nebolestivé. Při zánětu je mízní uzlina zvětšená, citlivá na dotek, může být i zarudlá, ale bývá měkká. Stejně jako bakterie zachycují mízní uzliny i nádorové buňky a bývají tak prvním místem, do kterého metastazují zhoubné nádory. Uzlina postižená nádorem je zvětšená, nebolestivá a tvrdá. Některé nádory typicky metastazují do určitých skupin mízních uzlin – například nádory prsu do podpažních. Některé druhy infekčních a hematologických onemocnění (typicky leukemie) vedou ke zvětšení uzlin ve více lokalitách a na obou stranách těla – pak hovoříme o *generalizované lymfadenopatii*.



Obrázek 13: Schéma lymfatického systému (14)

3.6 Vyšetření hrudníku

Vyšetření hrudníku je klíčovou součástí každého, i zběžného vyšetření pacienta, protože v rámci něj vyšetřujeme dva životně důležité orgány – plíce a srdce. Kromě nich si všímáme i tvaru hrudníku a hrudní páteře.

3.6.1 VYŠETŘENÍ PLIC

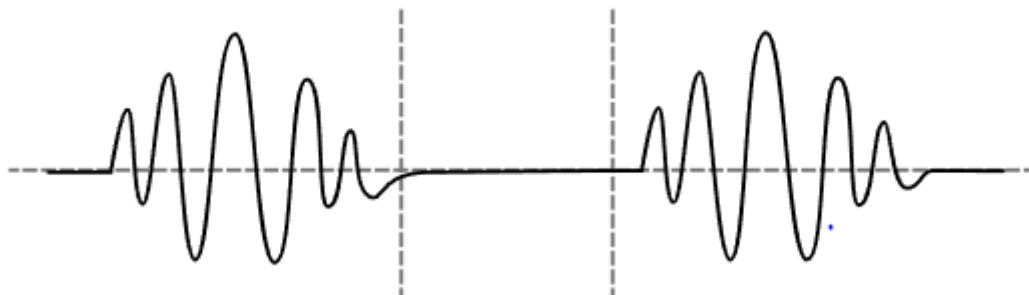
Plíce vyšetřujeme poklepem a poslechem. Než začneme probírat tyto základní metody, věnujeme krátký prostor i samotnému dýchání, které s plicemi neoddělitelně souvisí, ale v praxi se většinou hodnotí v rámci celkového stavu pacienta

DÝCHÁNÍ

Při hodnocení dýchání používáme několik řeckých termínů, které mají společný slovní základ – *pnoe*, tedy dech.

- *Eupnoe* je normální, klidné dýchání. Normální dechová frekvence je se pohybuje okolo 15/min.
- *Dyspnoe*, neboli *dušnost*, je subjektivní pocit dechových obtíží. Jeho objektivním korelátům, který pozorujeme při fyzikálním vyšetření je namáhavé, zrychlené a prohloubené dýchání, s akutní dušností je také téměř vždy spojena výrazná úzkost a psychický stres
- *Tachypnoe* je zrychlené dýchání, může být podmíněno stresem, panickou atakou i tělesným onemocněním. Zrychlenému a prohloubenému dýchání říkáme také *hyperventilace*
- *Apnoe* je zástava dechu. Při některých stavech a u umírajících pacientů je dýchání výrazně nepravidelné a mezi jednotlivými dechy se mohou vyskytovat několikavteřinové *apnoické pauzy*

Můžeme se setkat i se zvláštním typem nepravidelného dýchání, které se označuje eponymem *Cheyne-Stokesovo* [čejn-stouksovo] *dýchání*. Při něm se frekvence i hloubka dýchání mění – postupně z hlubokého zrychleného dýchání přechází do mělkého a pomalejšího, nakonec až do apnoické pauzy, poté se znovu zrychluje. Tento typ dýchání je způsoben poškozením dechového centra v mozku, vidáme jej u pacientů po těžké mozkové mrtvici, u pacientů s těžkým srdečním selháním a u umírajících pacientů.



Obrázek 14: Schéma Cheyne-Stokesova dýchání (15)

VYŠETŘENÍ PLIC POSLECHEM

Poslech je základní vyšetřovací metodou používanou při vyšetření plic. Pacienta vy-
zvěme, aby nemluvil a dýchal zhluboka ústy. Stetoskop přikládáme na záda pacienta vsedě
nebo vestoje, posloucháme obě plíce v jejich horní i dolní části, poslechový nález na levé
a pravé plíci pak mezi sebou porovnáváme. Slyšíme zvuk nádechu, výdech pak výrazně
slaběji. Hodnotíme sílu a charakter dýchání, dále pak pátráme po takzvaných vedlejších
dechových fenoménech.

Normálním poslechovým nálezem na plicích je tzv. *sklípkové (alveolární) dýchání*.
Uslyšíte jej, když si přiložíte stetoskop na vlastní hrudník. Nad velkými dýchacími cestami
nebo nad plíci s nefunkčními plicními sklípky (např. při výpotku nebo rozsáhlém zápalu
plic) můžeme slyšet *trubicové dýchání*. Pro ilustraci můžete stetoskopem poslouchat na
vlastním krku.

Normálně je dýchání oboustranně dobře slyšitelné a symetrické. Jednostranně oslabené
dýchání může ukazovat na vodu nebo vzduch v hrudní dutině – *fluidothorax* nebo *pneumo-
thorax* – mezi nimi nám pomůže rozlišit poklep. Oboustranně oslabené dýchání bývá u
obézních pacientů, u rozedmy plic (*emfyzém*) a u oboustranného výpotku.

Vedlejší dechové fenomény jsou vždy známkou onemocnění, u zdravých pacientů je
neuslyšíme. Rozlišujeme dva základní druhy vedlejších fenoménů – chrůpky a pískoty.

- *Chrůpky* jsou praskavý zvuk, který vzniká, když jsou plicní sklípky vyplněny tekou-
tinou, která se v nich při nádechu přelévá a tvoří bubliny. Typicky je slyšíme při
nádechu u pacientů se zápalom plic nebo srdečním selháním.
- *Pískoty* jsou hvízdavý zvuk vznikající při zúžení průdušek. Slyšíme je naopak ve
výdechu, který bývá často prodloužený. Typicky se vyskytují u zánětu průdušek, u
pacientů s astmatem a u chronické obstrukční plicní nemoci (CHOPN). Hrubší va-
riantu pískotů označujeme jako *vrzoty*.

VYŠETŘENÍ PLIC POKLEPEM

Vyšetření plic je jednou z mála částí fyzikálního vyšetření, kde běžně a s výhodou stále
používáme poklep. Umožní nám totiž jednoduše rozpoznat skupenství tkáně v hrudníku,

což kvůli žebrům nemůžeme zjistit pohmatem. Stejně jako poslech provádíme poklepové vyšetření vsedě na obou stranách hrudníku a ve více výškách.

- Při poklepu nad zdravou plicí slyšíme hlubší zvuk s ozvěnou – *plný, jasný poklep*
- Při poklepu nad tekutinou nebo nad nevzdušnou plicní tkání např. při pneumonii slyšíme kratší zvuk bez ozvěny – *zkrácený nebo temný poklep*
- Při poklepu nad dutinou hrudní vyplněnou vzduchem slyšíme dunivý zvuk s delší ozvěnou – *hypersonorní poklep*

Nejčastěji v praxi poklep používáme u pacientů s oslabeným dýcháním k rychlému rozlišení fluidothoraxu od pneumothoraxu. Přesnější informaci nám pak dá rentgenové nebo ultrazvukové vyšetření hrudníku.

Rozpoznat jednotlivé druhy zvuků při poklepu vyžaduje jistou zkušenost. Pomůže nám právě porovnání zvuků na obou stranách hrudníku. Pro ilustraci jde plný, jasný poklep vyzkoušet na přední straně vlastního hrudníku, temný poklep na vlastním stehně a hypersonorní poklep aspoň přibližně např. na desce stolu.

Níže v tabulce je přehled nálezů při fyzikálním vyšetření hrudníku u nejčastějších závažných onemocnění.

Tabulka 3: Přehled nálezů při fyzikálním vyšetření hrudníku u nejčastějších závažných onemocnění

	Poklep	Dýchání	Vedlejší fenomény
Pneumothorax	hypersonorní	oslabené	ne
Výpotek (fluidothorax)	temný	oslabené	ne
Pneumonie	plný, jasný nebo temný	normální nebo oslabené	chrůpky
Srdeční selhání	plný, jasný, při výpotku temný	normální, při výpotku oslabené	oboustranné chrůpky
Astma, CHOPN	plný, jasný	normální, při CHOPN oslabené	pískoty, vrzoty

3.6.2 VYŠETŘENÍ SRDCE

Srdce vyšetřujeme prakticky pouze poslechem. Hodnotíme srdeční frekvenci a pravidelnost srdečního rytmu – získáme většinou stejnou informaci jako při vyšetření tepen, ale

poslechový nález na srdci je přesnější při hůře hmatné pulzaci na tepnách a při některých arytmiích. Dále můžeme velmi podrobně hodnotit srdeční ozvy a šelesty – pro potřeby zdravotních sester ale tuto část vyšetření stačí znát velmi orientačně, navíc v současné době podrobné poslechové vyšetření srdce do značné míry nahradilo ultrazvukové vyšetření srdce – *echokardiografie*.

SRDEČNÍ FREKVENCE A RYTMUS

Srdeční frekvenci hodnotíme tak, že spočítáme počet úderů srdce nebo pulzací na tepnách za krátký časový interval a vynásobíme jej tak, abychom získali počet úderů za minutu – například posloucháme 10 sekund a výsledek vynásobíme 6.

- Normální srdeční frekvence je 60-100/min
- Frekvence pod 60/min se nazývá *bradykardie*, fyziologická je ve spánku nebo u trénovaných jedinců, projevují se tak ale i některé závažné arytmie, pečlivěji ji proto došetřujeme u pacientů po mdlobě nebo se závratěmi.
- Frekvence nad 100/min se nazývá *tachykardie*, fyziologická je při stresu nebo fyzické námaze, vyskytuje se u některých arytmií nebo při horečce.

Za normálních okolností je srdeční rytmus pravidelný, jen s drobnými odchylkami při hlubokém nádechu a výdechu. Pokud při fyzikálním vyšetření zjistíme nepravidelný rytmus, měli bychom doplnit elektrokardiografické vyšetření (EKG) k přesnějšímu zhodnocení rytmu a diagnostice arytmií.

POSLECHOVÉ VYŠETŘENÍ SRDCE

Srdce vyšetřujeme stetoskopem, ideálně vleže a poté vsedě. Posloucháme na přesně definovaných poslechových místech, ve kterých jdou nejlépe slyšet zvuky vznikající na jednotlivých srdečních chlopních. Dvě nejdůležitější poslechová místa jsou nad srdečním hrotem, tedy v pátém mezižebří vlevo, zhruba pod prsní bradavkou (tam slyšíme zvuky z mitrální chlopně) a v druhém mezižebří vpravo vedle hrudní kosti (tam nejlépe slyšíme zvuky z aortální chlopně). Za normálních okolností slyšíme dvě srdeční ozvy a žádný šelest.

K pochopení mechanismu vzniku srdečních ozev a šelestů je nutné zopakovat základní anatomii a fyziologii srdce a krevního oběhu.



K ZAPAMATOVÁNÍ

Srdce se skládá ze čtyř dutin – do menších síní ústí žíly, které přivádějí krev k srdci. Ze síní putuje krev do větších a silnějších komor, které ji dále pumpují do tepen, které krev rozvádějí dále do orgánů. Aby byl zajištěn jednosměrný tok krve, jsou od sebe jednotlivé oddíly srdce odděleny chlopněmi, které se tlakem krve otevírají a zavírají. Srdeční komory

se rytmicky stahují a uvolňují. Stah sdrěčních komor se označuje pojmem *systola*, jejich uvolnění pojmem *diastola*.

4. Odkysličená krev je do srdce z těla přiváděna horní a dolní dutou žilou. Ty ústí do pravé síně.
5. Z pravé síně teče odkysličená krev přes trojcípou chlopeň do pravé komory.
6. Z pravé komory je krev pumpována přes plicní chlopeň do plicních tepen.
7. V plicích se krev okysličí a je přiváděna zpět do srdce čtyřmi plicními žilami. Tato část krevního oběhu se označuje jako malý nebo plicní oběh.
8. Plicní žíly vedou okysličenou krev do levé síně.
9. Z levé síně okysličená krev putuje přes dvojcípou neboli mitrální chlopeň do levé komory
10. Levá komora pumpuje okysličenou krev přes aortální chlopeň do aorty a tudy teče do zbytku těla a následně zpátky do srdce žilami. Tato část krevního oběhu se nazývá velký neboli tělní oběh

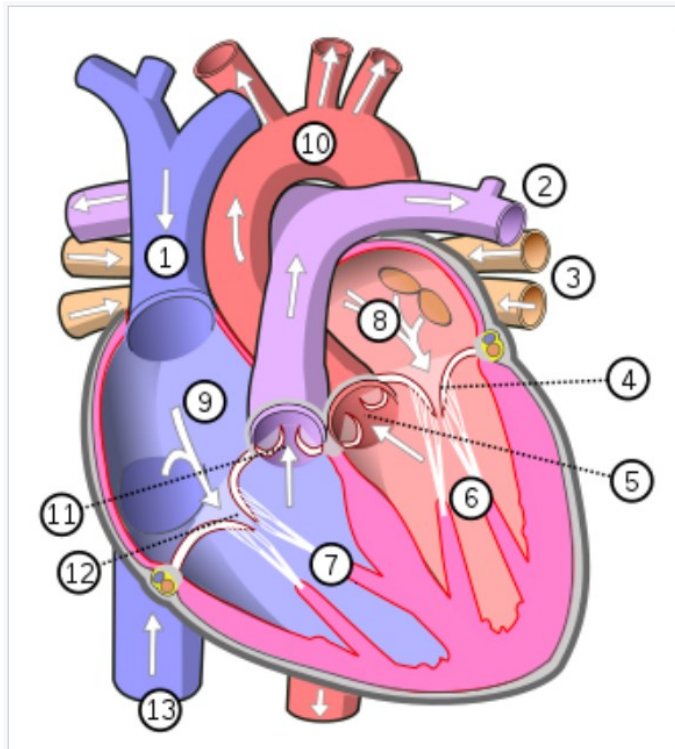


Schéma lidského srdce:

1. Horní dutá žíla – 2. Plicní tepna – 3. Plicní žíla – 4. Mitrální chlopeň – 5. Aortální chlopeň – 6. Levá komora – 7. Pravá komora – 8. Levá síň – 9. Pravá síň – 10. Aorta – 11. Plicní chlopeň – 12. Trojcípá chlopeň – 13. Dolní dutá žíla

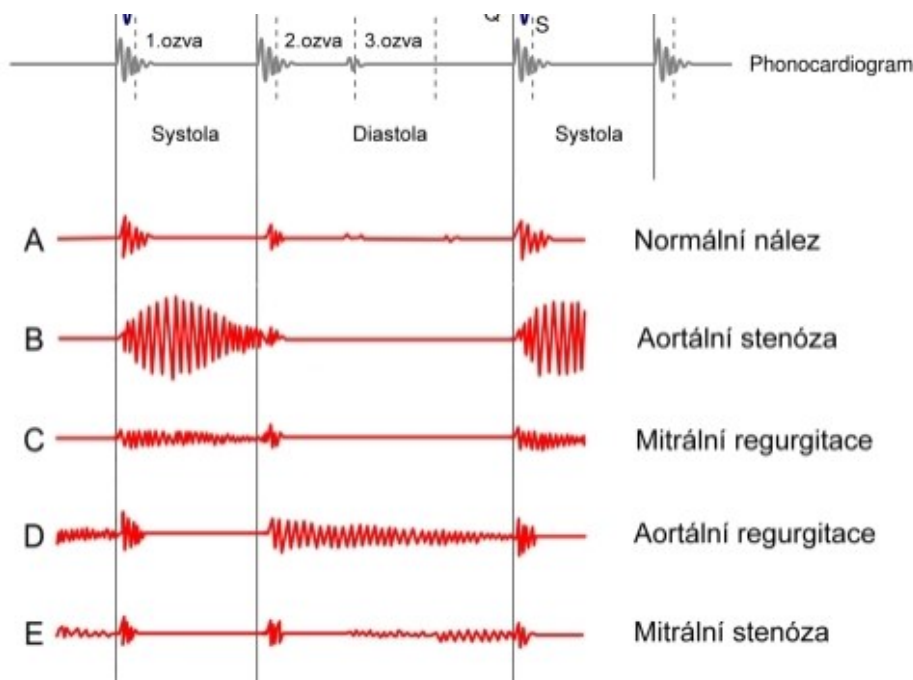
Obrázek 15: Schéma anatomie lidského srdce (16)

Srdeční ozvy jsou zvuky vznikající při zavření srdečních chlopní. V drtivé většině případů slyšíme dvě srdeční ozvy – klasický zvuk bušícího srdce. První ozva vzniká na začátku systoly, kdy se zvýší tlak v levé komoře a uzavře se mitrální chlopeň. Druhá ozva vzniká na začátku diastoly, kdy se levá komora začne uvolňovat a tlakem v aortě se uzavře aortální chlopeň.

Srdeční šelesty vznikají turbulentním prouděním krve, nejčastěji v důsledku onemocnění chlopní. Podle toho, v jaké fázi srdečního cyklu je slyšíme rozdělujeme šelesty na systolické a diastolické. Častější jsou systolické, které slyšíme mezi první a druhou ozvou. Podle toho, v jakém poslechovém místě je zvuk šelestu nejsilnější jsme pak schopni odhadnout, na které chlopni vzniká.

Funkce chlopní může být postižena dvěma způsoby – buď chlopeň nedovírá a krev přes ní proudí zpětně (*insuficience* neboli *regurgitace*), nebo se nedokáže úplně otevřít a krev musí proudit zúženým prostorem mezi jejími cípy (*stenóza*). Pro ilustraci si popíšeme nálezy při dvou nejčastějších onemocněních srdečních chlopní – aortální stenóze a mitrální regurgitaci:

- Při aortální stenóze slyšíme dmýchavý, hlasitý systolický šelest s maximem v druhém mezižebří vpravo
- Při mitrální regurgitaci slyšíme systolický šelest s maximem v pátém mezižebří vlevo



Obrázek 16: Schéma srdečních ozev a šelestů (17)

SRDEČNÍ SELHÁNÍ

Srdeční selhání je velmi časté onemocnění, při kterém srdce není schopno správně vykonávat svou činnost. Vzniká v důsledku celé řady onemocnění, nejčastěji při ischemické chorobě srdeční (ucpávání srdečních tepen aterosklerózou vedoucí časem k infarktu myokardu) nebo při chlopenních vadách.

I když se jedná primárně o onemocnění srdce, vyvolává celou řadu příznaků patrných na různých místech těla. Poslechový nálezn na srdci může být paradoxně normální. Podkladem většiny těchto příznaků je takzvané žilní městnání – srdce nestíhá pumpovat krev a ta se tudíž hromadí v žilách, odkud prosakuje do tkání a podmiňuje otoky. Další příznaky jsou pak důsledkem nedostatečného přívodu okysličené krve do zbytku organismu.

Pacient se srdečním selháním je *dušný*. Vyhledává úlevovou polohu vsedě, vleže se dechové potíže prohlubují. Usilovnému dýchání s nutností sedu říkáme *ortopnoe*. Je podminěno hromaděním vody v plicích a hrudní dutině – vleže se voda rozlévá po celé hrudní dutině, což je tolerováno hůře, než když se vsedě drží jen ve spodní části plic.

Můžeme si všimnout *zvýšené náplně krčních žil*, opět v důsledku žilního městnání.

Poslechově na plicích slyšíme oboustranné chrůpky, nejvíce v bazálních částech plic. Může se tvořit i výpotek, při kterém je dýchání oslabené.

Dalším typickým příznakem srdečního selhání jsou oboustranné symetrické otoky dolních končetin.

ZÁPIS V DOKUMENTACI

Normální nález: *Dýchání oboustranně sklípkové, bez vedlejších fenoménů. Poklep plný, jasný. Akce srdeční pravidelná, 60/min, ozvy ohraničené, bez šelestů.*

Příklad patologického nálezu: *Dýchání oboustranně sklípkové, vpravo bazálně oslabené s chrůpkou. Poklep vpravo bazálně mírně zkrácený. Akce srdeční pravidelná, 100/min, systolický šelest s maximem nad aortální chlopní.*

KORESPONDENČNÍ ÚKOL Č. 2

Vyzkoušejte na základě tohoto učebního textu, svých zkušeností a ev. i dalších zdrojů zpracovat Nynější onemocnění (oddíl z anamnézy) a fyzikální vyšetření u typického pacienta se zápalom plic a u typické pacientky se srdečním selháním. Zpracovaná vyšetření

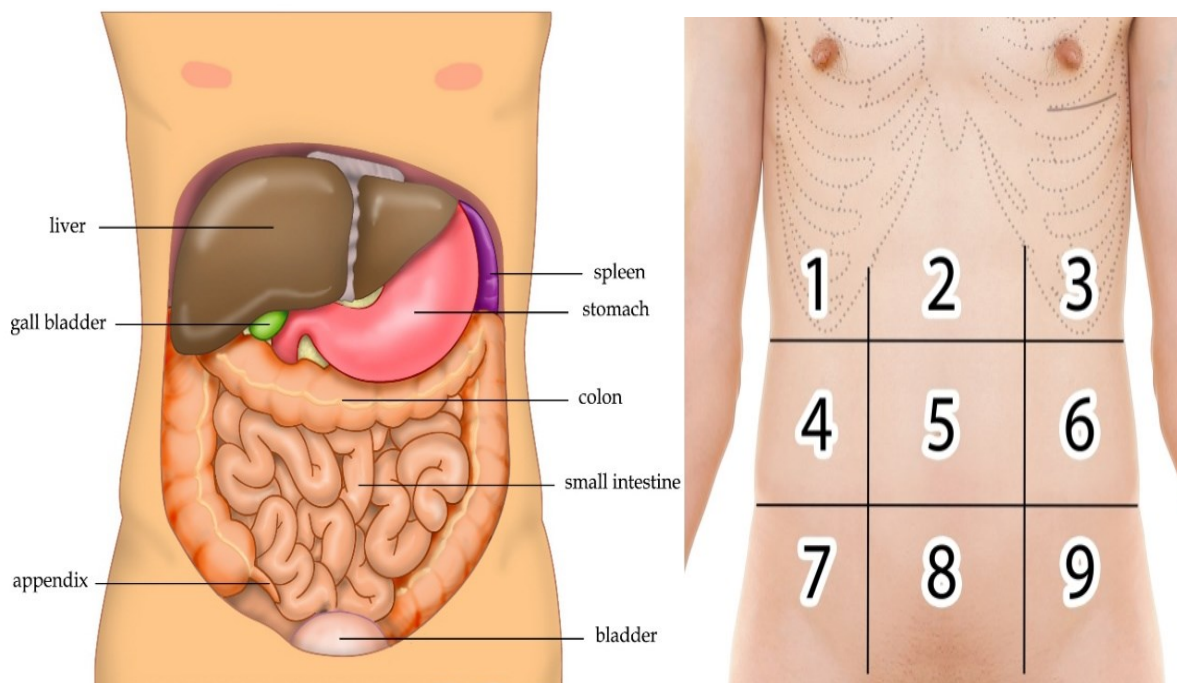
v rozsahu do 1 strany A4 zašlete elektronicky podle pokynů domluvených na příslušné přednášce nebo semináři.

3.7 Vyšetření břicha

V oblasti břicha využijeme všechny čtyři součásti fyzikálního vyšetření – pohled, poslech, poklep a zejména pak pohmat. Správné a systematické vyšetření břicha může odhalit řadu závažných chronických i akutních onemocnění. V první části této podkapitoly zopakujeme anatomické minimum a popíšeme obecné metody vyšetření břicha, ve druhé části projdeme nejčastější závažné patologické stavy projevující se v této oblasti.

ZÁKLADNÍ ANATOMICKÉ POZNÁMKY

V břišní dutině je uložena celá řada orgánů – abychom proto dokázali smysluplně interpretovat nálezy z vyšetření, musíme mít alespoň základní představu o jejich anatomickém uspořádání. Pro co největší zjednodušení se při popisu anatomie břišní dutiny budeme orientovat podle oblastí, na které břicho dělíme v běžné klinické praxi a kde jdou dané orgány nejlépe „vyhmatat“.



Obrázek 17: Schéma anatomie dutiny břišní a klinické rozdělení na základní oblasti (18) (19)

- 1 Právě podžebří (*pravé hypochondrium*): Játra, žlučník
- 2 Nadbříšek (*epigastrium*): Žaludek, slinivka břišní
- 3 Levé podžebří (*levé hypochondrium*): Slezina
- 4+5+6 Levé, střední a pravé *mezogastrium*: žaludek, střevo, vzadu na bocích ledviny
- 7 Pravý podbříšek (*pravé hypogastrium*): appendix – červovitý přívěšek slepého střeva, pravý vaječník
- 8 Oblast nad sponou stydkou (*suprapubická krajina*): močový měchýř, děloha
- 9 Levý podbříšek (*levé hypogastrium*): tlusté střevo, levý vaječník

Uvedené rozdělení je jen orientační, bolesti z jednotlivých orgánů se mohou promítat i do sousedních oblastí. Nemůžeme proto jen na základě fyzikálního nálezu hodnotit např. „bolesti žaludku“, ale popisujeme obecně „bolesti v epigastriu“.

VYŠETŘENÍ BŘICHA POHLEDEM

Sledujeme zejména tvar břicha a jizvy. Jako první si všimneme, zda je břicho vypouklé, vpadlé nebo v rovině zbytku těla – používáme pojem *břicho nad niveau [nivó], pod niveau a v niveau*. U většiny pacientů, včetně těch s nadváhou, je v niveau. Nad niveau bývá při přítomnosti tekutiny v dutině břišní nebo například u těhotných. Pod niveau bývá u velmi hubených a podvyživených pacientů.

Jizvy nám u pacientů s nepřesnými anamnestickými údaji pomohou zjistit, zda již byli v minulosti operováni. Jizva v pravém podžebří zůstává typicky po operaci žlučníku, v pravém podbříšku pak většinou po appendektomii.

Pohledem si také můžeme všimnout kýl, které blíže probereme níže.

VYŠETŘENÍ BŘICHA POSLECHEM

Praktickým jediným poslechovým fenoménem, který hodnotíme na břiše je škroukání vznikající při přelévání tekutiny a vzduchu v žaludku a střevech – *peristaltika*. Zní stejně jako kručení žaludku u hladového člověka, při poslechu stetoskopem jde ale slyšet zřetelně a prakticky nepřetržitě po celém břiše. Hodnocení peristaltiky má význam zejména při poruše pasáže trávicí trubici (*ileus*), kterou si blíže popíšeme níže. Při paralýze střeva je peristaltika tichá až neslyšná, při překážce na střevu slyšíme hlasité projevy střídané tichem –

střevo se „snaží“ tráveninu protlačit zúženým místem (tzv. *překážková peristaltika*). Pokud je střevo nafouklé plynem, zní peristaltika jako kapky padající na kovový dřez.

Poslechové vyšetření břicha by mělo předcházet pohmatu, protože po důkladném prohmatání břicha můžeme i jinak paralyzovaná střeva na chvíli „rozmasírovat“ a peristaltika je pak přechodně falešně slyšitelná.

VYŠETŘENÍ BŘICHA POKLEPEM

Protože pod břišní stěnou jsou převážně střevní kličky vyplněné směsí tekutého a plynného obsahu, zní poklep jako úder do bubínku a také se označuje jako *bubínkový*. Můžeme si ho vyzkoušet i sami na svém břiše. S dostatečnou zkušeností můžeme pomocí poklepu rozpoznat hranice větších solidních orgánů (játra, zvětšená slezina, objemné tumory), nad kterými je poklep zkrácený. Tyto dovednosti už ale s rozvojem ultrazvukového vyšetřování ztrácejí na důležitosti a poklep využíváme spíše při orientačním vyšetřování břicha *nad niveau*, když chceme odlišit břicho s tekutinou, nad kterou je poklep zkrácený od břicha nafouklého plynem ve střevních kličkách (při ileu nebo nadýmání – *meteorismu*), nad kterými je typicky bubínkový.

Pokleповá bolestivost břicha je jednou ze známek peritonitidy a náhlých příhod břišních, o kterých si více řekneme dále v textu.

3.7.1 VYŠETŘENÍ BŘICHA POHMATEM

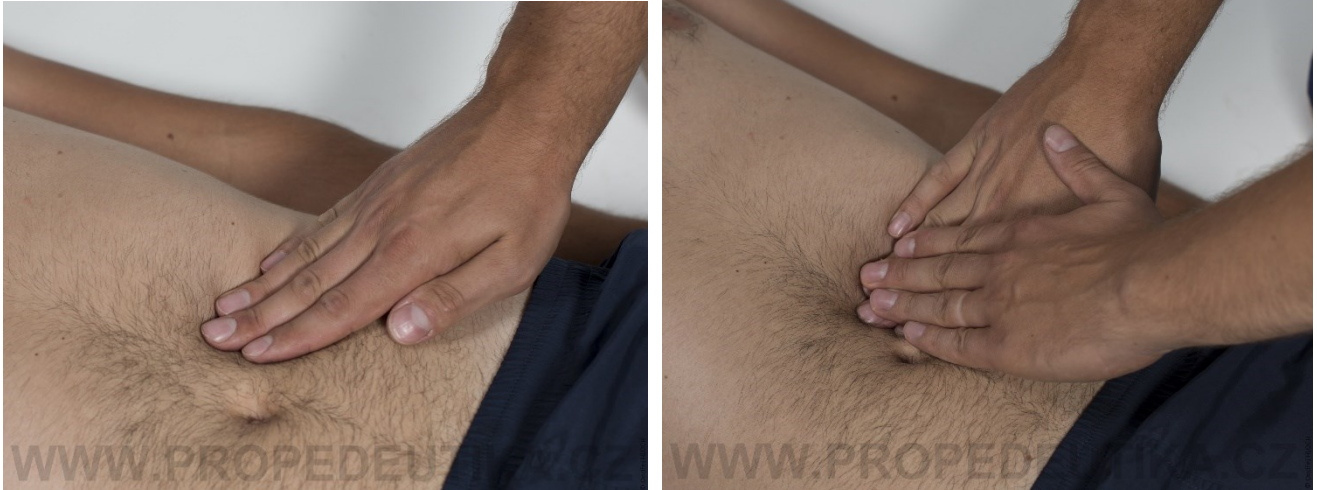Vyšetření pohmatem je v oblasti břicha základní metodou a budeme se mu věnovat podrobněji.

TECHNIKA PALPAČNÍHO VYŠETŘENÍ BŘICHA

Břicho vyšetřujeme u pacienta ležícího na zádech. Nevyšetřujeme přes oblečení, které ztěžuje orientaci na břiše a může zkreslit některé nálezy. Pokud máme při vyšetření studené ruce, může být vyšetření pacientovi nepříjemné, což vede k reflexnímu stahování svalů. K uvolnění tohoto reflexu pacienta vyzveme k pokrčení dolních končetin, pomáhá také odvádět pozornost při vyšetření konverzací.

Vyšetřujeme celé břicho, postupujeme systematicky podle oblastí popsanych výše. Začínáme v oblasti nejvzdálenější od udávané bolesti, kdybychom stiskli rovnou bolestivé místo, opět by mohl pacient reflexně zatnout svaly.

Začínáme *povrchovou palpaci* – konečky všech prstů jemně prohmatáme celé břicho. Až poté přecházíme na *hlubokou palpaci*, při které položíme jednu ruku na druhou a tlačíme o něco silněji. Umožní nám to posoudit intenzitu bolesti (bolest vnímaná již při povrchové palpaci je významnějším nálezem) a uděláme si také lepší představu o hloubce nahmataných útvarů.



Obrázek 18: Povrchové a hluboké palpační vyšetření břicha (18)

PALPAČNÍ CITLIVOST

Při palpaci pátráme zejména po bolestivých místech, podle lokalizace bolestí pak můžeme orientačně odhadnout postižený orgán. Pečlivé palpační vyšetření nám umožní rozpoznat běžnou, nezávažnou bolest břicha od akutního stavu – *náhlé příhody břišní* (NPB). NPB jsou akutní, život ohrožující stavy, jako je zánět červovitého přívěsku (apendicitida), zánět žlučníku (cholecystitida), zánět slinivky (pankreatitida), perforace žaludku a střeva, krvácení do břicha nebo porucha pasáže trávicí trubice. Tyto stavy si podrobněji popíšeme níže v textu, ale jejich společnou známku je podráždění pobřišnice – blány vystylající dutinu břišní. Tomuto podráždění říkáme *peritoneální dráždění* - může být lokalizováno jen nad nemocný orgán, nebo je při závažnějších stavech difuzní – rozšířené po celém břiše. Při peritonitidě je břišní stěna velmi citlivá na dotek a typicky jsou v místě bolestivosti i prknavitě stažené svaly – „brání“ bolestivé místo před dalším drážděním a proto se tomuto jevu říká *défense musculaire* [defáns].

Tabulka 4: Hlavní příznaky náhlé příhody břišní

Hlavní příznaky náhlé příhody břišní
Silná palpační citlivost – již při povrchové palpaci
Pokleповá bolestivost

Prknavitě stažené břišní svaly – *défense*

Nevolnost, zvracení, průjem

Celkové příznaky: horečka, opocení, bledost, pocit na omdlení, hypotenze, tachykardie

HMATNÉ ÚTVARY

Kromě bolestivosti také při palpačním vyšetření pátráme po hmatných útvarech. Za normálních okolností je břicho měkké, volně prohmatné a žádný orgán přímo nenahmatáme. Jistou výjimkou jsou velmi hubení lidé, ale ani u nich nejsou za běžných okolností orgány při běžném vyšetření nápadné.

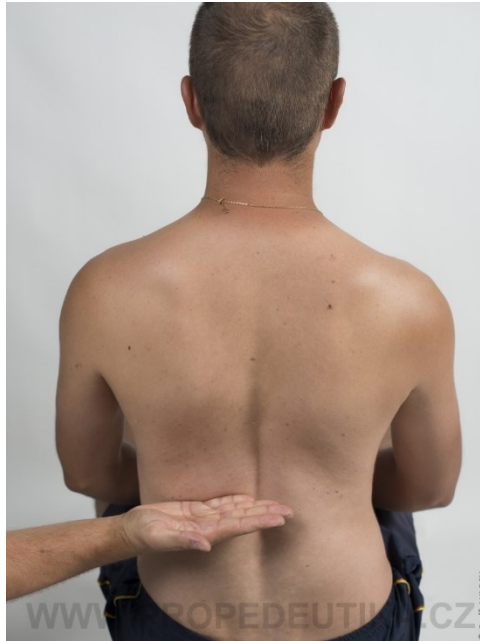Cíleně pátráme po známkách zvětšení jater a sleziny a po známkách přeplnění močového měchýře. *Játra* jsou typicky zvětšená u pacientů s cirhózou, ale mohou se tak projevovat i některá hematologická onemocnění a záněty. Játra hmatáme konečky prstů směrem od dolních žeber vpravo – většina jater je schována za žebry pod bránicí, u zvětšených jater ale můžeme nahmatat jejich dolní okraj – popisujeme pak, že játra jsou hmatná např. 4 cm pod žeberním obloukem. *Slezina* je hmatná obtížně, v levém podžebří, můžeme si pomoci tím, že pacienta vyzveme ke hlubokému nádechu a výdechu. Zvětšená bývá zejména při hematologických onemocněních. Přeplněný *močový měchýř* hmatáme nad sponou stydkou, při tlaku na něj cítí pacient bolest nebo silné nucení na močení. Pokud se pacient nemůže vymočit, hovoříme o tzv. *močové retenci* – často ji vidáme u pacientů se zvětšenou prostatou, u ochrnutých pacientů, dlouhodobě ležících pacientů nebo při ucpání močového katetru.

Hmatné jsou také objemné nádory, srůsty nebo zánětlivé kolekce. Nahmataný útvar nejspíše povahy obecně označujeme jako *rezistenci*. U každé nahmatané rezistence popisujeme její lokalizaci, velikost v centimetrech, její konzistenci (tvrdá, měkká, pružná, *fluktuující* – jako balónek s vodou apod.) a to, zda je palpačně citlivá. Například tedy můžeme zápis formulovat takto: „v pravém hypogastriu je hmatná 5 cm velká kulovitá rezistence, palpačně nebolestivá, tuhá“.

Ve střední části břicha můžeme hmatat pulzující rezistenci – aortu. Nápadná je u hubených pacientů nebo při výduti břišní aorty – aneuryzmatu.

VYŠETŘENÍ LEDVIN

Ledviny jsou uloženy až za břišní dutinou, blíže zad, v takzvaném *retroperitoneu*. Při běžném palpačním vyšetření je proto nenahmatáme. Bolestivost ledvin při zánětu nebo při močových kamenech proto zjišťujeme zvláštním hmatem, kterému říkáme *tapottement* [*tapotmán*]. Pacientovi vsedě lehce hranou ruky klepneme zezadu do oblasti beder. Pokud je tento úder bolestivý, zapíšeme, že měl pacient vpravo nebo vlevo „pozitivní tapottement“.



Obrázek 19: Vyšetření ledvin - tapotement (18)

3.7.2 KLINICKÝ OBRAZ ZÁVAŽNÝCH ONEMOCNĚNÍ V OBLASTI BŘICHA

ZÁNĚTLIVÉ NÁHLÉ PŘÍHODY BŘIŠNÍ

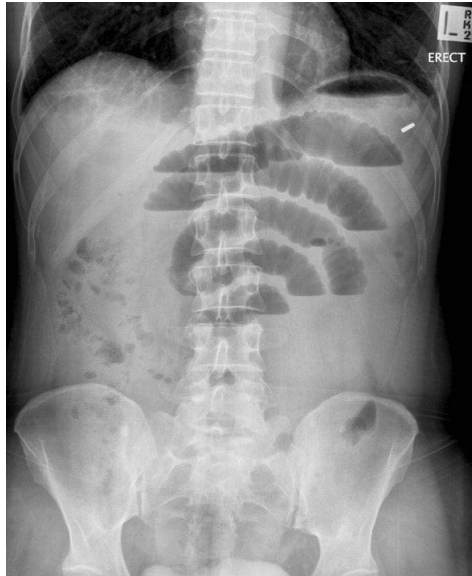
Závažné záněty v oblasti dutiny břišní mají typické příznaky náhlé příhody břišní, které jsou shrnuty výše v tabulce. Appendicitida se typicky projevuje v pravém podbříšku, cholecystitida v pravém podžebří a pankreatitida bolestmi v nadbříšku a okolo pupku.

ILEUS

Ileus, tedy porucha pasáže střevem, se projevuje křečovitými bolestmi celého břicha, nevolností s obloukovitým zvracením tmavě hnědého obsahu – takzvané stagnační tekutiny, při těžkých stavech i s příměsí stolice (*miserere*). Pacient udává zástavu odchodu větrů. Břícho je nafouklé, palpačně citlivé, poslechově s vymizelou nebo překážkovou peristaltikou.

Ileus se rozvíjí z několika různých příčin. Jeho podkladem může být střevní *paralýza*, ke které dochází při zánětech v dutině břišní, při těžkém nedostatku některých minerálů, může se rozvinout jako pooperační komplikace a dále ji vidáme u kriticky nemocných pacientů. Další příčinou ileu je *obstrukce*, tedy ucpaní střeva – nejčastěji nádorem nebo tlakem srůstů v dutině břišní. Vzácnější, ale často smrtelnou příčinou ileu je *ischemie*, nedokrevní střeva při ucpaní některé z břišních tepen.

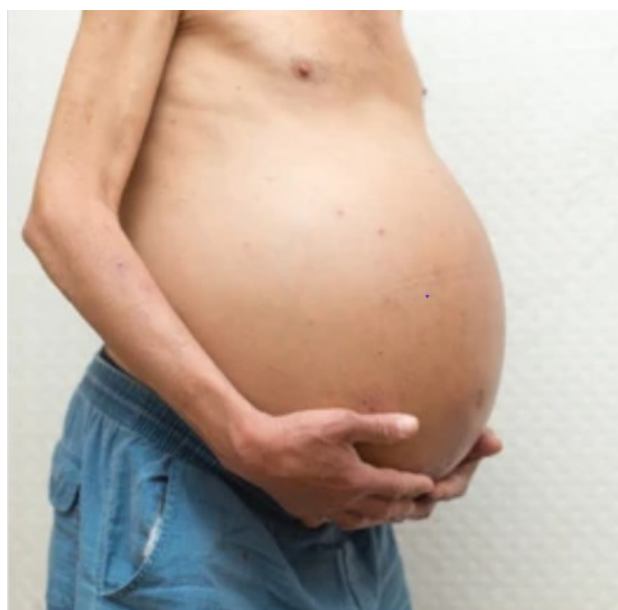Základní vyšetřovací metodou při podezření na poruchu pasáže je rentgenový snímek břicha, na kterém si můžeme všimnout typických *hladinek*, které jsou známkou stagnující tekutiny v rozšířených střevních kličkách.



Obrázek 20: Rentgenový snímek břicha u pacienta s ileem, patrné typické hladinky (19)

ASCITES

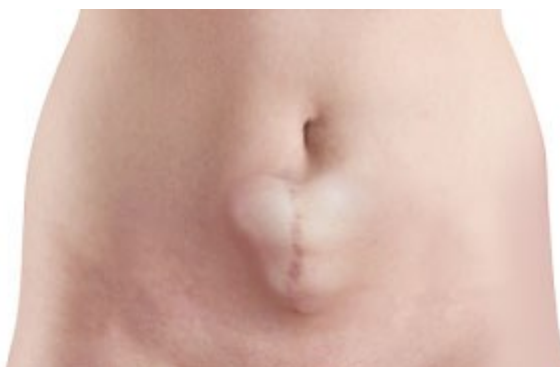Ascites je tekutina v dutině břišní, která se tvoří typicky při jaterní cirhóze, nádorových onemocněních nebo při srdečním selhání. Klinicky patrná je až při větším objemu tekutiny, který běžně dosahuje několika litrů. Pacient cítí tlak v břiše, nevolnost, může zvracet. Břicho je nad niveau, nebývá bolestivé, poklep je typicky v nejvyšším bodě bubínkový, protože zde plavou střeva s plynem, směrem k zadům můžeme vyklepat hladinu tekutiny, nad kterou je zkrácený. Přítomnost tekutiny můžeme jednoduše potvrdit ultrazvukem. Často bývají nutné odlehčovací punkce ascitu – u zjevných nálezů můžeme místo k punkci také zjistit pouze poklepem a pohmatem.



Obrázek 21: Pacient s ascitem (20)

KÝLY

Kýla vzniká, když oslabeným místem v břišní stěně vyhřezne do podkoží část břišního obsahu, nejčastěji tuk a střevní kličky. Kýly se nejčastěji vyskytují v místě jizev po předchozích operacích, dále pak v oblasti pupku a tříselného kanálu. Mohou být nebolestivé a pouze kosmeticky obtěžující, jejich závažnou komplikací je ale *uskřínutí*, při kterém se obsah kýly zaškrtní, což může vést k jeho odumření nebo k ileu. Uskřínutá kýla je silně bolestivá a nejde zatlačit zpět do dutiny břišní.



Obrázek 22: Kýla v jizvě pod pupkem (21)

KORESPONDENČNÍ ÚKOL Č.3



Vyzkoušejte na základě tohoto učebního textu, svých zkušeností a ev. i dalších zdrojů zpracovat Nynější onemocnění (oddíl z anamnézy) a fyzikální vyšetření u typického pacienta s náhlou příhodou břišní (např. appendicitidou) a u typické pacientky s lehkou, nezávažnou bolestí břicha. Zpracovaná vyšetření v rozsahu do 1 strany A4 zašlete elektronicky podle pokynů domluvených na příslušné přednášce nebo semináři.

ZÁPIS V DOKUMENTACI

Normální nález: *Břicho v niveau, měkké, nebolestivé, bez hmatných rezistencí. Játra a slezina nezvětšené. Peristaltika slyšitelná. Tapottement bilaterálně negativní.*

Příklad patologického nálezu – apendicitida: *Břicho v niveau, tvrdé, silná bolestivost již při povrchové palpaci, maximum v pravém hypogastriu. Peristaltika tišší. Tapottement bilaterálně negativní.*

3.8 Vyšetření moči a stolice

Popis moči, stolice a ev. žaludečního obsahu k fyzikálního vyšetření patří, máme-li tento materiál k dispozici, resp. pokud jej získáme při vyšetření per rectum.

Moč

Moč je za normálních okolností čirá a žlutá. Koncentrace moči je ukazatelem hydratace – při dehydrataci je tmavá až hnědá, při velkém objemu produkované moči velmi světlá. Příměs krve v moči označujeme pojmem *hematurie* – vyskytuje se při infekcích, močových kamenech, traumatech a nádorech močových cest a při zánětlivých onemocněních ledvin. I malé množství krve dokáže moč zbarvit do růžova až červena. Při zánětech močových cest je moč zkalená a výrazněji zapáchá.

STOLICE

U stolice si všímáme konzistence, příměsi krve a hlenu. Při některých infekčních průjmových onemocnění může být stolice zbarvená do zelena. Při ucpaní žlučových cest se do stolice nedostává žlučové barvivo a je nápadně světlá až šedá – *acholická*.

KRVÁCENÍ DO ŽALUDKU A STŘEVA

Krvácení do žaludku a střeva je častým a závažným příznakem, který je vždy potřeba došetřit. Základním příznakem krvácení je příměs krve ve zvracích a ve stolici. Zdrojem krvácení může být žaludeční vřed, nádorové onemocnění, úraz nebo zánět střeva, často také hemoroidy. Příměs krve ve stolici může ale také způsobit spolykaná krev po významném krvácení z nosu nebo dutiny ústní.

Krev ve zvracích se označuje *hemateméza*. Buď vidíme přímo příměs čerstvé krve nebo krevních koagul, nebo vločky tmavě hnědé sražené krve, které připomínají kávovou sedimentinu.

Příměs krve ve stolici vypadá různě podle toho, zda krvácí horní část trávicí trubice (dutina ústní, jícen, žaludek a začátek tenkého střeva), nebo její dolní část (konec tenkého střeva a tlusté střevo). Při krvácení z horní části trávicí trubice je krev natrávená – stolice je řídká, zapáchající a černá – *meléna*. Při krvácení z dolní části trávicí trubice je ve stolici červená krev nebo krevní koagula – *enteroragie*. Při krvácení z hemoroidů je typická jasně červená krev nepromíchaná se stolicí, které si pacient všimne hlavně na toaletním papíru.



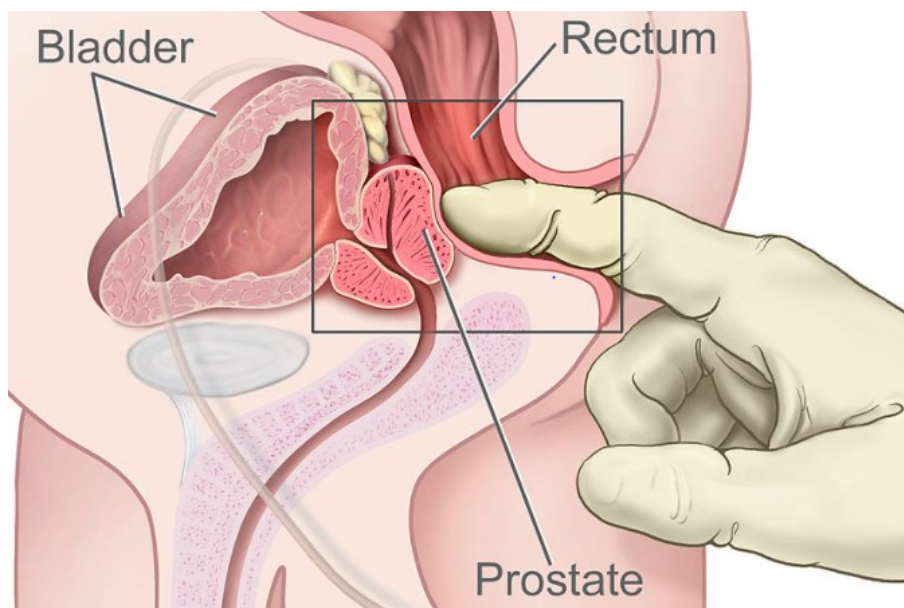
Obrázek 23: Černá stolice při krvácení do horní části trávicí trubice - meléna (22)

3.9 Vyšetření per rectum

Vyšetření přes konečník - per rectum - je někdy uváděno jako pátá metoda fyzikálního vyšetření vedle pohledu, poslechu, poklepu a pohmatu. Z pochopitelných důvodů ho neprovádíme při každém vyšetření pacienta, v indikovaných případech ale může poskytnout cenné informace.

Vyšetření provádíme po důkladné edukaci pacienta a v co největším soukromí. Pacient buď leží na boku, nebo je v předklonu opřený o lokty. Zhodnotíme okolí análního otvoru (všímáme si hemoroidů, zarudnutí nebo stop krve) a poté jemně do konečníku vsuneme prst s dostatkem lubrikačního materiálu – gel nebo vazelína. Prstem pak zjistíme konzistenci stolice, hmatáme stěny konečníku a u mužů prostatu. Po vytažení prstu zkontrolujeme barvu stolice na rukavici.

Vyšetření per rektum je rychlým způsobem, jak vyloučit závažné krvácení do žaludku a střev. Dále jím můžeme odhalit nádory konečníku, které jsou oproti hladké stěně střeva tvrdé a nepravidelné. U mužů při vyšetření přes konečník hmatáme na přední straně prostatu – hodnotíme její velikost, konzistenci a bolestivost, což umožní orientační diagnostiku nádorů, zvětšení prostaty a jejích zánětů. U žen s přední stranou konečníku sousedí děložní čípek. V neposlední řadě je vyšetření per rektum a manuální vybavení stolice nutné u pacientů s těžkou zácpou, zejména imobilních seniorů a ochrnutých pacientů.



Obrázek 24: Vyšetření per rectum u muže (23)

ZÁPIS V DOKUMENTACI

Normální nález: *Okolí anu klidné. V konečniku kašovitá stolice hnědé barvy, bez příměsí krve. Na dosah prstu bez hmatné patologie. Prostata nezvětšená, symetrická, pružná, nebolestivá.*

3.10 Vyšetření končetin a pohybového systému

Podrobnému vyšetření kloubů a svalů se věnuje ortopedie a rehabilitační medicína. Pro běžnou každodenní praxi si stačí zapamatovat, že u kloubů si všímáme zarudnutí a otoku, které svědčí pro zánět, dále zkusíme, zda v daném kloubu není omezen pohyb a zda pohyb není bolestivý. U artrózy (opotřebenosti kloubů) i u chronických autoimunitních onemocnění (např. revmatoidní artritida) dochází časem k typickým deformacím kloubů. Revmatologická onemocnění také postihují vícečetné klouby včetně malých kloubů na rukách a nohách, přesný popis distribuce postižení nám může pomoci při další diagnostice.

Páteř vyšetřujeme u pacientů vestoje. Hodnotíme jejich postoj, všímáme si nadměrného nebo nepřírozeného zakřivení páteře – je přirozeně esovitě prohnutá, přičemž prohnutí dopředu označujeme pojmem *lordóza* a prohnutí směrem dozadu pojmem *kyfóza*. Nadměrné prohnutí hrudní páteře – *hyperkyfóza* – tvoří typický „hrb“ a bývá známkou těžké osteoporózy se snížením obratlových těl. Prohnutí páteře do strany – *skolióza* - bývá vrozené a často podmiňuje závažné chronické bolesti. Všímáme si bolestivosti trnových výběžků páteře a hodnotíme i omezení pohybu – na krční páteři v rotaci, předklonu i úklonu hlavy, na hrudní a bederní páteři pouze v předklonu.

DOLNÍ KONČETINY

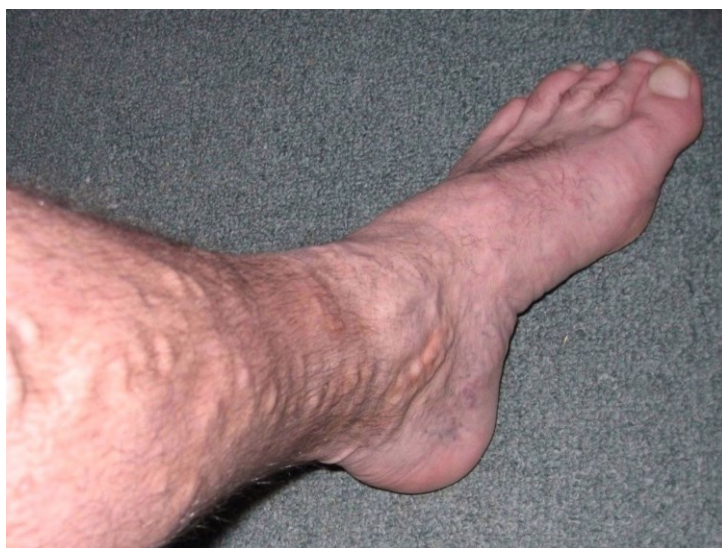Zvláštní pozornost věnujeme vyšetření dolních končetin, protože se zde můžeme potkat s řadou důležitých příznaků, včetně známek onemocnění jiných orgánů v těle. V předchozích kapitolách již bylo popsáno vyšetření kloubů, mízních uzlin a tepen, včetně příznaků tepenného uzávěru. Podrobněji proto popíšeme zejména význam otoků dolních končetin a příznaky tromboembolické nemoci.

Otok (edém) je podmíněn prosakem tekutiny z cév do podkoží. Je přirozenou součástí zánětu (například otok obličeje při zánětu zubu) a také častým příznakem systémových, závažných onemocnění, při kterých je ovlivněna propustnost cévní stěny nebo žilní náplň. Pokud není otok patrný na první pohled, rozpoznáme jej tak, že po zatlačení prstem zůstává v kůži důlek.

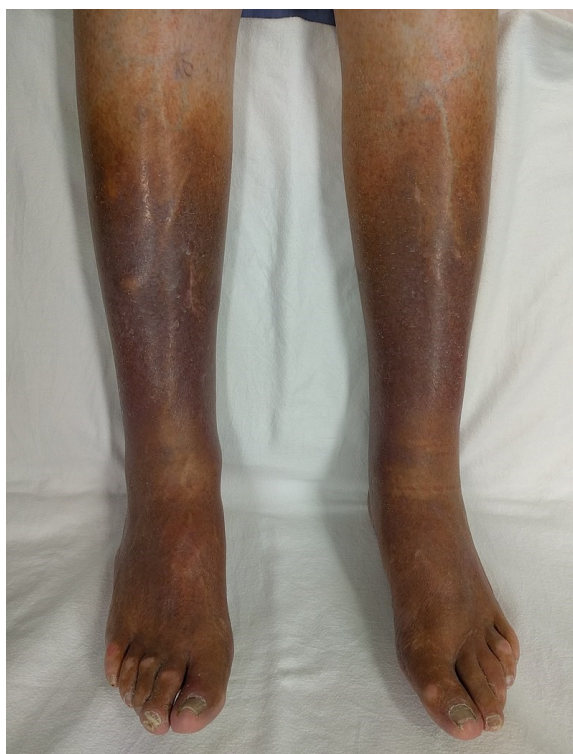Jednostranný otok dolních končetin svědčí pro lokální příčinu – žilní trombózu, poruchu nebo ucpaní mízních cév (*lymfedém*) nebo infekci podkoží (*růže – erysipel*).

U systémových chorob je typický oboustranný, symetrický otok dolních končetin – na dolních končetinách se nejvíce projevuje proto, že jsou nejnižší částí těla a působí zde nejvyšší hydrostatický tlak. U dlouhodobě ležících pacientů se otoky proto projeví spíše na bedrech a zadní části těla.

Častou příčinou otoků dolních končetin je *chronická žilní insuficience*. Při tomto onemocnění se zhoršuje funkce žil dolních končetin, které se rozšiřují, ztrácejí pružnost a přestávají být schopny odvádět dostatečně rychle krev zpět k srdci. Tyto rozšířené žíly se označují pojmem *varixy – křečové žíly*. Tekutina z městnající krve prosakuje do podkoží a podmiňuje otoky doprovázené bolestmi a pocitem těžkých nohou. Kůže na končetinách je přiměsí krevního barviva zbarvena dohněda. Na kůži nedostatečně prokrvených dolních končetin se pak mohou tvořit chronické, špatně se hojící rány – *bércové vředy*.



Obrázek 25: Dolní končetina s křečovými žilami (24)



Obrázek 26: Hnědé zbarvení kůže na bérkách u pacienta s chronickou žilní insuficiencí (25)



TROMBEMBOLICKÁ NEMOC

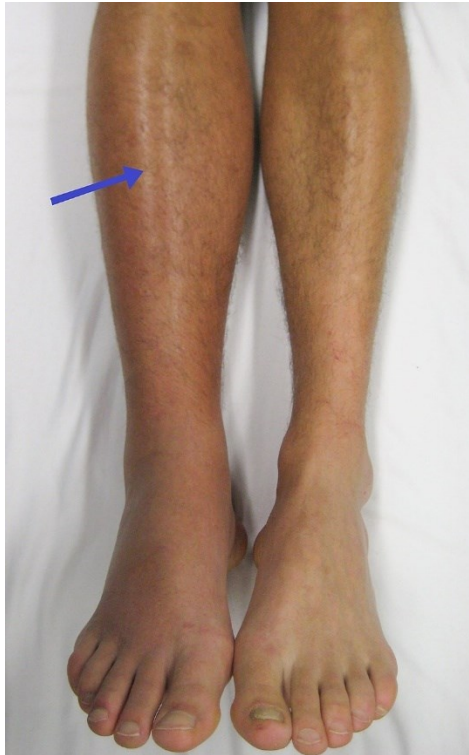Trombembolická nemoc (TEN) je častou a velmi závažnou chorobou, při které vznikají krevní sraženiny v žilách (žilní trombóza). Kromě bolestí a zhoršení prokrvení v místě trombózy pak hlavně hrozí uvolnění sraženiny, která přes srdce projde až do plicních tepen, čímž je ucpe (plicní embolie).

Za normálních okolností krevní sraženiny v žilách díky hydrofobnímu povrchu cév nevznikají. Riziko trombózy ale roste při stagnaci krve v žilách (při imobilizaci končetiny v sádrové dlaze, při dlouhém upoutání na lůžko nebo i při dlouhém cestování vsedě), pooperačně, při onkologických onemocněních a při vrozených stavech zvyšujících krevní srážlivost (např. *Leidenská mutace*).

Trombóza se nejčastěji vyskytuje na dolních končetinách – opět kvůli tomu, že zde krev teče nejpomaleji a že se zde často vyskytují varixy. Může se však objevit i v pánevních a břišních žilách nebo na horních končetinách – nejčastěji při zavedeném centrálním žilním katetru.

Když sraženina vznikne v povrchové, podkožní žíle, mluvíme o *povrchové flebitidě*. Ta je nejméně závažnou formou TEN, projevuje se pruhovitým bolestivým zarudnutím a vět-

šinou je jednoduše léčitelná. Závažnější formou je *hluboká žilní trombóza*, při které se sraženina vytvoří v širších cévách uložených hlouběji mezi svaly. Ta se projevuje bolestivým jednostranným otokem končetiny, někdy i zarudnutím. Zvláštním příznakem trombózy je tzv. *Homansovo znamení* – bolestivost při přitážení nohy směrem k bérce. Hlubokou žilní trombózu již léčíme delší dobu antikoagulancii („léky na ředění krve“) a bandážemi.



Obrázek 27: Asymetrický otok pravé dolní končetiny při hluboké žilní trombóze (26)

Plicní embolie je závažnou, život ohrožující komplikací trombózy. Projevuje se v závislosti na velikosti uvolněné sraženiny jako píchavé nebo tlakové bolesti na hrudi (vyvolané sníženým prokrvením plicí a pohrudnice), dráždivý kašel s vykašláváním krve (*hemoptýza*), dušnost, při významné embolii pak i náhlá mdloba nebo srdeční zástava.

3.11 Invazivní vstupy

Pokud má pacient zavedeny invazivní vstupy, je součástí fyzikálního vyšetření i jejich zhodnocení a popis. Zejména si všímáme známek zánětu v okolí kanyl, při zavedené tracheostomii hodnotíme barvu a množství hlenu, u gastrostomií hodnotíme okolí, stav tuby a funkčnost, u močových katetrů pak i barvu moči.

3.12 Orientační neurologické vyšetření

Základní zhodnocení neurologického stavu pacienta a zejména vyloučení nejzávažnějších neurologických onemocnění by mělo být součástí každého komplexního vyšetření pacienta. Klíčový význam má pak při vyšetřování pacientů s poruchou vědomí, nejasným zhoršením celkového stavu nebo pacientů po závažnějších úrazech. Neurologické příznaky se projevují na více částech těla, proto je shrneme v této samostatné kapitole.

Zásadní význam má zhodnocení stavu vědomí, kterému jsme se již věnovali výše.

Dále si všímáme třesu, zejména na končetinách. Třes (*tremor*) se vyskytuje typicky při Parkinsonově chorobě, ale je i součástí klinického obrazu odvykacího stavu od alkoholu a samozřejmě doprovází podchlazení a zimnici.

Známkou závažného onemocnění jsou tzv. *meningeální příznaky*, které vznikají při dráždění obalů mozku (mozkové pleny, *meningy*) zánětem. Meningeální příznaky jsou typické při meningitidě nebo při některých krváceních do mozku. Základní a nejlépe rozpoznatelné meningeální příznaky jsou bolest hlavy, světloplachost a *opozice šíje*, tedy bolestivost a omezení pohybu při snaze dotknout se bradou hrudníku.

Typické příznaky má *epileptický záchvat* – vzniká akutně, někdy mu předchází varovné příznaky, tzv. *aura*, které někteří léčení epileptici dokážou rozpoznat a v rámci možností se na záchvat připravit. Epileptický záchvat se typicky projeví pádem, někdy může v úvodu nemocný zakřičet, poté dojde ke křečím končetin – jednostranným, nebo oboustranným. V průběhu záchvatu nemocný kvůli křečím dechových svalů nedýchá a může být patrná centrální cyanóza. Záchvat většinou do několika minut odezní, pak typicky následuje krátké období zmatenosti, někdy až s agresivitou. Během záchvatu se pacient může pomoci často si pokouše jazyk. Některé lehčí epileptické záchvaty se neprojeví celotělovými křečemi, ale pouze přechodnou zmateností nebo tzv. absencí, při které je nemocný výrazně apatický a téměř nereaguje na podněty z okolí.

CÉVNÍ MOZKOVÁ PŘÍHODA

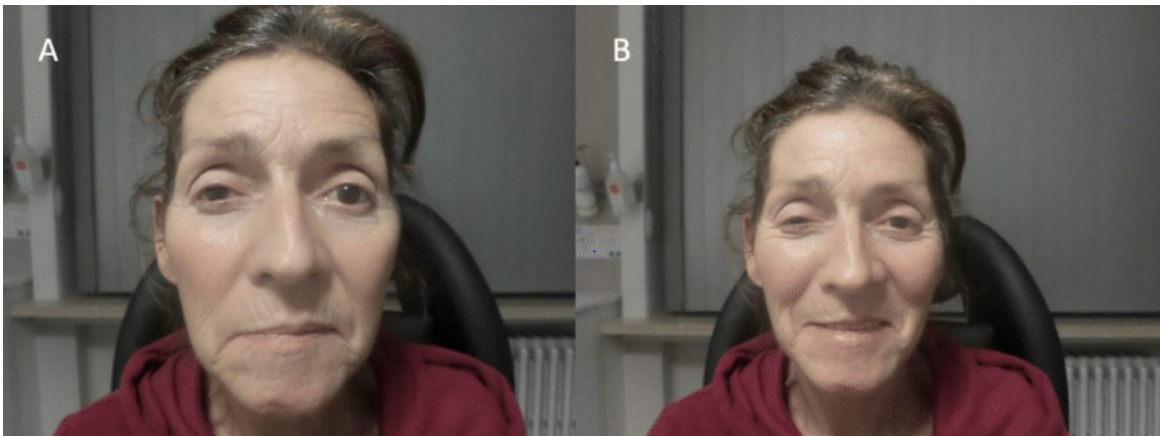Nejdůležitější při orientačním neurologickém vyšetření je rozpoznání známek mozkové mrtvice (cévní mozková příhoda, CMP, *iktus*). CMP je stav, při kterém je přerušeno cévní zásobení části mozku – buď dojde k ucpaní některé z mozkových tepen následkem aterosklerózy nebo embolizace krevní sraženiny (*ischemická cévní mozková příhoda*) nebo dojde ke krvácení do mozku při prasknutí cévy, např. při hypertenzi nebo při přítomnosti tepenné výdutě – aneurysmatu (*hemoragická cévní mozková příhoda*).

Neprokrvená část mozku přestane plnit své funkce – může tak být postižena nejčastěji pohyblivost, řeč nebo stav vědomí. Základní příznaky CMP shrneme níže:

- *Lateralizace*: jednostranná svalová slabost. Na obličeji se projeví poklesem jednoho očního víčka, poklesem ústního koutku (zvýrazní se při pokusu o úsměv nebo cenění

zubů) a jazyk při vypláznutí uchyluje na stranu. Na končetinách lateralizaci vyšetříme tak, že pacienta vyzveme k předpažení se zavřenými očima – oslabená končetina pak bez vědomí pacienta pomalu klesá dolů. Slabost dolních končetin se projevuje poruchou chůze.

- *Porucha řeči:* Pokud je porušena artikulace, hovoříme o *dysartrii*. Pacient pak má setřelou řeč, podobně jako při opilosti. Při poruše porozumění řeči se jedná o *afázii* neboli *fatickou poruchu*. Pacient pak buď rozumí pokynům, ale není schopen dát dohromady smysluplnou větu, nebo není schopen ani porozumět.
- Dalšími příznaky může být nově vzniklá zmatenost, závratě, porucha zraku nebo epileptický záchvat.



Obrázek 28: Znamky CMP na obličeji - pokles pravého očního víčka a koutku úst (27)

Při podezření na CMP je nutný okamžité vyšetření lékařem, mimo nemocnici pak transport Zdravotnickou záchrannou službou. Do několika hodin po rozvoji příznaků je totiž možné specializovanými metodami obnovit prokrvení mozku. Při opoždění diagnostiky bývají často následky trvalé.

K ZAPAMATOVÁNÍ



Mnemotechnickou pomůckou k zapamatování příznaků CMP je anglická zkratka FAST:

- **F**ace – pokles víčka, koutku a plazení jazyka na stranu
- **S**peech – porucha řeči
- **A**rms – jednostranné oslabení končetin
- **T**ime – při podezření na CMP neztrácet čas a hned volat ZZS nebo lékaře

ZÁPIS V DOKUMENTACI

Normální nález: *Bez lateralizace, třesu nebo meningeálních příznaků*

Patologický nález: *Oslabení levostranných končetin, dysartrie, nestabilní chůze.*



KONTROLNÍ OTÁZKA

1. Jaké jsou nejčastější patologické nálezy při vyšetření hrudníku?
 2. Vymenujte tři stupně kvantitativní poruchy vědomí.
 3. Jaké jsou příznaky náhlé příhody břichní?
-



KORESPONDENČNÍ ÚKOL Č. 4

Vypracujte záznam fyzikálního vyšetření podle vzoru popsaného výše. Vyšetřete pacienta, se kterým se setkáváte ve svém zaměstnání nebo např. rodinného příslušníka. Anonymizované vyšetření v rozsahu do 1 strany A4 zašlete elektronicky podle pokynů domluvených na příslušné přednášce nebo semináři.

3.13 Příklad zápisu normálního fyzikálního vyšetření

Pacient je při vědomí, plně orientovaný, spolupracuje. Normostenik, dobrá hydratace. Samostatně mobilní, chůze stabilní. Bez lateralizace, třesu nebo meningeálních příznaků

Hlava bez známek poranění, palpačně nebolestivá. Oční bulby volně pohyblivé, bez nystagmu, spojivky růžové, bělmo bílé, zornice izokorické, reagující na osvit. Jazyk bez povlaku, plazí středem. Sliznice dutiny ústní bez povlaku. Hrdlo klidné, tonsilly nezvětšené, bez známek zánětu. Uši a nos bez sekrece. Štítná žláza nehmatná, lymfatické uzliny na krku nezvětšené, náplň krčních žil nezvýšená.

Dýchání oboustranně sklípkové, bez vedlejších fenoménů. Poklep plný, jasný. Akce srdeční pravidelná, 60/min, ozvy ohraničené, bez šelestů.

Břicho v niveau, měkké, nebolestivé, bez hmatných rezistencí. Játra a slezina nezvětšené. Peristaltika slyšitelná. Tapottement bilaterálně negativní.

Dolní končetiny bez otoků, volně prohmatné, palpačně nebolestivé. Bez varixů. Pulzace na tepnách hmatná bilaterálně až do periferie

Okolí anu klidné. V konečníku kašovitá stolice hnědé barvy, bez příměsi krve. Na dosah prstu bez hmatné patologie. Prostata nezvětšená, symetrická, pružná, nebolestivá.

ODPOVĚDI



1. Viz Tabulku 4
 2. Somnolence, sopor, koma
 3. Viz Tabulku 3
-

SHRNUTÍ KAPITOLY



Tato nejobsáhlejší část studijní opory popsala postupně obecné postupy při fyzikálním vyšetření, popis celkového stavu pacienta, vyšetření hlavy, krku, hrudníku, břicha, končetin a orientační neurologické vyšetření. V každé z podkapitol byly prezentovány fyziologické i nejčastější patologické nálezy i s vhodnou formou zápisu do dokumentace.

4 DALŠÍ VYŠETŘOVACÍ METODY



RYCHLÝ NÁHLED KAPITOLY

V této krátké závěrečné kapitole doplníme základní informace o vyšetření vitálních funkcí a o běžných zobrazovacích vyšetřeních, která jsou v současné době již zcela přirozenou součástí vyšetření u lůžka pacienta.



CÍLE KAPITOLY

- Zopakovat si správný postup při měření vitálních funkcí
 - Představit základní zobrazovací vyšetření a jejich roli při zpřesňování výsledků fyzikálního vyšetření
-



ČAS POTŘEBNÝ KE STUDIU

30 minut



KLÍČOVÁ SLOVA KAPITOLY

Krevní tlak, saturace, tepová frekvence, tělesná teplota, ultrazvukové vyšetření, skiagrafie, CT, magnetická rezonance

4.1 Vyšetření fyziologických funkcí

Měření základních fyziologických funkcí je nedílnou součástí každého vstupního i kontrolního vyšetření pacienta. I když technicky vzato není součástí fyzikálního vyšetření, protože při něm již používáme jednoduché přístrojové vybavení, v praxi se následující hodnoty zapisují nad nebo pod zápis o vyšetření, který by bez nich nebylo možné považovat za kompletní.

KREVNÍ TLAK

Správné technice měření krevního tlaku a všem biofyzikálním a fyziologickým souvislostem se budeme podrobněji věnovat v interně a dalších souvisejících předmětech. Zde pouze zdůrazníme základní praktické postupy a pravidla:

Krevní tlak měříme *tonometrem* vsedě nebo vleže, po psychickém a fyzickém zklidnění pacienta – stres naměřenou hodnotu výrazně zvyšuje. Podle habitu pacienta zvolíme správně širokou manžetu – příliš úzká manžeta zvyšuje naměřenou hodnotu, příliš volná ji naopak snižuje. Hodnoty normálního tlaku se mírně liší podle věku a okolností, zjednodušeně lze ale říci, že se pohybují od 120/80 do 140/90 mmHg.

TEPOVÁ FREKVENCE

Tepovou nebo srdeční frekvenci zjistíme samozřejmě i při běžném vyšetření tepen a srdce, přesné hodnoty a jejich vývoj v čase nám pomůže zjistit EKG nebo dlouhodobější EKG monitorace.

SATURACE HEMOGLOBINU KYSLÍKEM

Saturace hemoglobinu kyslíkem (zkráceně *saturace* nebo *SpO₂*) je jednoduše zjistitelný, ale velmi důležitý údaj o funkci dýchacího a kardiovaskulárního systému. Udává se v procentech, která vyjadřují podíl krevního barviva hemoglobinu, na který je navázaný kyslík. Za normálních okolností je saturace > 95 %. Nižší hodnoty označujeme pojmem hyposaturace. Vyšších hodnot než 100 % logicky nemůžeme dosáhnout.

Hyposaturaci vidíme u pacientů s řadou onemocnění plic a srdce. Vždy se jedná o závažný příznak, který je nutné došetřit. Hyposaturace nemusí být vždy doprovázena dušností, typický je například nález extrémně nízkých saturací u pacientů s COVIDovou pneumonií, kteří se cítí pouze slabí a mírně námahově dušní. Proto je vhodné ji v rámci vstupního vyšetření měřit všem pacientům.

Saturaci měříme přístrojem, který se nazývá *oxymetr* (někdy se používá i pojem *oximetr*) z prstu nebo z ušního lalůčku. Naměřené hodnoty můžou zkreslit studené, prochládlé prsty nebo tmavý lak na nehty.

TĚLESNÁ TEPLOTA

Tělesná teplota je všeobecně známá fyziologická funkce, i tak se ale při jejím měření dělají často chyby. Zvýšená tělesná teplota je reakcí těla na infekci, resp. obecně zánětlivou reakci. Pomáhá imunitnímu systému v boji proti bakteriím a virům, které vyšší teplotu hůře snášejí, vysoké a dlouhotrvající horečky jsou ale pro tělo výrazně namáhavé a mohou ho spíše poškodit.

Tělesnou teplotu měříme teploměrem – nejčastěji z povrchu těla bezkontaktním nebo klasickým kontaktním. Zde dáváme pozor na zkreslení hodnot pobytém na chladném vzduchu nebo naopak ve vedru. Při potřebě přesného měření tělesné teploty (např. u těžce podchlazených pacientů, při dlouhých operačních výkonech nebo u pacientů po resuscitaci na ARO zjišťujeme tzv. centrální teplotu neboli teplotu tělesného jádra čidly zavedenými do rekta nebo močového měchýře.

- $<36,0$ °C Snížená tělesná teplota
- $36,0-36,9$ °C normální tělesná teplota
- $37,0-37,9$ °C zvýšená tělesná teplota
- > 38 °C horečka (*febrilie*)

4.2 Zobrazovací vyšetření

V posledních desetiletích se výrazně zvýšila dostupnost běžných zobrazovacích vyšetření. To umožnilo výrazné zpřesnění diagnostiky, která se kdysi opírala právě jen o důkladné fyzikální vyšetření a o zkušenost vyšetřujícího zdravotníka. Nyní máme možnost při nejistém nálezu do několika minut doplnit ultrazvuk a rentgenový snímek, u závažnějších stavů pak nebývá problém zajistit ani CT. Tento fakt některé časově nebo technicky náročnější části fyzikálního vyšetření odsunul do pozadí. Pečlivý přístup k úvodnímu vyšetření pacienta má ale stále svůj nezastupitelný význam – umožňuje nám zhodnotit stav pacienta mimo zdravotnické zařízení, lépe plánovat další péči, ušetřit cenný čas a finance a v neposlední míře snížit radiační zátěž pro pacienty.

ULTRAZVUKOVÉ VYŠETŘENÍ

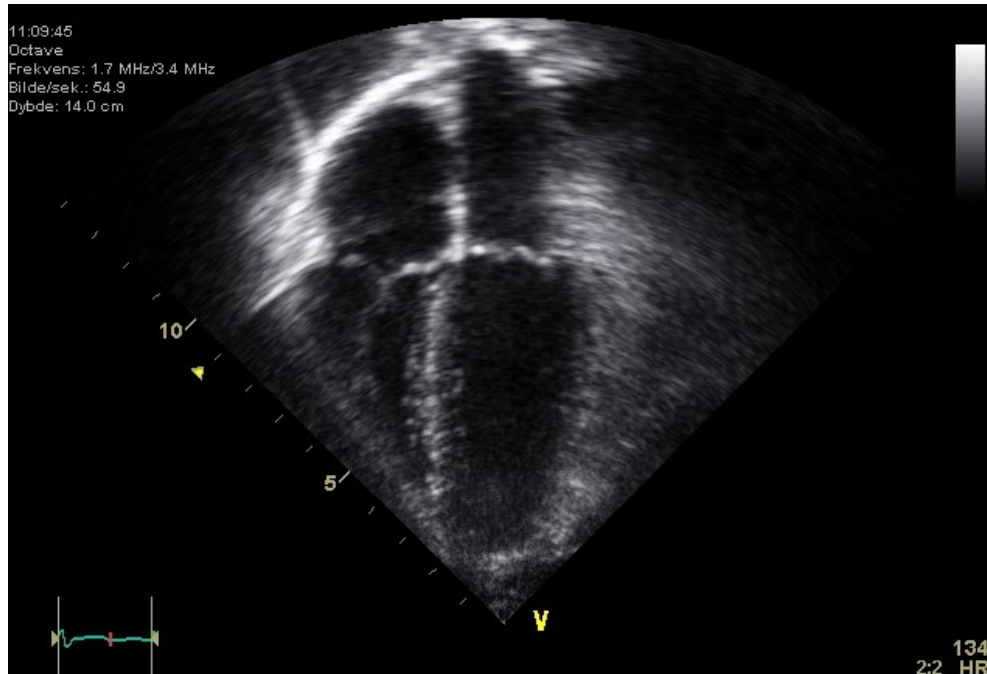
Ultrazvukové vyšetření (sonografie) využívá různé míry odrazu ultrazvukových vln od tkání v těle. Dává nám tak možnost v reálném čase nahlédnout pod kůži pacienta. Je pro něj naprosto bezpečné a nebolestivé, nepředstavuje žádnou radiační zátěž. Velkou výhodou je, že dokáže zobrazit i pohybující se orgány, jako je srdce. Sonograficky můžeme také měřit rychlost protékající krve a vyšetřovat tak funkci cévního systému.

Ultrazvukové vyšetření se často provádí i *bedside*, tedy přímo u lůžka pacienta. Základní vyšetření zvládnou provést lékaři řady odborností, ne pouze radiologové. K dispozici již jsou také nové ultrazvukové přístroje velikosti mobilního telefonu. S malou nadsázkou se tedy dá říci, že ultrazvuk je stetoskopem 21. století.

Mezi základní indikace ultrazvukového vyšetření patří:

- Vyšetření břicha – přístupné vyšetření jsou prakticky všechny orgány
- Vyšetření hrudní dutiny – k posouzení přítomnosti výpotku i k rychlému zhodnocení příčiny dušnosti v prostředí urgentní a intenzivní medicíny
- UZ vyšetření srdce – *echokardiografie*

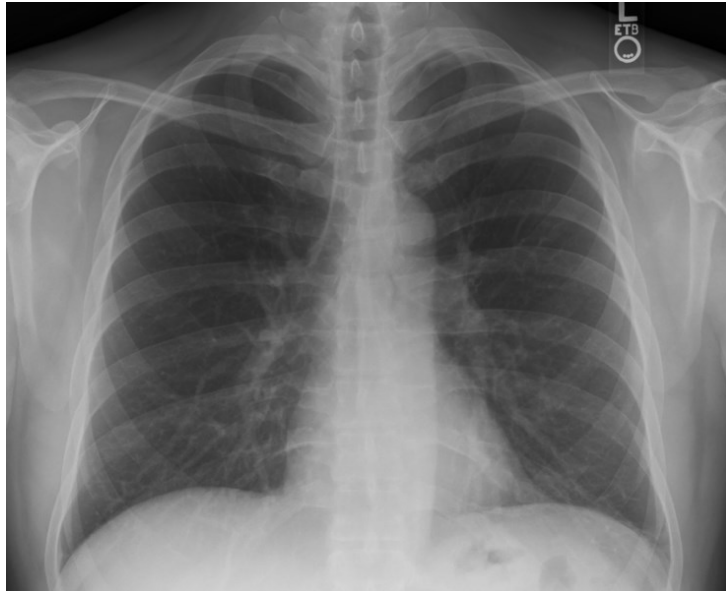
- Gynekologické UZ vyšetření
- UZ vyšetření žil a tepen – základní vyšetřovací metoda při diagnostice tromózy
- UZ navigace invazivních výkonů – kanylace žil a tepen, punkce výpotků, biopsie
- Ortopedické UZ vyšetření kloubů a šlach



Obrázek 29: Echokardiografie - ultrazvukové vyšetření srdce (28)

RENTGENOVÝ SNÍMEK - SKIAGRAFIE

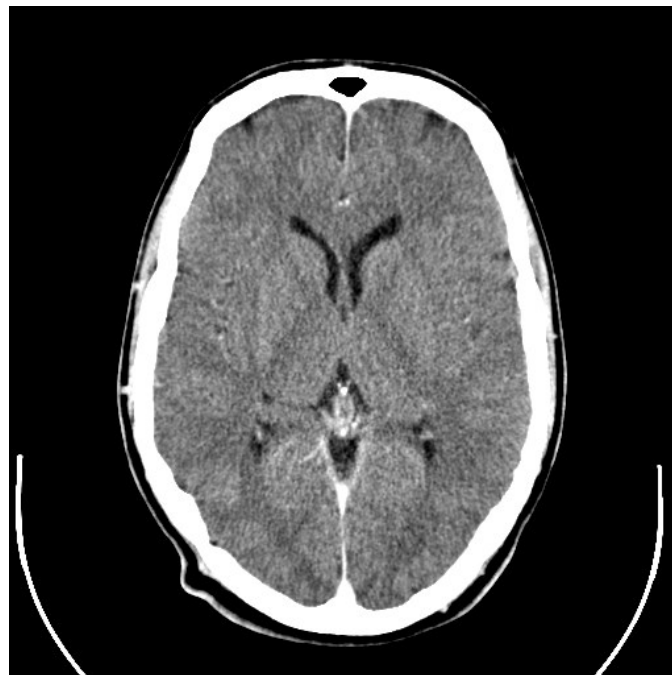
Skiografie je přesnější název běžných rentgenových snímků. Vzhledem k jejich rychlosti, časové i finanční nenáročnosti a malé radiační zátěži pro pacienta jsou i po desítkách let stále základní vyšetřovací metodou, zejména při diagnostice zlomenin, dále pak při diagnostice zápalu plic, výpotků a pneumothoraxu na snímku hrudníku a při diagnostice ileu nebo přítomnosti vzduchu v dutině břišní.



Obrázek 30: Normální rentgenový snímek hrudníku (29)

VÝPOČETNÍ TOMOGRAFIE – CT

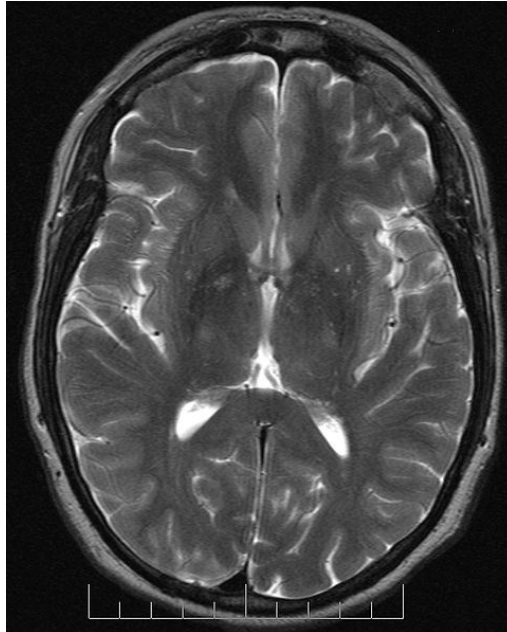
CT je metodou využívající RTG záření, která ale oproti jednou sumačnímu snímku poskytuje sérii „řezů“ v různých rovinách a má také daleko lepší rozlišení. Před vyšetřením je možné podat kontrastní látku, která dále zlepší rozlišení mezi jednotlivými orgány a tkáněmi. Jedná se o běžnou diagnostickou metodu prakticky všech částí těla. Její hlavní nevýhodou je vyšší radiační zátěž, vyšší cena a při podání kontrastní látky i riziko zhoršení funkce ledvin.



Obrázek 31: CT mozku (30)

MAGNETICKÁ REZONANCE – MR

Magnetická rezonance oproti CT a RTG nevyužívá ionizujícího záření a je tak bezpečná i pro děti a těhotné. Oproti CT má ještě lepší rozlišovací schopnost, zejména v oblasti měkkých tkání, používá se proto typicky při vyšetřování mozku nebo kloubů a svalů. MR je velmi nákladná a vyšetření trvá delší čas, většinou desítky minut.



Obrázek 32: Magnetická rezonance mozku (31)

METODY NUKLEÁRNÍ MEDICÍNY

Pro úplnost zmíníme i metody nukleární medicíny, při kterých se do těla vpraví radioaktivně značená látka a my pak zjišťujeme, ve kterých orgánech se nejvíce usadila. Na rozdíl od předchozích metod nám proto umožňuje hodnotit i metabolickou aktivitu vyšetřovaných tkání, čehož využíváme zejména při hybridním vyšetření PET/CT, které kombinací metod nukleární medicíny a CT umožňuje velmi přesně pátrat po metastázách nádorů nebo po fokusech zánětu.

OTÁZKY



1. Které vyšetřovací metody mají nejmenší radiační zátěž?
2. Která zobrazovací metoda je metodou volby při diagnostice zápalu plic?



ODPOVĚDI

1. Ultrazvukové vyšetření a magnetická rezonance
 2. Rentgenový snímek plic
-



SHRNUTÍ KAPITOLY

V této kapitole byl zopakován správný postup při měření krevního tlaku, tepové frekvence, saturace hemoglobinu kyslíkem a tělesné teploty.

Dále byly probrány indikace, výhody a nevýhody jednotlivých zobrazovacích vyšetření.

5 SHRNUÍ STUDIJNÍ OPORY

Tento studijní text si dával za cíl představit správný způsob přístupu k pacientovi a ukázat strukturovaný proces zjišťování informací o jeho zdravotním stavu. Oproti jiným podobným textům zde nebyly zmiňovány do posledního detailu všechny techniky a příznaky vyučované na lékařských fakultách, spíše jsem se jako autor snažil soustředit na nejčastější a nejzávažnější problémy relevantní pro práci každého zdravotníka.

Doufám, že po prostudování této studijní opory budete lépe rozumět uvažování svých lékařských kolegů a že přispěje k dobré spolupráci na Vašich pracovištích. Může být také dobrým základem pro samostatnou práci sestry v podmínkách noční služby v nemocnici, domovů pro seniory nebo i při akutních situacích.

LITERATURA A ZDROJE

Hlavní zdroje:

Hloch, Ondřej. Propedeutika. [Online] 2. lékařská fakulta Univerzity Karlovy v Praze. [Citace: 3. Listopad 2021.] <http://new.propedeutika.cz/>.

Chrobák, Ladislav et. al. *Propedeutika vnitřního lékařství*. Praha : Grada, 2007. 978-80-247-1309-0.

Nejedlá, Marie. *Klinická propedeutika pro studenty zdravotnických oborů*. Praha : Grada, 2015. 978-80-247-4402-5.























Zdroje obrázků:

1. **Stethoscopes.** *Wikipedia*. [Online] 11. Srpen 2008. [Citace: 3. Listopad 2021.] https://commons.wikimedia.org/wiki/File:Doctors_stethoscope_1.jpg.
2. **Jarvis.** Percussion. *Farlex Partners Medical Dictionary*. [Online] 1996. [Citace: 3. Listopad 2021.] <https://medical-dictionary.thefreedictionary.com/percussion>.
3. **Royal College of Physicians and Surgeons Glasgow.** Glasgow Coma Scale. [Online] [Citace: 3. Listopad 2021.] <https://www.glasgowcomascale.org/>.
4. **Duviny, David.** London News Today. [Online] 6. Červen 2021. [Citace: 3. Listopad 2021.] <https://londonnewstime.com/this-skin-pinch-test-will-tell-you-if-you-are-dehydrated-how-it-works-and-the-symptoms-of-dehydration/338533/>.
5. **Heilman, James.** Wikimedia Commons. [Online] 13. Duben 2013. [Citace: 3. Listopad 2021.] <https://en.wikipedia.org/wiki/Anemia#/media/File:Anemia.JPG>.
6. —. Wikimedia Commons. [Online] 13. Červen 2012. [Citace: 3. Listopad 2021.] <https://en.wikipedia.org/wiki/Jaundice#/media/File:Jaundice08.jpg>.
7. —. Wikimedia Commons. [Online] 23. Říjen 2011. [Citace: 3. Listopad 2021.] <https://en.wikipedia.org/wiki/Cyanosis#/media/File:Cynosis.JPG>.
8. **Mathero88.** Vyšetření kůže. *Propedeutika*. [Online] 2. Lékařská fakulta Univerzity Karlovy v Praze. [Citace: 3. Listopad 2021.] <http://new.propedeutika.cz/?p=215>.
9. **Heilman, James.** Wikimedia Commons. [Online] 23. Říjen 2010. [Citace: 3. Listopad 2021.] <https://en.wikipedia.org/wiki/Petechia#/media/File:Vasculitis.JPG>.
10. **Tair1978.** Wikimedia Commons. [Online] 11. Září 2019. [Citace: 3. Listopad 2021.] <https://en.wikipedia.org/wiki/Anisocoria#/media/File:Anisocoria0.jpg>.

11. **Heilman, James.** Wikimedia Commons. [Online] 18. Leden 2014. [Citace: 3. Listopad 2021.]
https://de.wikipedia.org/wiki/Candidose#/media/Datei:Human_tongue_infected_with_oral_candidiasis.jpg.
12. —. Wikimedia Commons. [Online] 17. Zář 2010. [Citace: 3. Listopad 2021.]
https://en.wikipedia.org/wiki/Jugular_venous_pressure#/media/File:Elevated_JVP.JPG.
13. —. Wikimedia Commons. [Online] 19. Květen 2011. [Citace: 3. Listopad 2021.]
https://en.wikipedia.org/wiki/Acute_limb_ischaemia#/media/File:Arterial_thrombosis_causng_cyanosis.jpg.
14. **Janásová, Petra.** Uzlinový syndrom - diferencální diagnostika. *zdravi.euro.cz*. [Online] 13. Duben 2012. [Citace: 3. Listopad 2021.]
<https://zdravi.euro.cz/clanek/sestra/uzlinovy-syndrom-diferencialni-diagnostika-464368>.
15. **Vas, Sav.** Wikimedia Commons. [Online] 7. Zář 2012. [Citace: 3. Listopad 2021.]
https://en.wikipedia.org/wiki/Cheyne%E2%80%93Stokes_respiration#/media/File:Breathing_abnormalities.svg.
16. **MesserWoland.** Wikimedia Commons. [Online] 24. Listopad 2006. [Citace: 3. Listopad 2021.]
[https://cs.wikipedia.org/wiki/Srdce#/media/Soubor:Diagram_of_the_human_heart_\(multilingual\).svg](https://cs.wikipedia.org/wiki/Srdce#/media/Soubor:Diagram_of_the_human_heart_(multilingual).svg).
17. **Hloch, Ondřej.** Vyšetření srdce. *Propedeutika*. [Online] [Citace: 3. Listopad 2021.]
<http://new.propedeutika.cz/?p=225>.
18. —. Vyšetření břicha. *Propedeutika*. [Online] [Citace: 3. Listopad 2021.]
<http://new.propedeutika.cz/?p=227>.
19. **Cadogan, Mike.** AXR Interpretation. *LITFL*. [Online] 3. Listopad 2020. [Citace: 3. Listopad 2021.] <https://litfl.com/axr-interpretation/>.
20. **donikz.** ascitic disease in man. *Shutterstock*. [Online] [Citace: 3. Listopad 2021.]
<https://www.shutterstock.com/cs/image-photo/ascitic-disease-man-1082487752>.
21. **Crosthwaite, Gary.** Hernia Surgery. *Assoc. Prof. Gary Crosthwaite*. [Online] [Citace: 3. Listopad 2021.] <http://www.garycrosthwaite.com.au/hernia-surgery.html>.
22. **Raušerová, Leona a Vávra, Miloš et. al.** Meléna. *Koagulace.cz*. [Online] 2019. [Citace: 3. Listopad 2021.] <https://www.koagulace.cz/melena/>.
23. **National Cancer Institute.** Wikimedia Commons. [Online] 26. Zář 2008. [Citace: 3. Listopad 2021.]
https://en.wikipedia.org/wiki/Rectal_examination#/media/File:Digital_rectal_exam_nci-vol-7136-300.jpg.

24. **Lakeland1999**. Wikimedia Commons. [Online] 30. Srpen 2010. [Citace: 3. Listopad 2021.] https://en.wikipedia.org/wiki/Varicose_veins#/media/File:Leg_Before_1.jpg.
25. **Heilman, James**. Wikimedia Commons. [Online] 10. Říjen 2018. [Citace: 3. Listopad 2021.] https://en.wikipedia.org/wiki/Chronic_venous_insufficiency#/media/File:Chronicvenousinsufficiency.jpg.
26. —. Wikimedia Commons. [Online] 18. Únor 2020. [Citace: 3. Listopad 2021.] https://en.wikipedia.org/wiki/Deep_vein_thrombosis#/media/File:Deep_vein_thrombosis_of_the_right_leg.jpg.
27. **De Bruyn, Deborah, Van Anken, Elizabeth a Herman, Kristien**. A rare case of concomitant sicca keratopathy and ipsilateral central facial palsy in Wallenberg's dorsolateral medullary syndrome. [Online] [Citace: 3. Listopad 2021.] https://www.researchgate.net/publication/316084113_A_rare_case_of_concomitant_sicca_keratopathy_and_ipsilateral_central_facial_palsy_in_Wallenberg's_dorsolateral_medullary_syndrome.
28. **Lenes, Kjetil**. Wikimedia Commons. [Online] 6. Květen 2005. [Citace: 3. Listopad 2021.] https://commons.wikimedia.org/wiki/File:Echocardiogram_4chambers.jpg.
29. **Stillwaterising**. Wikimedia Commons. [Online] 8. Březen 2010. [Citace: 3. Listopad 2021.] https://commons.wikimedia.org/wiki/File:Chest_Xray_PA_3-8-2010.png.
30. **Radiology, Uppsala University Hospital**. Wikimedia Commons. [Online] 17. Leden 2008. [Citace: 3. Listopad 2021.] [https://commons.wikimedia.org/wiki/File:Computed_tomography_of_human_brain_\(15\).png](https://commons.wikimedia.org/wiki/File:Computed_tomography_of_human_brain_(15).png).
31. **Filler, Aaron G**. Wikimedia Commons. [Online] 8. Červenec 2009. [Citace: 3. Listopad 2021.] https://commons.wikimedia.org/wiki/File:MRI_T2_Brain_axial_image.jpg.
32. **tvanbr**. Wikimedia Commons. [Online] 10. Zář 2010. [Citace: 3. Listopad 2021.] https://commons.wikimedia.org/wiki/File:Anatomy_Abdomen_Tiesworks.jpg.

PŘEHLED DOSTUPNÝCH IKON

	Čas potřebný ke studiu		Cíle kapitoly
	Klíčová slova		Nezapomeňte na odpočinek
	Průvodce studiem		Průvodce textem
	Rychlý náhled		Shrnutí
	Tutoriály		Definice
	K zapamatování		Případová studie
	Řešená úloha		Věta
	Kontrolní otázka		Korespondenční úkol
	Odpovědi		Otázky
	Samostatný úkol		Další zdroje
	Pro zájemce		Úkol k zamyšlení

Název: **Klinická propedeutika**

Autor: **MUDr. Jakub Seget**

Vydavatel: Slezská univerzita v Opavě
Fakulta veřejných politik v Opavě

Určeno: studentům SU FVP Opava

Počet stran: 72

Tato publikace neprošla jazykovou úpravou.