

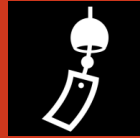*Ošetřovatelský proces u  
pacientů s  
revmatologickým  
onemocněním*

*Revmatologie*

Zánětlivá  
onemocnění

Degenerativní  
onemocnění


*Obecné  
vyšetřovací  
metody*



Anamnéza



Fyzikální vyšetření



Zobrazovací metody



Laboratorní vyšetření



# *Artróza*

Degenerativní  
onemocnění kloubů

Postiženy malé klouby

- Páteř, záprstní klouby, zápěstí

Postiženy velké klouby

- Coxartroza
- Gonartroza

*Dělení artrózy*

Primární

Sekundární



*Klinické  
příznaky*

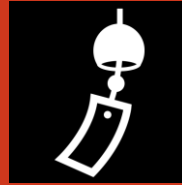Ranní startovací bolest

Kulhání

Omezená pohyblivost až  
ankylóza

Deformity kloubů  
(subluxace až luxace)

# *Diagnostika*



Rtg



MR



Artroskopie

*Terapie*

Farmakologická

Rehabilitační

Lázeňská

Chirurgická



# *Ošetřovatelské problémy*



Bolest



Omezení pohybu



Špatné pohybové stereotypy



Stres



Dlouhodobé užívání analgetik

# *Skolióza*

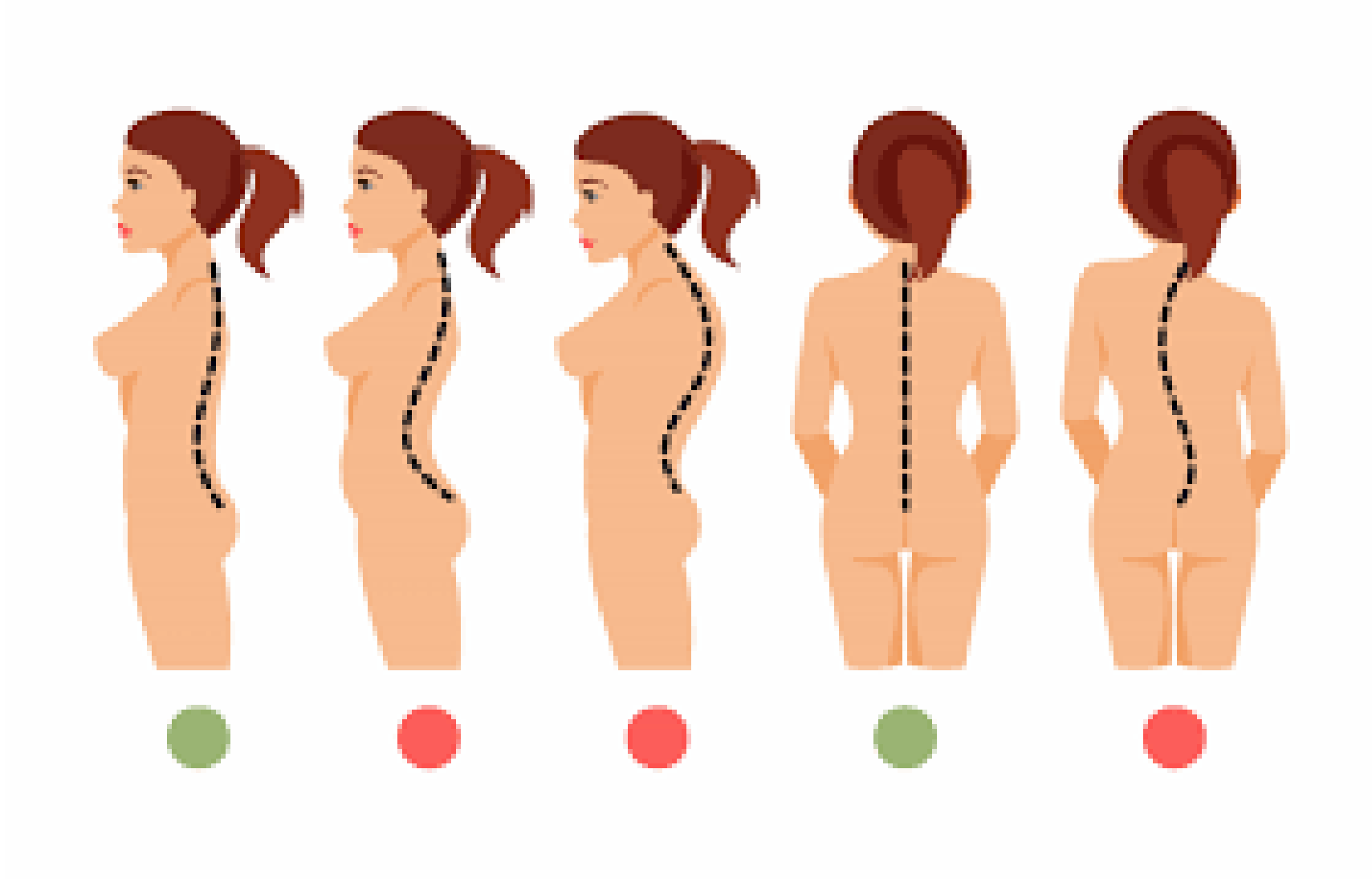
Vybočení páteře s rotací obratlů

Deformace hrudníku

Zvýrazněná lordóza

Zvýrazněná kyfóza

Vybočující skolióza



## *Klinické projevy*



---

Deformace páteře

---

Bolesti zad

---

Dušnost

---

Poruchy srdečního rytmu

*Diagnostika*

---

Fyzikální vyšetření

---

Rtg

*Terapie*

---

Rehabilitace

---

Korzet

---


Operace



# Scheuermannova choroba



Klínovitá deformace  
obratlových těl



Měknutí kostní hmoty  
těla obratlů

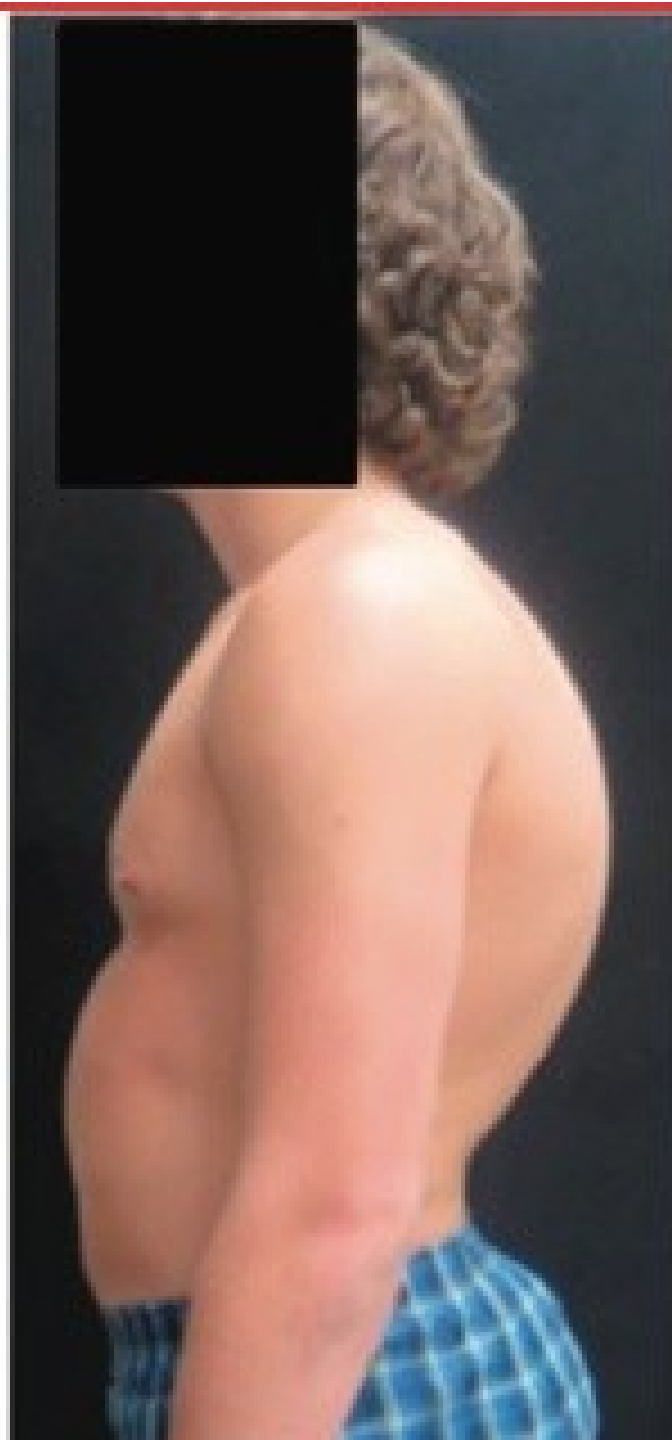
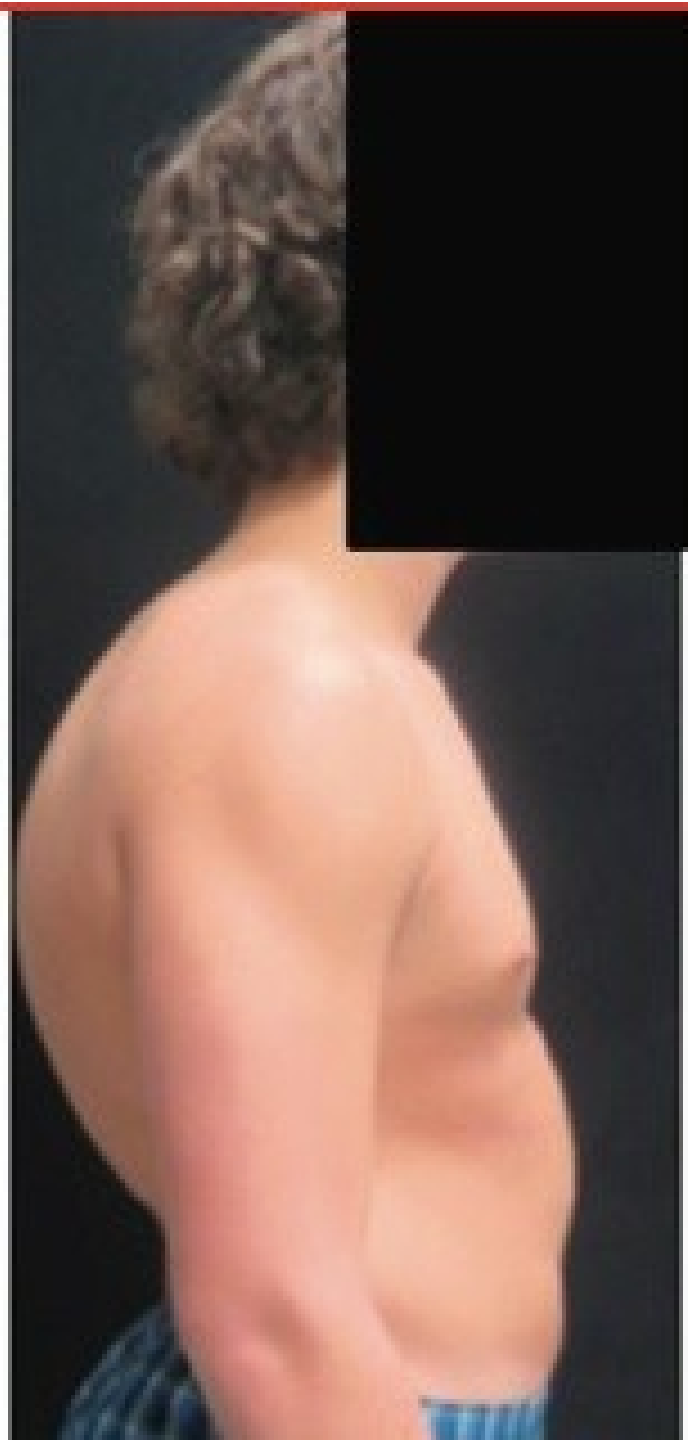
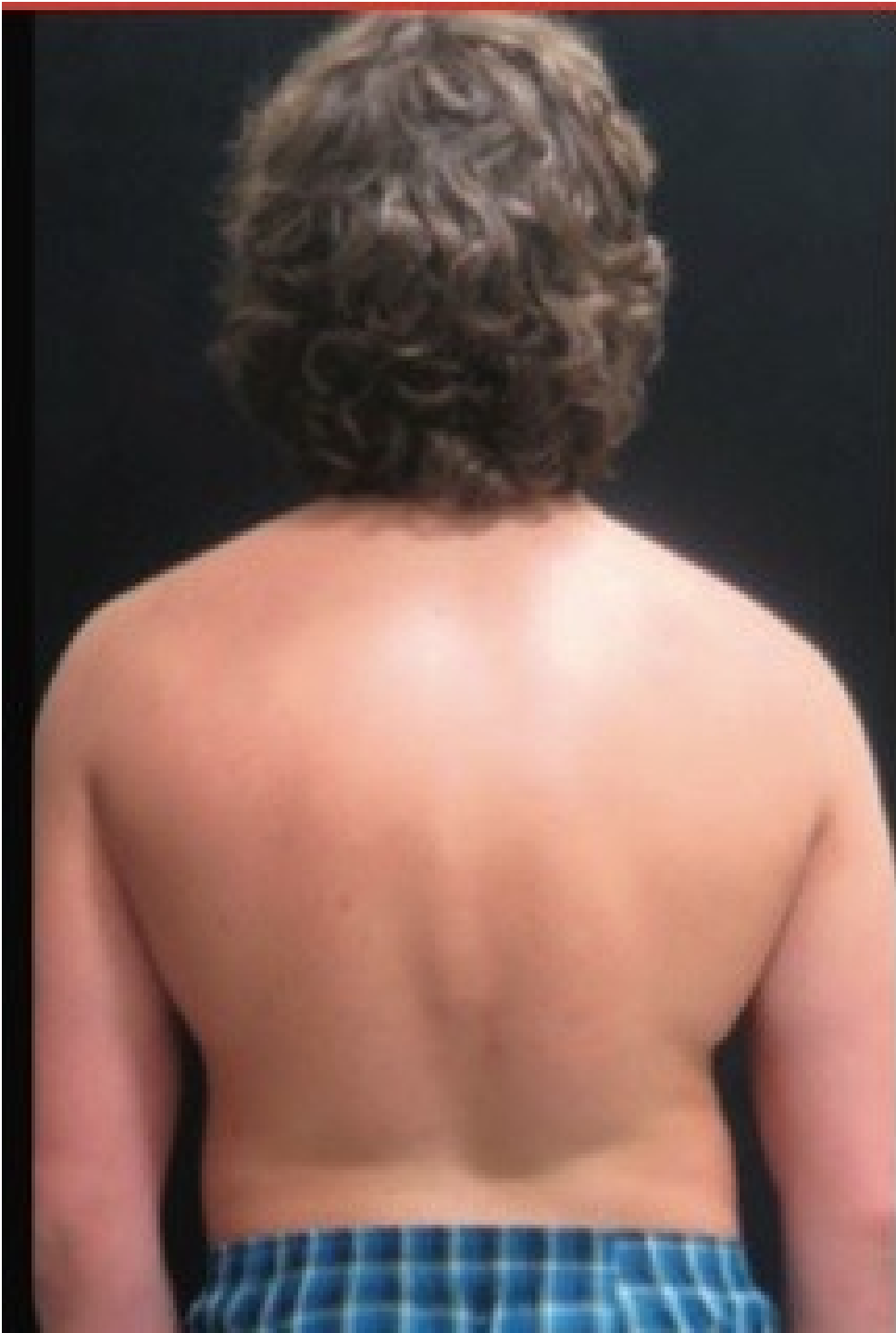
Typický vizus –  
kovbojské držení



Příčina =  
pravděpodobně  
hormonální  
nerovnováha v pubertě





# *Spondylartróza, spondylóza*

Onemocnění  
meziobratlových  
kloubů a  
obratlových těl

Tvorba výrůstků

Idiopatické  
onemocnění

Přetížení páteře

Úraz

Etylismus,  
kouření

## *Klinický obraz*

Námahové  
bolesti

Kořenové  
bolesti

# *Diagnostika a terapie*

- Neurologické vyšetření
- Rtg páteře
  
- Rehabilitace
- Farmakologická
- chirurgická



# *Diskopatie*

---

Postižení meziobratlových plotének

---

Gravitace působící na vprámené tělo  
člověka

---

Tlak

# *Postup onemocnění*

---

Bezpriznakové

---

Námahové bolesti zad vystřelující do HK nebo DK

---

Proturze

---

Prolaps

## *Klinický obraz*

---

Lumbalgie

---

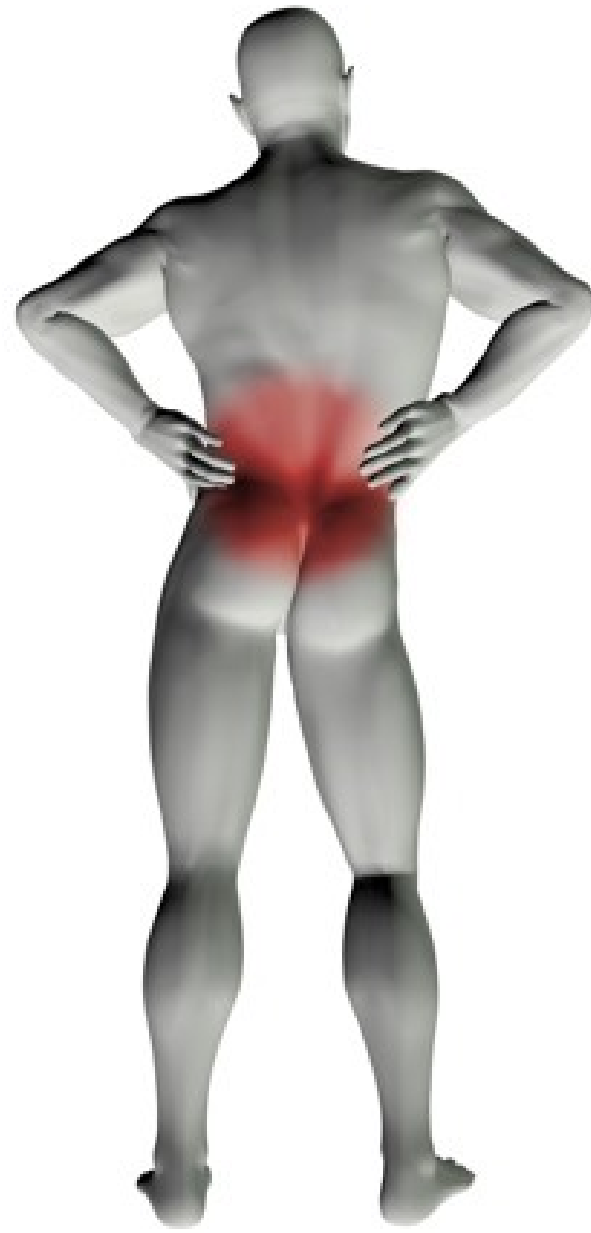
Bleskový nástup (někdy také pozvolný)

---

Blok páteře

---

Nucené držení těla





*Terapie*

---

Konzervativní

---

Neurochirurgická

*Zánětlivá  
onemocnění  
pohyblivého  
aparátu*

Osteomyelitida

Revmatoidní  
artritida

Spondylartritida

# *Osteomyelitida*

Akutní

Subakutní

Chronická

# Záněť kosti – možnosti vzniku

## Nespecifické

- Hematogenní rozsev
- Infekce rány při otevřené zlomenině
- Infekce kosti při operaci nebo nevhodné péči

## Specifické

- TBC kosti

# *Klinický obraz*

Bolest, zduření  
a zarudnutí –  
lokální

Horečka,  
schvácenost –  
celkové

Vznik  
hematomu a  
jeho  
vyprazdňování

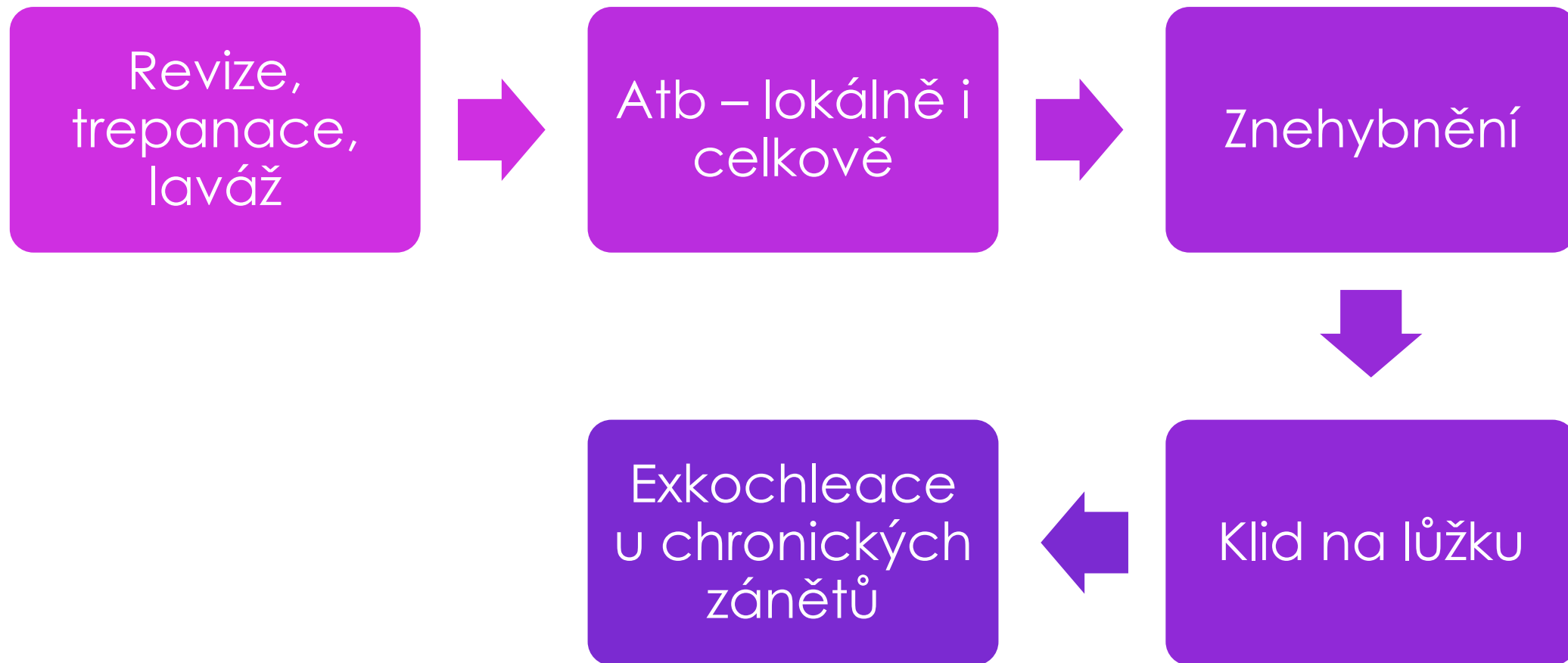
Nehojící se  
zlomenina

# *Diagnostika*

Rtg

Laboratorní

# Terapie



# *Ošetrovatelská péče*

Bolest

Febrilie

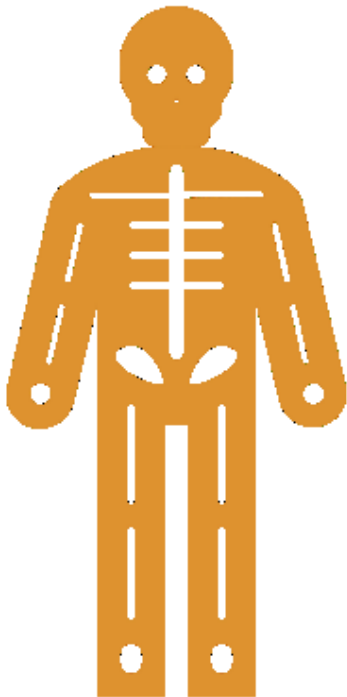Deficit  
sebepéče

Poruchy  
spánku

Imobilizace



# *Revmatoidní artritida*

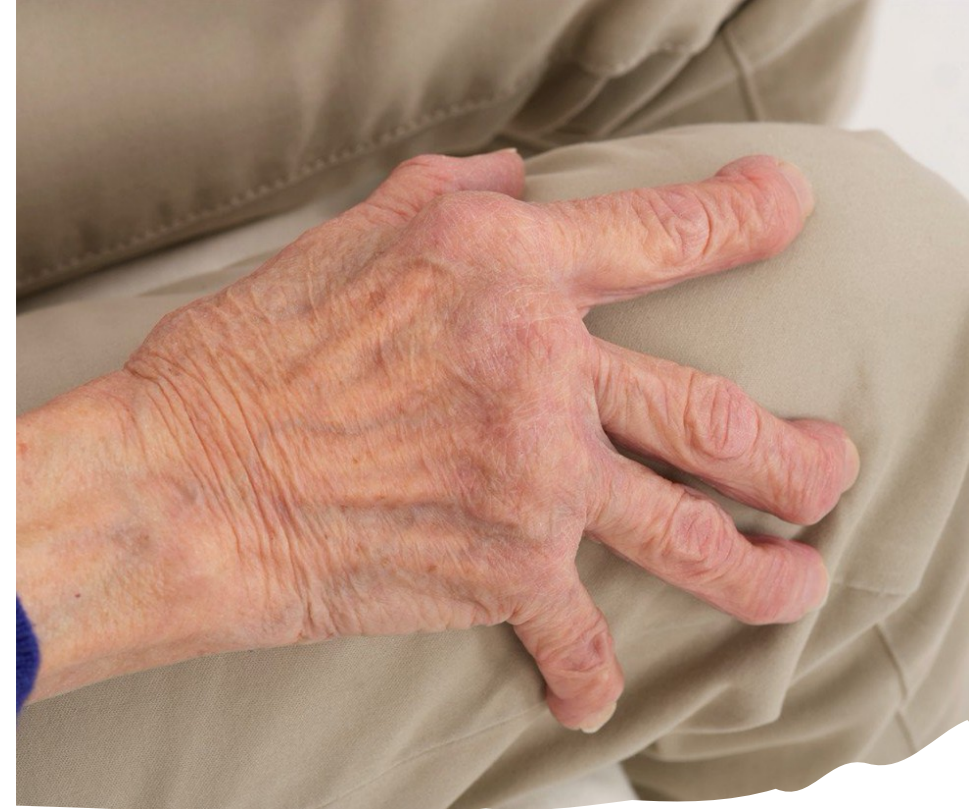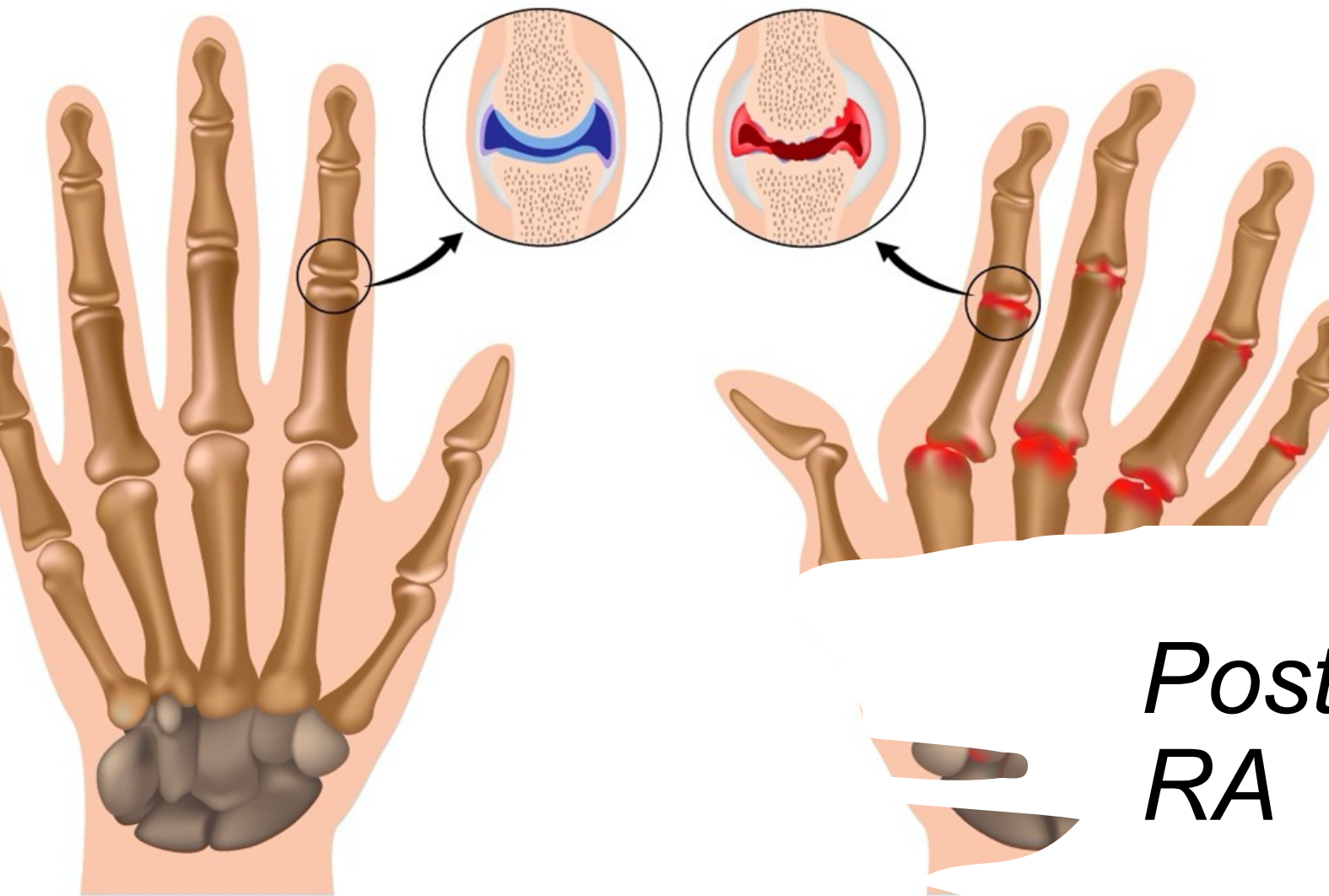


- Autoimunitní zánět synoviální výstelky kloubů a šlach hojící se granulační tkání
- Spouštěcí faktor – nejčastěji infekce
- Poškození pojivové tkáně – synovitida, tenditida
- => chrupavka a kloubní vazy
- Mimokloubní projevy – ledviny, srdce

# *Klinické projevy*

- Ranní ztuhlost => startovací bolest
- Postupné omezování hybnosti až ankylóza drobných kloubů
- Otoky kloubů, zduření nad postiženými klouby
- Postiženy častěji drobné klouby
- Deformace

# Revmatoidní artritida prstních kloubů



Normální kloub s neporušenou chrupavkou a kloubní štěrbinou

Nemocný kloub s poškozenou chrupavkou a mizející kloubní štěrbinou

*Postižení kloubů u RA*

# *Diagnostika*

- RTG
- Artroskopie
- Laboratorní – zánětlivé markery, ASLO, mukoproteiny

# Terapie

## Farmakologická

- NAR, soli zlata, penicilamin, glukokortikoidy

## Chirurgická

- Synovektomie
- Artrodéza
- Aloplastika

## Rehabilitační

- Teplo, pravidelné denní cvičení

## Lázeňská

- Fyzikální terapie

## Biologická léčba!!!



## *Ošetrovatelská péče*

- Bolest
- Sebeobsluha
- Psychosociální deprivace

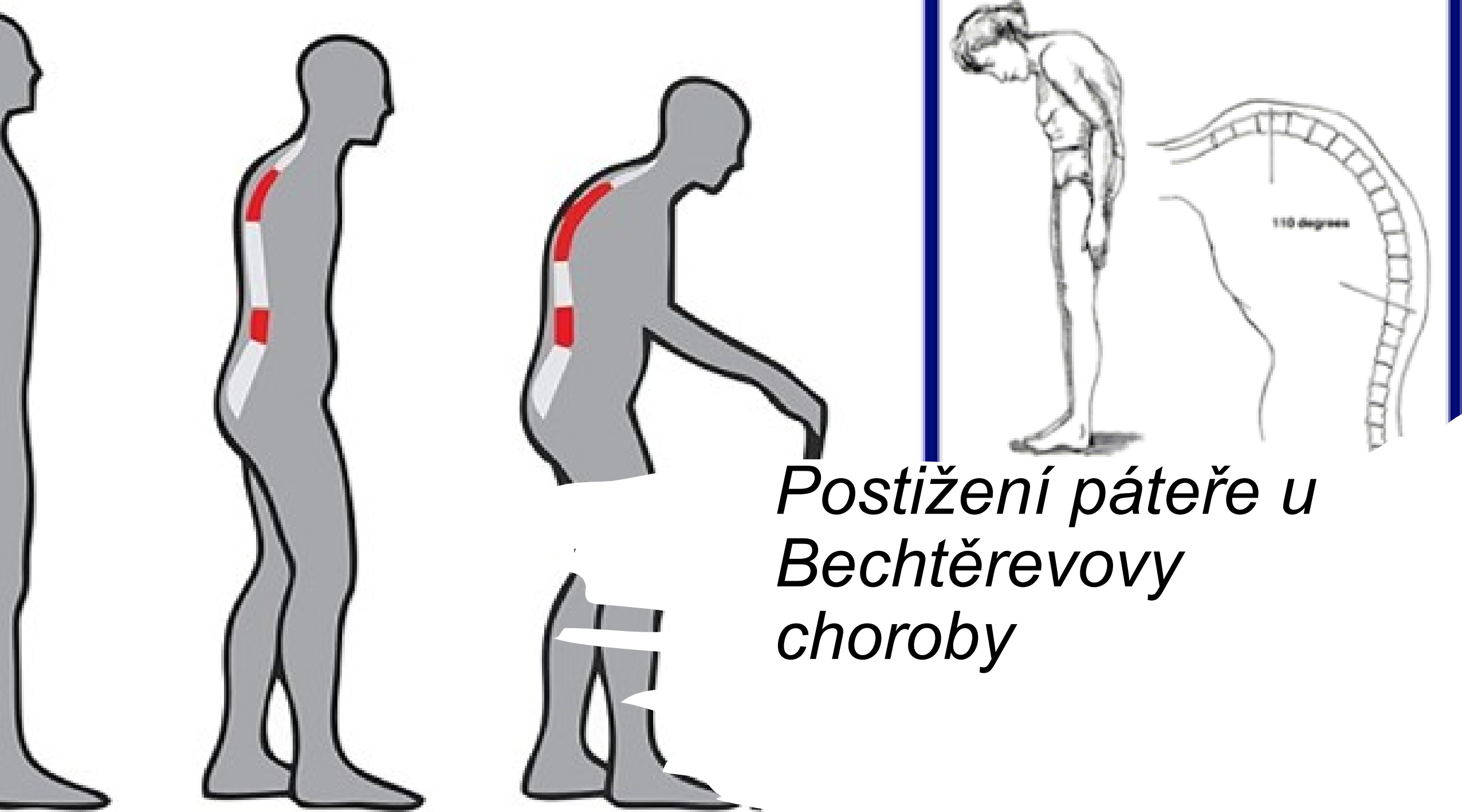
# *Spondylartritida – Bechtěrevova choroba*

- Postihuje páteřní klouby, vazy a meziobratlové ploténky
- Osifikace kloubních pouzder => nehybnost páteře
- Postižení periferních kloubů a dalších orgánů (duhovka, perikard, plíce)
- Idiopatický autoimunitní zánět s genetickou zátěží

## *Klinické projevy*

- Bolest a snížená hybnost páteře
- Bolest pat
- Iridocyklitida
- Hydrops kolenního kloubu
  
- Bez progrese, s pozvolnou progresí,  
rychle progredující fáze





*Postižení páteře u  
Bechtěrevovy  
choroby*

# *Diagnostika*

- Rodinná anamnéza
- Fyzikální vyšetření
- Laboratoř
- Rtg

# *Terapie*

- Rehabilitace
- Farmakologická
- Chirurgická

# *Ošetřovatelská péče*

- Bolest
- Sebeobsluha
- Psychosociální oblast
- Dlouhodobé užívání léků
- Nedostatečná informovanost

A large, horizontal, orange brushstroke graphic with a textured, hand-painted appearance, serving as a background for the text.

*Děkuji za pozornost, to je  
pro dnešek vše 😊*