

The image shows the cover of a spiral-bound notebook. The cover is a light beige or tan color with a textured, slightly mottled appearance. On the left side, there is a silver metal spiral binding. The text is centered on the cover in a dark brown, serif font.

SOMATOPEDIE

Pohybové vady získané

Mgr. Kateřina Janků, Ph.D.

Získaná tělesná postižení

- získané po úrazu (např. amputace, obrny po úrazech páteře a mozku)
- získané po nemoci (např. TP po roztroušené skleróze, svalové dystrofii, artritidách, deformace)

Získané tělesné postižení po:

☞ Deformaci (páteře, dolních končetin)

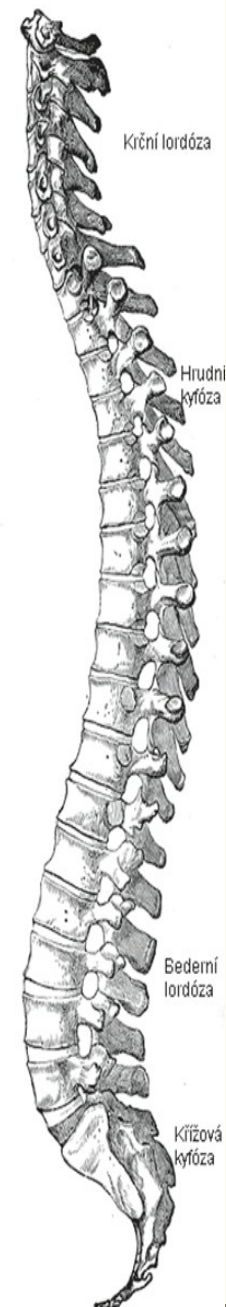
☞ Úrazu (mozku a míchy)

☞ Amputaci

☞ Nemoci

Páteř

- ☞ Nitroděložní vývoj – flekční držení – všechny končetiny pokrčeny, páteř v plynulém kyfotickém oblouku
- ☞ Po narození vyrovnání páteře téměř do přímky, přizpůsobí se podložce (nevyvinutá krční a bederní lordóza, naznačená hrudní kyfóza)
- ☞ Krční lordóza – od 2. měsíce života (dítě leží na břiše a zvedá hlavičku)
- ☞ Bederní lordóza – v době vzpřímeného sezení, lezení po čtyřech, počátky stavění u postýlky (koncem 1. roku života jen lehce naznačená)
- ☞ Normální (fyziologická) zakřivení dobře vytvořená asi v 10 – 12 letech, zcela vyvinuta v období dospívání
- ☞ Fyziologické zakřivení do strany (pouze nepatrné) – doprava v hrudním úseku páteře, v bederním úseku na opačnou stranu.



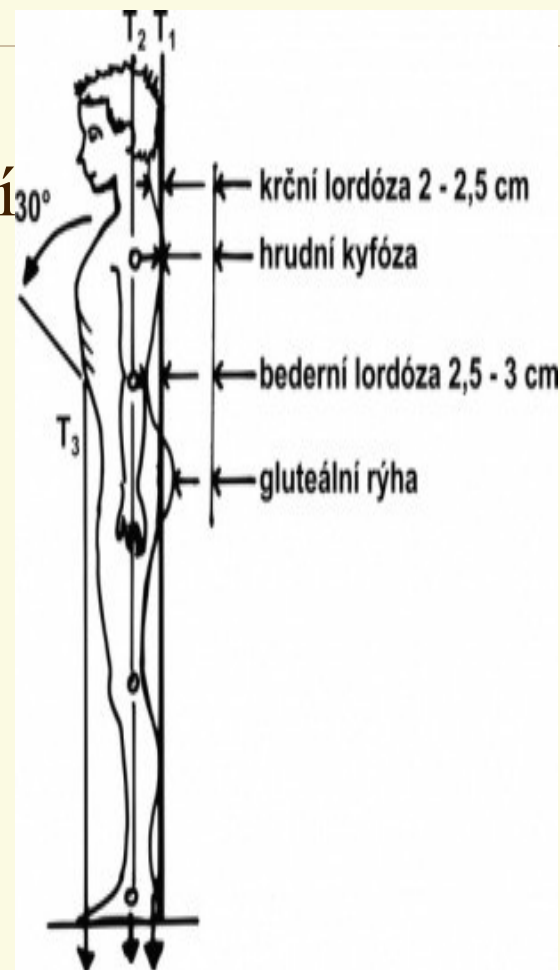
Správné držení těla

Myšlená vertikála spuštěná ze záhlaví se dotýká jako tečna hrudní kyfózy, probíhá mezihýžďovou rýhou a dopadá mezi paty

Hloubka krční lordózy – 2 – 2,5 cm

Hloubka bederní lordózy – 3 – 4 cm

Přední vertikála spuštěná od mečovitého výběžku hrudní kosti by měla procházet před stěnou břišní



Příčiny vadného držení těla

- ☰ **Vnitřní** – růstové, dědičné vlivy, konstituce, výživa, nerovnoměrnost ve vývoji a růstu dítěte
- ☰ **Vnější** – vliv prostředí – nedostatek pohybu, dlouhotrvající sezení, obezita, předčasné posazování kojence, jednostranný pohyb, předčasná a výrazná sportovní specializace, měkké lůžko s vysokým podhlavníkem, nesprávná výška nábytku, apod.

Získané deformace páteře

Nejčastější příčinou je nesprávné držení těla (návykové, fixované)

Ortopedické vady páteře

- I. Stupeň – nesprávné držení těla
- II. Stupeň – ortopedická vada (lze vyrovnat jen s dopomocí)
- III. Stupeň – fixovaná vada (chirurgické a léčebně rehabilitační zásahy)

Skoliózy, kyfózy

 **Změny v zakřivení páteře** (nestabilní a nestálé držení těla).

Deformace páteře v rovině sagitální (předozaďní)

- Hyperlordóza (zvětšená krční lordóza)
- Hrudní kyfóza (tzv. kulatá záda)
- Plochá záda
- Bederní lordóza

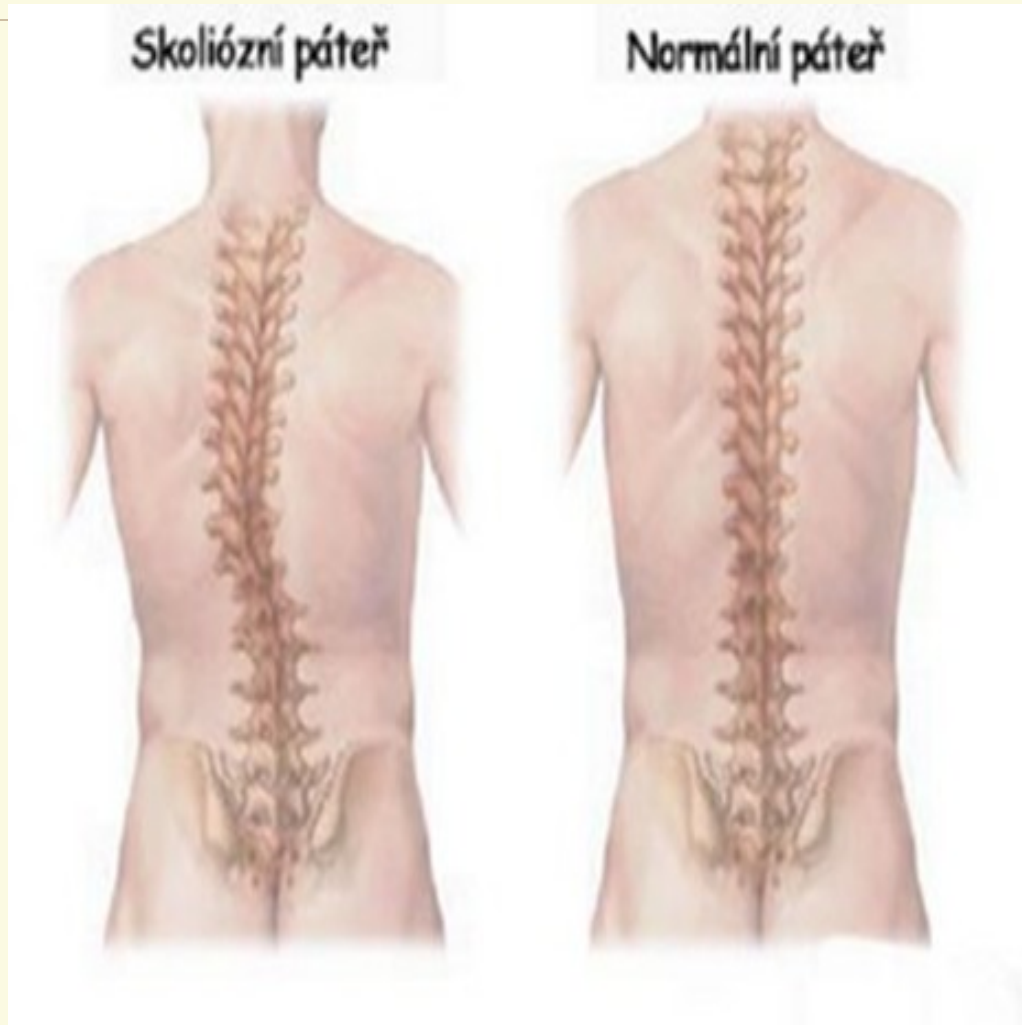Deformace páteře v rovině frontální (čelní)

- ☰ **Skolióza** - jedná se o patologické boční vychýlení páteře doprava nebo doleva, páteř spirálovitě zakřivena.
- ☰ Jednostranná obloukovitá skolióza (vzácná)
- ☰ Esovitá skolióza (např. hrudní páteř konvexní doprava, bederní doleva), jedno zakřivení vzniká sekundárně jako kompenzace statických poměrů)





Skolióza:

- Podle místa vzniku:
 - Krční
 - Hrudní
 - Bederní
- Podle typu:
 - C – vybočení vlevo
 - D – vybočení vpravo
 - S – složená skolióza

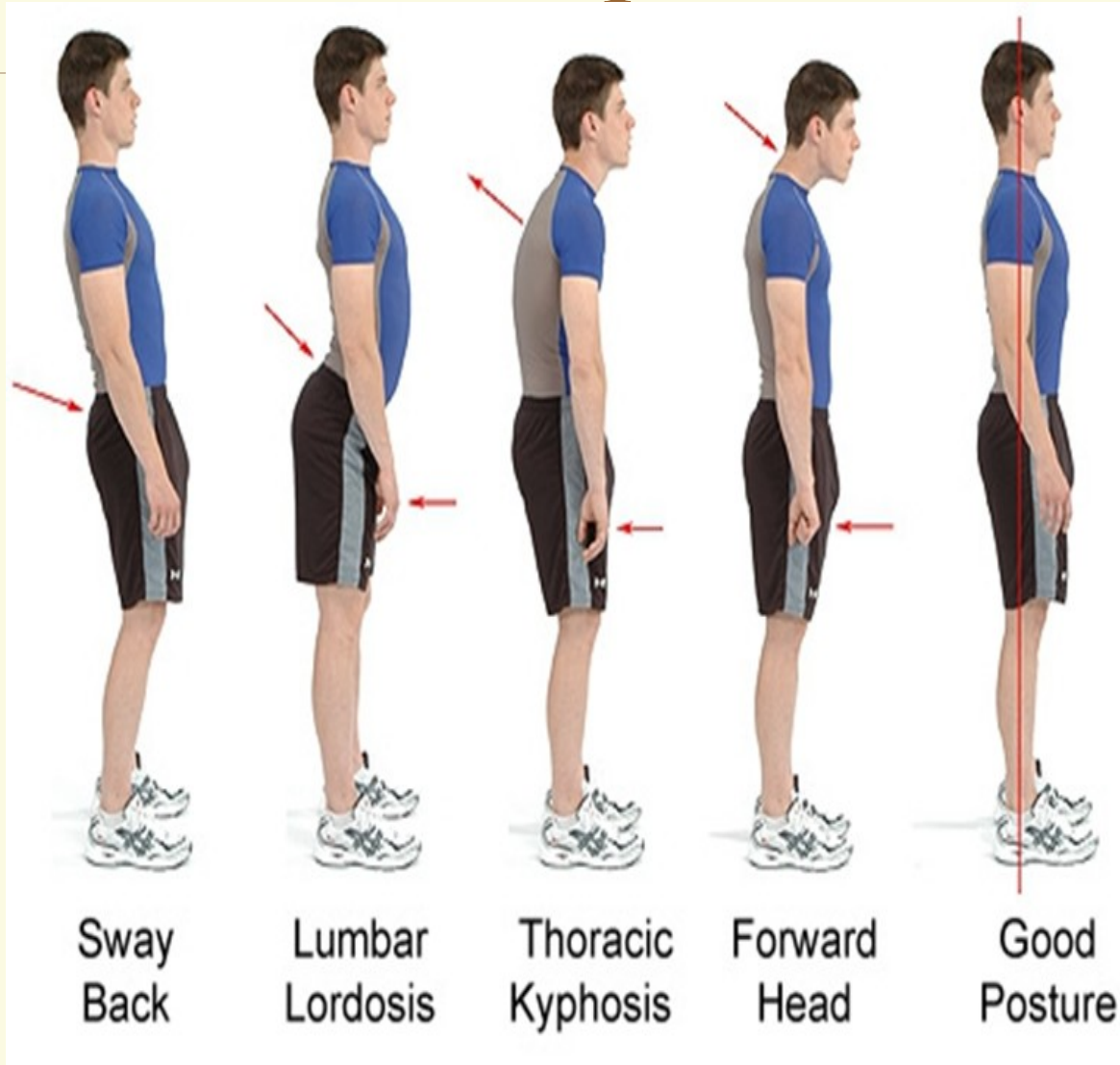
skolióza



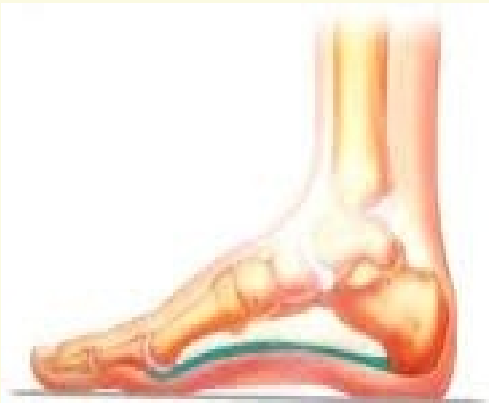Další deformace páteře

-  **Zvětšená hrudní kyfóza** – ohnutí hrudní části páteře, odstáté lopatky, sevřený hrudník mezi rameny, zvětšená krční lordóza
-  **Zvětšená krční lordóza** – předsunutí a prohnutí krční páteře spolu s předsunutím a zakloněním hlavy
-  **Zvětšená bederní lordóza** – zvětšené prohnutí v bederní páteři spolu s uvolněným břichem a hýžděmi a nesprávným sklonem pánve
-  **Nedostatečné zakřivení páteře** – plochá záda, hrudník, nesprávné držení pánve

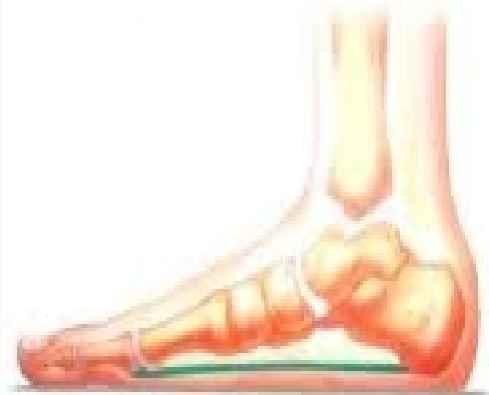Další deformace páteře



Deformace nohy: Plochá noha



Normální klenba nohy



Plochá noha

TP po úrazu

Nejčastější příčiny: **Dopravní nehody**, zasažení elektrickým proudem, živelné katastrofy, výbuchy munice apod.

- **Úrazy mozku a míchy**
 - Otřes mozku
 - Zhmoždění mozku
 - Zlomeniny obratlů
- **Úrazové poškození periferních nervů**
- **Obrna pažní pleteně**

Úrazy mozku a míchy

OTŘES mozku (komoce):

- **přímý** - tupý náraz na lebku
- **nepřímý** – při pádu na hýždě přenesením vyvolávající síly, následná ztráta vědomí:
 - Lehký otřes mozku – bezvědomí trvá jen několik minut, někdy absence bezvědomí
 - Středně těžký otřes mozku – bezvědomí trvá až 1 hodinu
 - Těžký otřes mozku – bezvědomí trvá déle než 1 hodinu
- 📄 Retrográdní amnézie – ztráta paměti na dobu před úrazem, bývá pravidlem
- 📄 Zcela bez následků, může váznout paměť, náhlé a těžké bolesti hlavy, závratě, nejistota, vrávoravá chůze
- 📄 Někdy úporné poruchy spánku, děsivé sny, zpomalené myšlení a reakce, poruchy soustředění a pozornosti...

Úrazy mozku a míchy

ZHMOŽDĚNÍ mozku, části mozku (kontuze) – větší zevní násilí (dopravní úraz, střelné poranění)

☞ Příslušné následky podle místa poranění

☞ Trvalé následky – spastická hemiparéza, spastická paraparéza (ochrnutí obou dolních končetin)

☞ Okohybné poruchy – dioplie (dvojité vidění)

☞ Duševní poruchy (poškození předních částí čelního laloku)

☞ Zrakové poruchy (poškození týlního laloku)

☞ Poúrazová epilepsie

Úrazy mozku a míchy

Zlomeniny obratlů – poškození míchy

- ☞ Nejčastěji v oblasti krční páteře, přechod mezi hrudní a bederní páteří
- ☞ Úrazy při pádu z výšky, sportovní úrazy, úrazy při dopravních nehodách
- ☞ Poškození míchy odpovídá místu a stupni úrazu
- ☞ Poruchy hybnosti, citlivosti a vegetativních funkcí
- ☞ Míšní šok – chabá paraplegie dolních končetin, kvadruplegie, zástava moče a stolice, neurologické příznaky
- ☞ ireparabilní

Zlomeniny obratlů

- ☰ **Poškození horní krční míchy (1. – 4. segment)** – spastická kvadruparéza, kvadruplegie, dosahuje až po krk
- ☰ **Poškození dolní krční míchy (5. – 8. segment)** – spastická paraparéza až paraplegie dolních končetin, chabá paraparéza až paraplegie horních končetin, porucha citlivosti na trupu i na končetinách
- ☰ **Poškození hrudní míchy** – spastická paraparéza až paraplegie dolních končetin, hranice citlivosti se posunuje podle výšky poranění hrudní míchy
- ☰ **Poškození bederní a křížové míchy** – chabá paraparéza až paraplegie dolních končetin, poruchy citlivosti na dolních končetinách

Další Následky poškození míchy

- ☞ Poruchy hybnosti a citlivosti
- ☞ Poruchy mikce a defekace (vyprazdňování močového měchýře, vyměšování stolice)
- ☞ Necitlivá pokožka – vznik dekubitů (křížová, hýžd'ová krajina, pod oběma patami)

Úrazové poškození periferních nervů:

- ☞ **Neuropraxis** – přechodná funkční blokáda (porušené vedení nervem), nejlehčí stupeň, příčinou zavřené tupé poranění periferního nervu (pohmoždění), dočasné ochrnutí svalů (inervace dotýčným nervem), brzy zotavení a obnovení činnosti
- ☞ **Axonotmesis** – těžší stupeň, přerušeni celistvosti axonů (střední osově části nervu), degenerativní změny od místa poškození směrem k periférii, přechodná denervace, chabá obrna a porucha cití
- ☞ **Neurotmesis** – nejtěžší stupeň, úplné přerušeni nervu (oba konce od sebe oddáleny), chabá obrna s poruchou cití, chirurgická léčba (scelení obou konců), reinervace (elektrické či mechanické dráždění svalů – koupele, vířivé lázně, pasivní i aktivní cvičení)

Obrna pažní pleteně (paresis plexus brachialis)

📄 přímé poškození nervové pleteně (inervace svalstva horní končetiny včetně pletence ramenního) tlakem nebo tahem při problémově probíhajícím porodu

- **Horní typ** – postižení 5. a 6. krčního míšního kořenu – ochrnutí lopatkových, ramenních a pažních nervů, pohyblivost ruky a prstů zachována, nemožnost upažení a ohnutí končetiny v lokti
- **Dolní typ** – postižení 7. a 8. krčního a 1. hrudního míšního kořenu, postihuje také předloktí
- **Kompletní obrna brachiálního plexu** – nervová pažní pleteň zcela poškozená, ochrnutí celé končetiny.

Amputace

- ☞ umělé oddělení části orgánu nebo části či celé končetiny od ostatního organismu
- ☞ příčiny – úraz, cévní onemocnění, zhoubné nádory, sepse
- ☞ indikace tam, kde poúrazové nebo chorobné změny končetin zhoršují postiženému život, snižují jeho pracovní schopnosti, nebo mu život přímo ohrožují

Amputace

- 📄 **Exartikulace** – amputace přímo v kloubu
 - 📄 **Amputace primární (časná)** – ihned při nebo těsně po úrazu, rána a pahýl se ošetří dodatečně na chirurgii
 - 📄 **Amputace sekundární (volená)** – až po určité době po úrazu či vzniku nemoci (nutnost čekat na průběh léčení)
 - 📄 **Amputace terciální (pozdní)** – po pečlivé úvaze kdykoliv později (zlepšení možnosti vybavení protetickými pomůckami)
- Kosmetická i funkční ztráta, kompenzace protézami a technickými pomůckami.

Tělesná postižení po nemoci

Revmatická onemocnění


- Akutní revmatismus
- Chorea minor

Dětská infekční obrna

Perthesova choroba

Myopatie (progresivní svalová dystrofie)

Nemoc

 akutní

 krátkodobá

 dlouhodobá

- recidivující
- chronická

Příčiny nemocí

Vnější příčiny:

- ☞ fyzikální
- ☞ chemické
- ☞ nedostatečná nebo chybná výživa
- ☞ cizí organismy


Vnitřní příčiny:

- ☞ dispozice
- ☞ změněná reaktivita organismu
- ☞ anafylaxie
- ☞ imunita
- ☞ pasivní imunizace
- ☞ tělesná konstituce
- ☞ dědičnost

Revmatická onemocnění

Akutní revmatismus


(revmatická horečka)


 důsledkem jsou poruchy hybnosti i srdeční onemocnění


 příčinou je streptokoková infekce

 postihuje nejčastěji děti mezi 5. a 15. rokem věku

 začátek prudký i nenápadný

 symptomy – postižení kloubů, srdce, mozku, vyrážka na kůži, horečka

 postižení velkých kloubů (kolenní, loketní, ramenní aj.) – zduřené, teplé, napjaté, kůže nad nimi zarudlá, aktivní i pasivní pohyby bolestivé

 postižení jednoho kloubu trvá obvykle 1 až 2 dny, většinou postiženo ale více kloubů.

Revmatická onemocnění

Chorea minor – tanec sv. Víta

- Postižen CNS
- Převážně u dětí mezi 8. – 10. rokem
- Nápadný neklid, záškuby v obličeji, grimasy, někdy záškuby i na končetinách, problémy při psaní, narušení řeči, plačtivost, zlost, agrese
- Doba trvání nemoci 3 – 4 měsíce

Léčba:

- Zvládnutí streptokokové infekce a ochrana před novou infekcí
- Léčení vlastních projevů a následků nemoci!
Rehabilitace (léčebna, lázně, zatěžování cviky – od drobných pohybů k pohybům celými končetinami)

Perthesova choroba

- ☞ Příčinou úraz, luxace, prodělání bakteriálního nebo virového onemocnění, poškození cév vyživujících kloubní hlavici, ne vždy je příčina rozpoznána!
- ☞ Hlavice stehenní kosti bývá postižena zánětlivým procesem.
- ☞ Postihuje děti ve věku 5 – 7 let
- ☞ Dlouhodobá léčba (1 až 2 roky), klid dítěte na lůžku (kloubní hlavice ztrácí odolnost, hrozí deformace, rozmáčknutí)
- ☞ Nezřetelný začátek nemoci – kulhání, častý odpočinek, odmítání chůze či běhu
- ☞ Při pozdní diagnóze nutný chirurgický zásah – celková náhrada hlavice stehenní kosti (opakování operace v průběhu vývoje a růstu dítěte).

Myopatie (progresivní svalová dystrofie)

- ☞ Příčinou jsou dědičné a metabolické poruchy
- ☞ Začátek nejčastěji v dětství, častěji postiženi chlapci
- ☞ Postupný rozpad svalových vláken, které se proměňují na bezcenné vazivo s nestejně velikou příměsí tuku
- ☞ Sestupná forma – začátek na svalstvu pletence ramenního, dále horní končetiny, trup, svalstvo bederní, pletence pánevního, dolní končetiny
- ☞ Vzestupná forma – začátek na svalstvu pánevního pletence a na bederním svalstvu, proces se šíří vzhůru, pseudohypertrofie lýtky (zvětšení lýtkového svalstva)
- ☞ Kachní chůze, prohnutý stoj s vystrčeným břichem, odstávající lopatky
- ☞ Postup od snížení svalové síly po omezení či znemožnění hybnosti (trvale odkázán na lůžko či vozík, trvalé ošetřování a pomoc při sebeobsluze).

Zdravotní oslabení

 Snížená odolnost vůči nemocem a zvýšený sklon k jejich opakování.