

The image shows the cover of a spiral-bound notebook. The cover is a light beige or tan color with a textured, slightly mottled appearance. On the left side, there is a silver metal spiral binding. The text is centered on the cover in a dark brown, serif font.

SOMATOPEDIE

Mozková obrna - MO

Mgr. Kateřina Janků, Ph.D.

Centrální a periferní obrny

- ☞ Centrální a periferní nervová soustava (mozek a mícha, obvodové svalstvo)
- ☞ Senzomotorické poškození držení a pohybu na základě nepokračující léze (zranění, poškození), která postihla zrající, vyvíjející se mozek
- ☞ Poškození může nastat v prenatálním, perinatálním i postnatálním věku (do 1 – 4 let)
- ☞ Postižena motorika, senzorika, svalový tonus, koordinace svalů, mentální schopnosti

📄 **Spastické formy x nespastické formy**

📄 **Kvadruplegie (tetraplegie) x Hemiplegie**


📄 **Diparéza x Hemiparéza**

📄 **Paraplegie** – je soubor symptomů, který souvisí se získaným poškozením míchy (ochrnutí dolních končetin, poruchy vegetativní činnosti, poruchy svalového tonusu, atd.) – autonehody, úrazy.








Dětská mozková obrna - DMO

- ☞ Porucha hybnosti, vývoje hybnosti na základě raného poškození mozku (do 1 roku věku dítěte)
- ☞ Porucha motoriky, poruchy řeči, snížené rozumové schopnosti, poruchy psychomotoriky, epileptické záchvaty, neobratnost, neklid,

Mozková obrna od roku 2012 (MO – z angl. cerebral palsy)

 představuje soubor nenakažlivých a neprogresivních poruch vývoje motorických oblastí mozku nebo jejich jiné poškození v raném stádiu vývoje, jejichž důsledkem jsou zejména poruchy hybnosti.

Podle WHO: G 80 Mozková obrna

-  .0 Spastická kvadruplegická MO
-  .1 Spastická diplegická MO
-  .2 Spastická hemiplegická MO
-  .3 Dyskinetická MO (dystonická, atetoidní)
-  .4 Ataktická MO - poškozeno vnímání rovnováhy a propriocepce (citlivost). Špatná motorická koordinace, **chůze je značně nestabilní a o široké bázi** (pokládají chodidla daleko od sebe), jedná se o tzv. **opileckou chůzi**, problémy i s přesnými a rychlými pohyby, které využíváme například při psaní, tzv. **intenční tremor** - třes, který se objevuje při činnosti řízené vůlí.
-  .8 Smíšené syndromy
-  .9 Jiná MO

Etiologie MO

- **Prenatální** – asfyxie, hypoxie, infekční nemoci matky, toxické vlivy, úrazy matky, těžká psychická traumata, dědičnost, nedonošenost
- **Perinatální** – protrahovaný porod, asfyxie, těžká novorozenecká žloutenka, překotný porod, porod pánevním koncem, užití množství anestetik
- **Postnatální** – těžká infekční onemocnění, zánětlivá onemocnění CNS, těžká průjemovitá onemocnění s toxickými následky, úrazy hlavy

Klasifikace MO

- ☞ **Spastická forma** – zvýšený svalový tonus (hypertonie), zvýšené svalové napětí – spastická hypertrofie
- ☞ **Nespastická forma** – svalový tonus v normě či snížený svalový tonus (hypotonie), snížené svalové napětí

Spastické formy MO

 **Forma diparetická**

 **Forma diparetická paukospastická**

 **Forma hemiparetická**

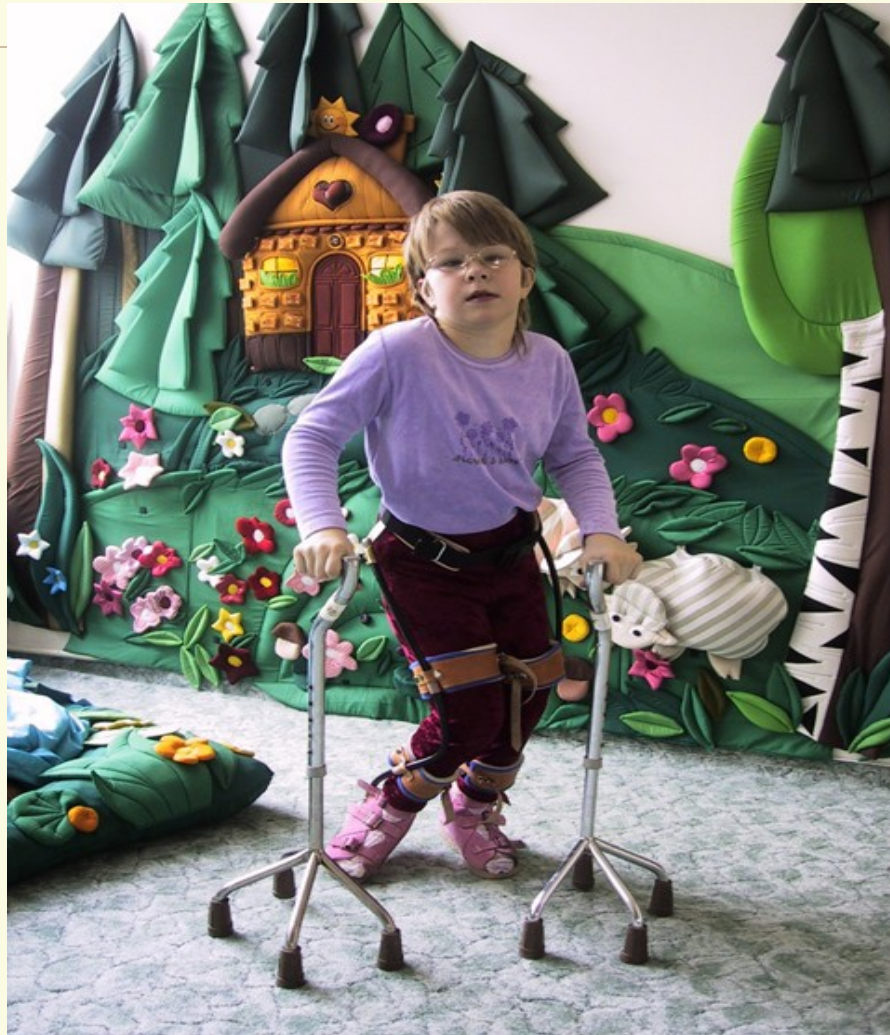 **Forma oboustranně hemiparetická**

 **Forma kvadruparetická**


Diparetická forma DMO

- ☞ Symetrické postižení obou dolních končetin
- ☞ Nápadný nepoměr trupu a dolních končetin (kratší)
- ☞ Spastická hypertrofie postihuje většinu svalových skupin – vadné držení končetin a pánve
- ☞ Hypertrofie v oblasti pánve – předklon trupu
- ☞ Zkrácení přitahovačů stehen – končetiny v bérkách či stehnech překříženy, stehna ve vnitřní rotaci
- ☞ **Typ extenční** – v kolenou přímé držení
- ☞ **Typ flekční** – v kolenou trvalé pokrčení až ohnutí
- ☞ Často přidružené svislá či kososvislá noha
- ☞ Chůze možná s oporou (digitigrádní typ – předklání pánev a trup, chůze po špičkách nebo hřbetní a zevní ploše nártu, flekční typ – chůze po špičkách, ohnutá kolena, kymácení do stran)

Diparetická forma DMO



Diparetická forma paukospastická

 Menší spasticita – nedochází k překřížení dolních končetin.

Hemiparetická forma MO

- ☞ Nejčastější forma
- ☞ Obrna horní a dolní končetiny jedné poloviny těla (postižené končetiny slabší a kratší, menší také příslušná polovina obličeje)
- ☞ Výrazněji postižena horní končetina (ohnutí v lokti, vážne upažení, vytočení předloktí zevně, ohnutí ruky v zápěstí směrem vzhůru, pohyby palce, rozevření prstů, bubnování prsty o podložku)
- ☞ Dolní končetina – často svislá či kososvislá noha
- ☞ Postižení pravé hemisféry – kognitivní kapacita lehce subnormální (IQ 90)
- ☞ Postižení levé hemisféry – polovina jedinců bez kognitivní poruchy, druhá polovina snížená inteligence do pásma lehké mentální retardace (IQ 65)

Oboustranná hemiparetická forma

- ☞ Spastickou obrnou postiženy všechny čtyři končetiny, a to nerovnoměrně
- ☞ Patologická hybnost a držení končetin
- ☞ Imobilní jedinci
- ☞ Výrazné snížení kognitivních schopností!

Kvadruparetická forma MO

- ☞ Postižení všech čtyř končetin (horní končetiny postiženy symetricky)
- ☞ Nejméně příznivá prognóza

Nespastické formy MO

 Forma dyskinetická

 Forma hypotonická

Dyskinetická forma MO

☰ Mimovolní, bezděčné, nechtěné a nepotlačitelné pohyby

☰ Objevují se spontánně, v klidu, nebo se dají vyprovokovat různými podněty (úlek, bolestivý podnět, rozčilení apod.)

☰ Druhy pohybů:

- Atetické – pomalé, červovité, vlnité
- Choreatické – prudké, nečekané, drobné)
- Balistické – prudké, obvykle celou končetinou, veliký pohybový rozsah
- Myoklonické – drobné pohyby svalů či svalových skupin
- Lordotická dystonie – při chůzi kroucení trupu kolem vertikální osy i směrem dozadu (nápadná lordóza), vše při současném stáčení hlavy

Dyskinetická forma MO

- ☞ Pohyby jsou nesymetrické a různého stupně, někdy neschopnost chůze,
- ☞ Pohyby postihují i svalstvo obličejové, žvýkací, polykací, svalstvo související s tvorbou hlasu a řeči (grimasy, zlost, smích, pláč – pseudoafektivní fyziognomie, apod.)
- ☞ Řeč těžko srozumitelná, pomalá, vyrážení slabik a slov (typické poruchy dysartrické, balbuties, ad.).

Hypotonická forma

- ☞ typická snížením svalového tonusu
- ☞ téměř vždy doprovázena mentální retardací
- ☞ zvýšený rozsah pohybů v kloubech
- ☞ vrávoravá a nejistá chůze

Léčba

Léčebný plán může zahrnovat:

- 📄 léky pro léčbu epilepsie
- 📄 léky uvolňující spastické svaly
- 📄 dlahy pro svalovou nerovnováhu
- 📄 operační léčba, tzv. invazivní
- 📄 mechanické pomůcky
- 📄 rehabilitace
- 📄 speciální intervence, terapie...od útlého věku – např. Vojtova metoda, ad.