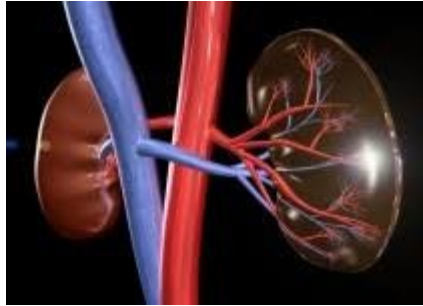

Onemocnění ledvin I.

Slezská univerzita Opava

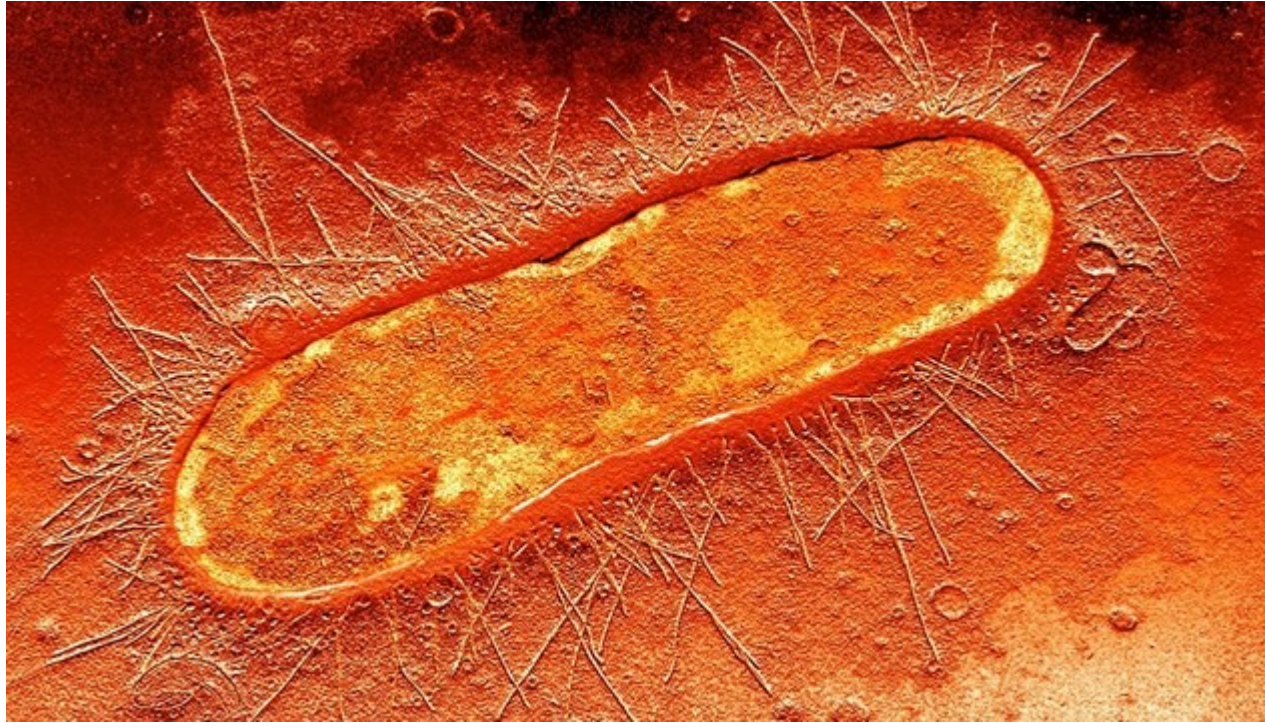Letní semestr 2024

Obsah

- Infekce močových cest
- Urolithiáza
- Nádory ledvin

Infekce močových cest

- **Dělení**
- **Akutní X chronické**
- **Záněty horních cest močových:** pánvičky, intersticia ledviny, močovodů
- **Záněty dolních cest močových:** močový měchýř, močová trubice
- **Etiologie:** Escherichia coli, streptokoky, stafylokoky, klebsiela



Komplikující příčiny

- Překážky v močových cestách, vesikoureterální reflux, kameny, hypertrofie prostaty
- Diabetes mellitus: glykosurie → častější zánět
- Těhotenství
- Katetrizace
- Nefrotoxické léky zj. analgetika
- Imunosuprese

Klinický obraz zánět dolních cest močových

- **Asymptomatické** – náhodný nález
-
- **Uretritida, cystitida**
- Příznaky: pálení, řezání při močení, polakisurie, bolest, subfebrilie, horečka
- Močový nález: krev, leukocyty,

Zánět horních cest močových

- **Akutní zánět:**

- močovodu a pánvičky, během několika hodin přestup zánětu z intersticia na glomeruly
- bouřlivý klinický obraz

- **Chronické záněty:**

- Komplikace stázi moči –konkrement, nádor
- Vezikoureterální reflux: vrozená vada, regurgitace moči z močového měchýře do ureteru
- Analgetická nefropatie
- Intoxikace
- TBC ledvin

Zánět horních cest močových

- **Akutní zánět:**
- **Pyelonefritis**
- ložiskový nespecifický zánět ledvin bakteriálního původu
- **Vznik:** hematogenně, lymfogenně nebo kanalikulárně při obstrukci močových cest nebo při VUR
- **predisponující faktory:** anomálie močovodů a KLP systému, urolithiasa, DM
- **nejčastější původce:** E. Coli, Stafylokok, enterokoky, Candida albicans
- postižena pánvička i parenchym
- **vyléčení klinicky :** 1-2 týdny
- **zobrazovací metody:** normalizace obrazu 1-5 měsíců

Zánět horních cest močových

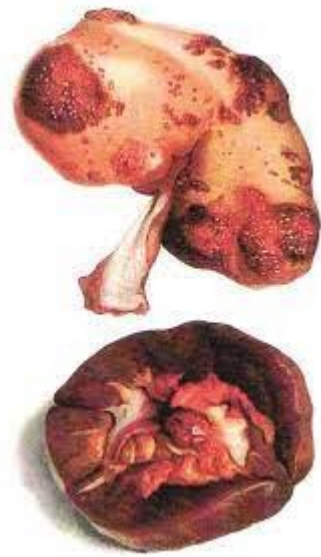- **Absces**-parenchym ledviny (kúra, dřeň)
- **Pyonefróza**
- ohraničené nahromadění hnisu v celém kalichopanvičkovém systému
- Ledvina zvětšená, edematózně prosáklá
- ledvina nevylučuje k.l.
- příčinou je obstrukce a bakteriální infekce
- často proces přechází na obaly ledviny

Záněť horních cest močových

- **Chronické záněty:**
- **Rizikové faktory :**
 - Komplikace stázi moči – konkrement, nádor
 - Vezikoureterální reflux: vrozená vada, regurgitace moči z močového měchýře do ureteru
 - Analgetická nefropatie
 - Intoxikace
 - TBC ledvin

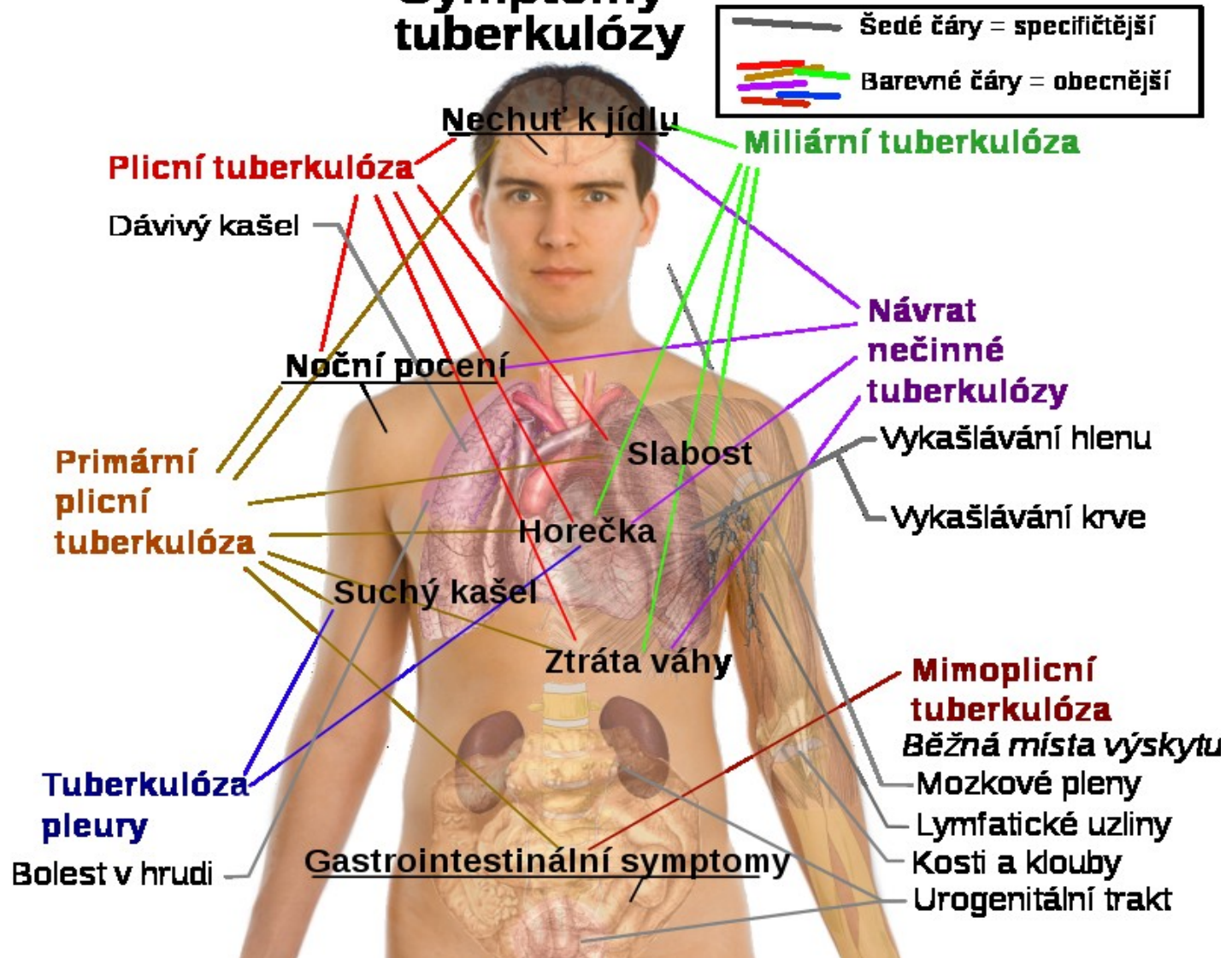
TBC ledvin

- Močový trakt
- nejčastější extrapulmonální postižení
- přenos hematogenně z primárního ložiska
- v plicích
- často oboustranné postižení
- rtg obraz se podobá chronické pyelonefritidě: -
destrukce papil - stenózy krčků - deformace a
dilatace kalichů - redukce parenchymu - jizvení,
kalcifikace



TBC

Symptomy tuberkulózy



Diagnostika infektů močových cest

- **Anamnéza:** obtíže dysurie, polakisurie, léky, jiné infekce a anamn.
- **Fyzikální nález:** bolest při pohmatu, teploty, otoky víček při glomerulonefritidě a nefrotickém syndromu, dehydratace v polyurické fázi renálního selhání
- **Moč:** barva, zápach, zákal, množství, pěna, specifická hmotnost
- Moč + sediment, moč kultivačně
-

Vyšetření

- Nativní snímek ledvin
- UZ ledvin
- Vylučovací urografie
- Ascendentní pyelografie
- Renální arteriografie
- Biopsie ledvin
- Scintigrafie ledvin
- Izotopová nefrografie

Terapie

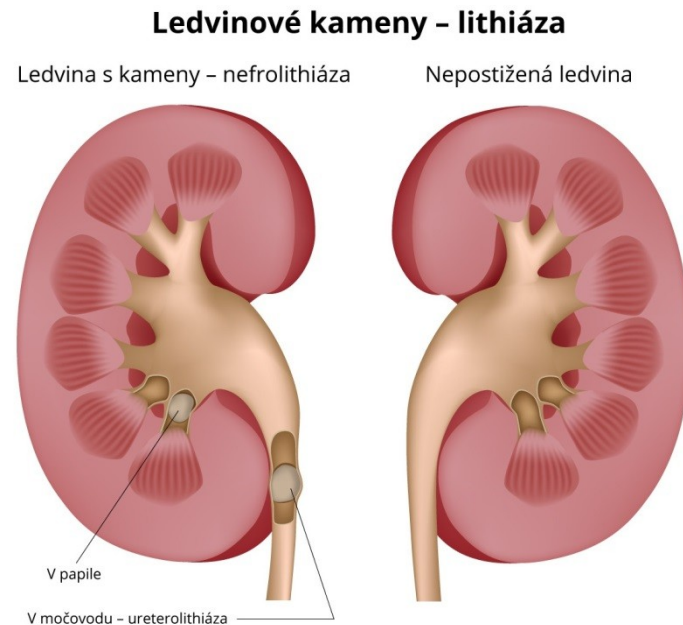
- Režimová opatření:
- Příjem tekutin, nepotlačovat mikci, správná hygiena
- Odstranit obstrukci močových cest
- Klid na lůžku, nedráždivá strava, vyloučit alkohol
- Farmakoterapie:
- Antibiotika, chemoterapeutika, antipyretika

UROLITHIÁZA

- **Patogeneze**

- Hypersaturace moči kamenotvornými
- látkami
- Vysoká exkrece Ca, Mg, P, urátů, oxalátů..

- Hypercalciurie:
- Nejčastější, zvýšené vylučování Ca močí
- vysoký příjem Ca potravou
- hyperparathyreoza



Patogeneze

- **Nízký příjem tekutin nízká diuréza**
- **Abnormální pH moči (infekce)**
- **Deficit inhibitoru litogeneze (citrát, pyrofosfát Mg)**

- **U dětí:** infekce, vrozené anomálie, metabolické příčiny

Patogeneze

- **Hyperoxalurie (oxalát)**
- Porucha rezorbce tuků (nemoci žlučníku, střeva, slinivky)
- Vysoký přívod vitamínu C
- **Struvitové kameny (infekční)**
- Infekce močových cest
- **Urátové kameny**
- Leukémie, lymfomy, rozpad nádorové hmoty

Klinický obraz

- **Asymptomatické**
- **Hematurie** : makroskopická/mikroskopická
- Intenzivní, přerušovaná **bolest** v boku s vyzařováním do třísla
- **Vegetativní doprovod**: nauzea, zvracení

Komplikace

- **Obstrukce močových cest**
- Infekce → urosepse
- Renální insuficience

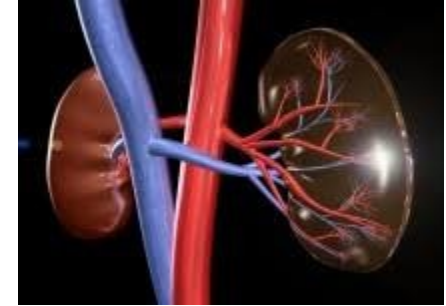
Diagnostika

- Rodinný výskyt, dietní návyky, užívání léků
- Příjem tekutin

- Moč CH+S-mikrohematurie, K+C infekce
- 85% kamenů je rtg kontrastních

- **Sonografie**
- **IVU**-intravenozní vylučovací urografie
- **CT**

Terapie



- **Akutní**

- tišení bolesti: analgetika, spasmolytika
- Hydratace, sledování diurézy
- Endoskopické odstranění(PEK)
- Extrakorporální litotrypse rázovou vlnou

- **Chronické**

- Dietní opatření, hydratace
- **Změna pH moče:**
 - urátové konkrementy – alkalizace moči (citronan sodný, citronan draselný),
 - struvitové konkrementy – acidifikace moči.
- Snížení hyperurikosurie (Alopurinol)
- Snížení hypercalciurie(Hydrochlorothiazid)
- Terapie infekce

NÁDORY LEDVIN

- Příznaky:
 - Krev v moči, bolesti v bederní krajině,
 - hubnutí
 - Diagnostika:
 - Sonografie, CT, MR
-
- Grawitzův tumor(adenokarcinom)
 - Wilmsův tumor (nefroblastom) v dětském věku
 - Karcinom močového měchýře
 - Karcinom prostaty

