
Kardiovaskulární systém

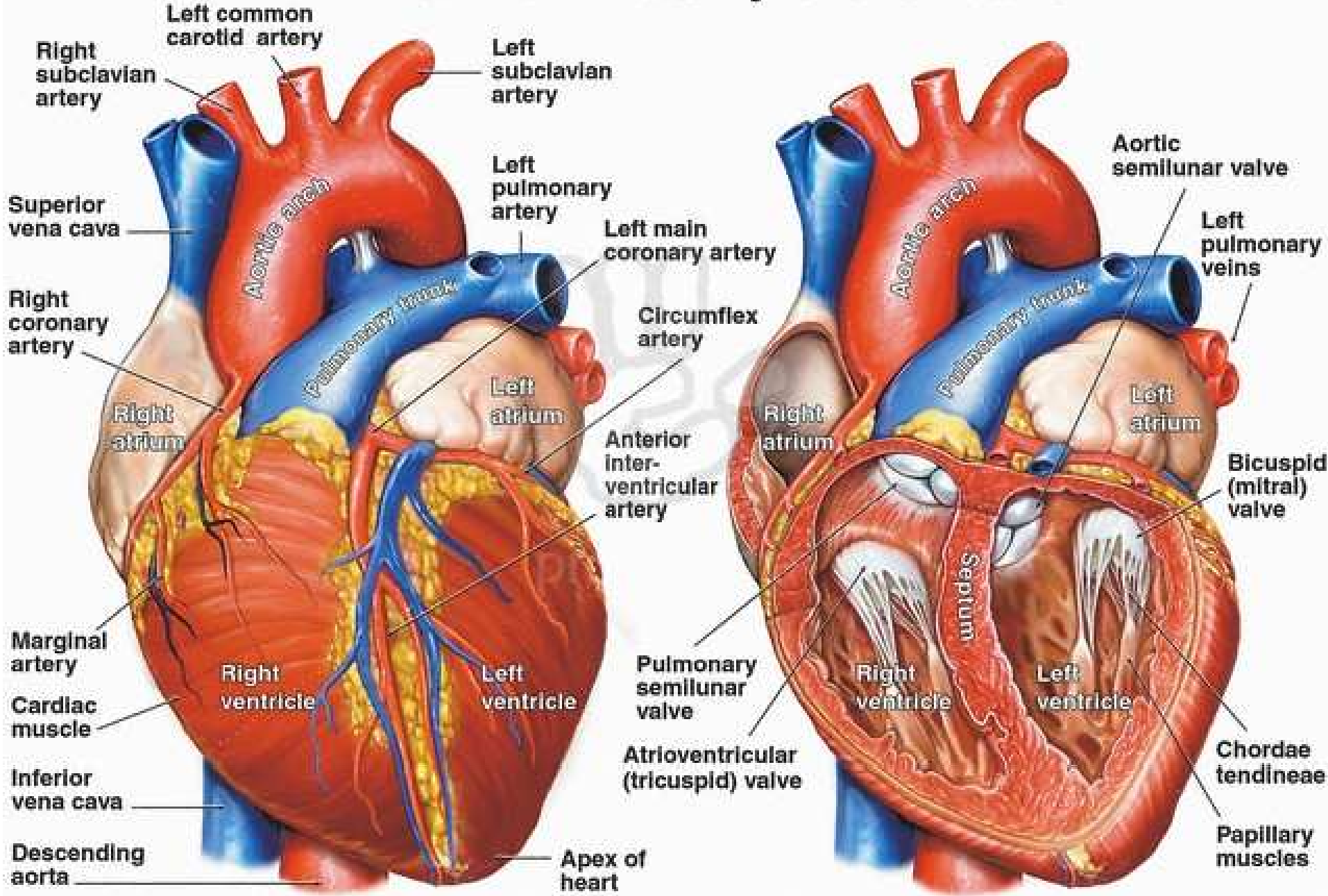


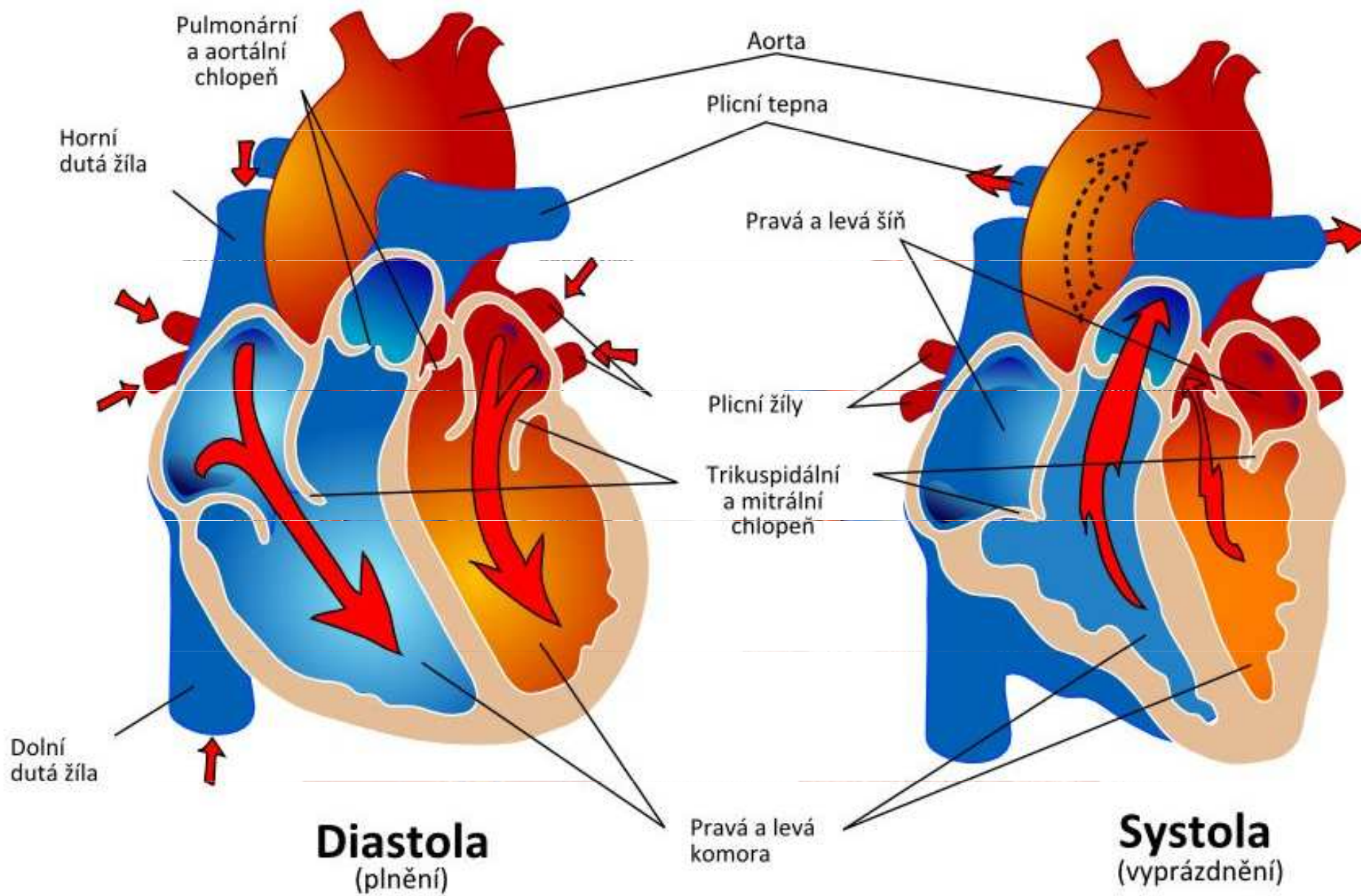
Kapitoly z vnitřního lékařství
SUO
Zimní semestr 2024

Obsah

- Anatomie srdce
- Převodní aparát
- Poruchy srdečního rytmu
- Ischemická choroba srdeční
- Akutní infarkt myokardu
- Srdeční selhání

Normal Anatomy of the Heart





Zdroj: LadyofHats, Wikipedia

Pojmy

- ❑ Systola: smrštění srdce – vyprazdňování
- ❑ Diastola: ochabnutí – naplňování srdce krví

- ❑ Tlak krve:

tlakové působení krve na stěnu cév

systolický tlak – mezi 110 až 140 (mmHg)

diastolický tlak – mezi 70 až 90 mmHg

krevní tlak měříme tonometrem (tlakoměrem)

Ve stáří vlivem úbytku pružnosti tepen je tlak vyšší.

Krevní oběh

- ❑ **Velký tělní:** levá komora → aorta → tělo → horní dolní dutá žíla → pravá síň
- ❑ **Malý plicní:** pravá komora → plicní tepna → větví se do levé a pravé plíce → plicní žíly → levá síň

Srdce neustále přečerpává krev a udržuje trvale krevní oběh (za 1 minutu při průměrných 70 stazích přečerpá 5 litrů krve – „minutový objem srdce“).

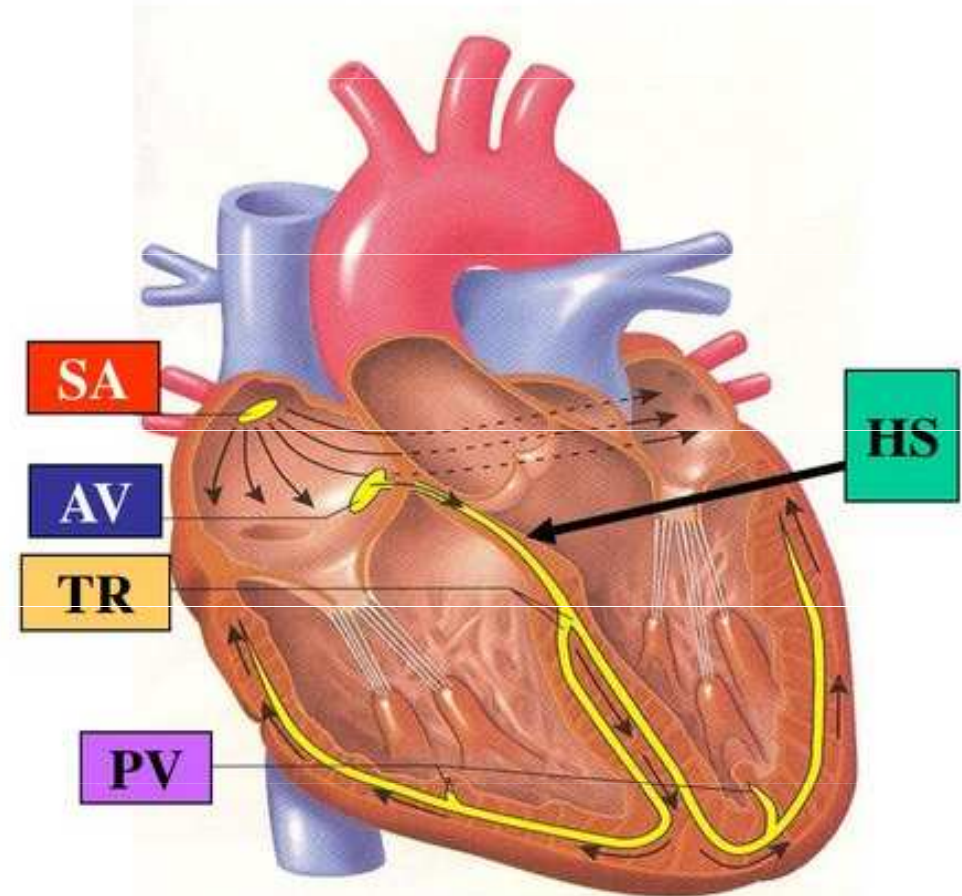
Převodní systém srdeční

= dává podnět a zajišťuje jeho šíření srdečním svalem

- **SA** (sinusový uzel) – sám tvoří vzruchy pro srdce s frekvencí 80x za minutu
- **AV** (síňokomorový uzel) – je schopen také tvořit vzruchy pro srdce, ale s poloviční frekvencí

K šíření vzruchu dále slouží:

- Hisův svazek (**HS**)
- Tawarova raménka (**TR**)
- Purkyňova vlákna (**PV**)



Obr. č.7

EKG křivka

Ekg křivka –elektrická aktivita srdce

12 základních svodů (6 končetinových,6 hrudních)

Rychlost posunu papíru 25mm/s, vertikální

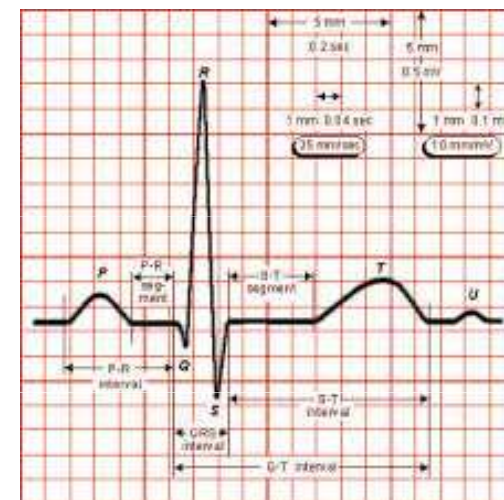
odchylka 10mm=1mV

Při sinusovém rytmu

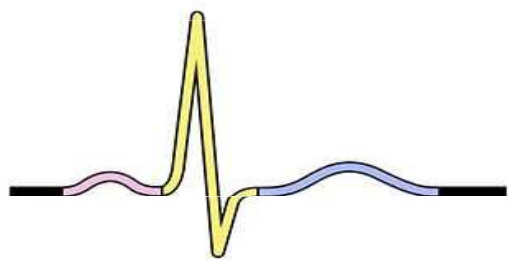
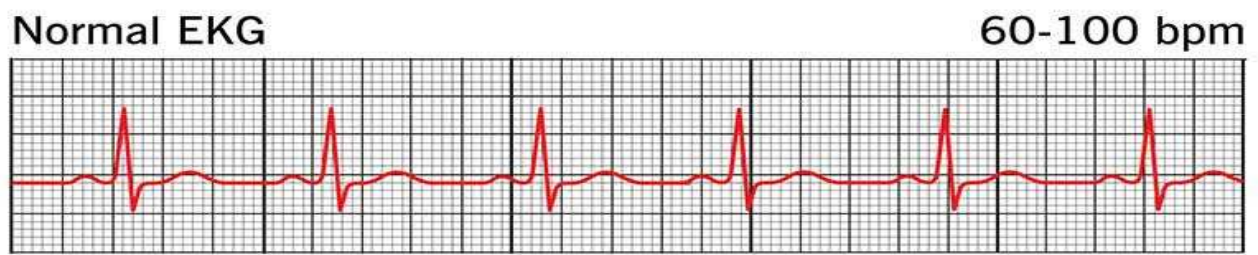
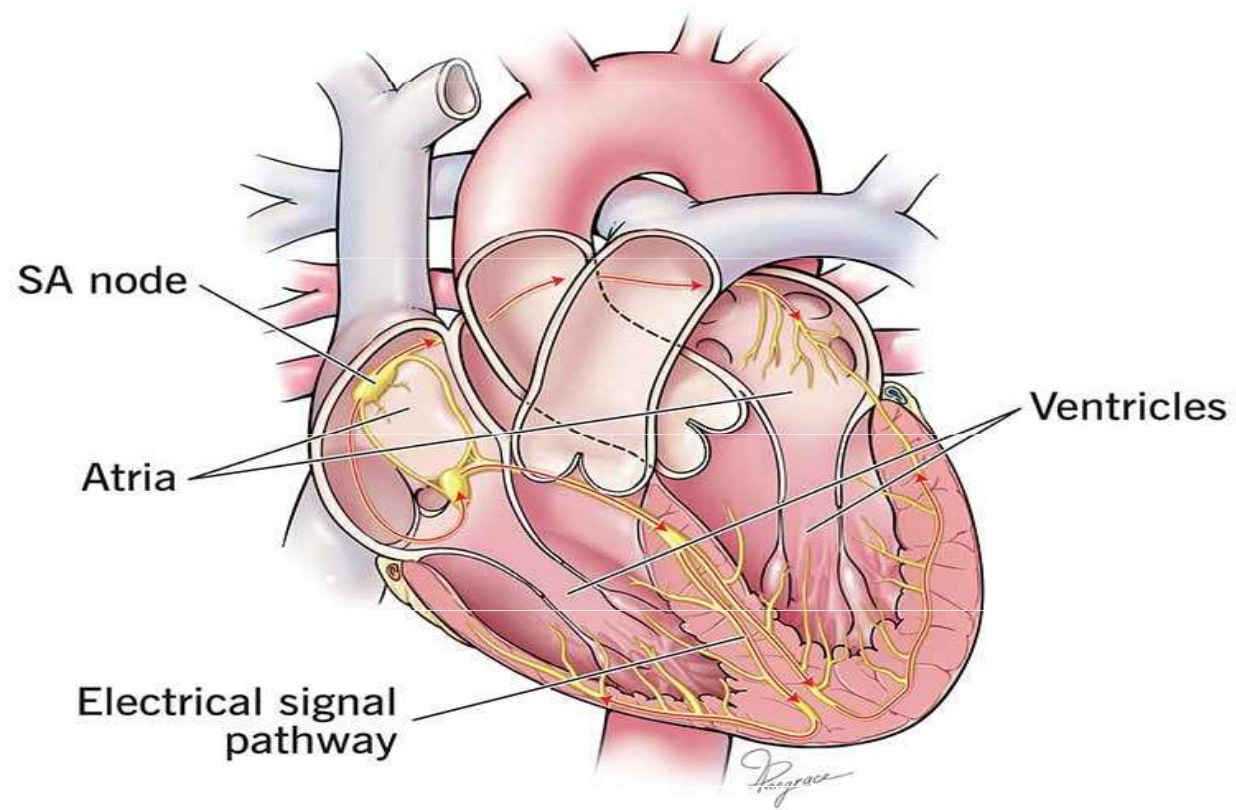
Vlna P-depolarizace síní

Komplex QRS depolarizace komor

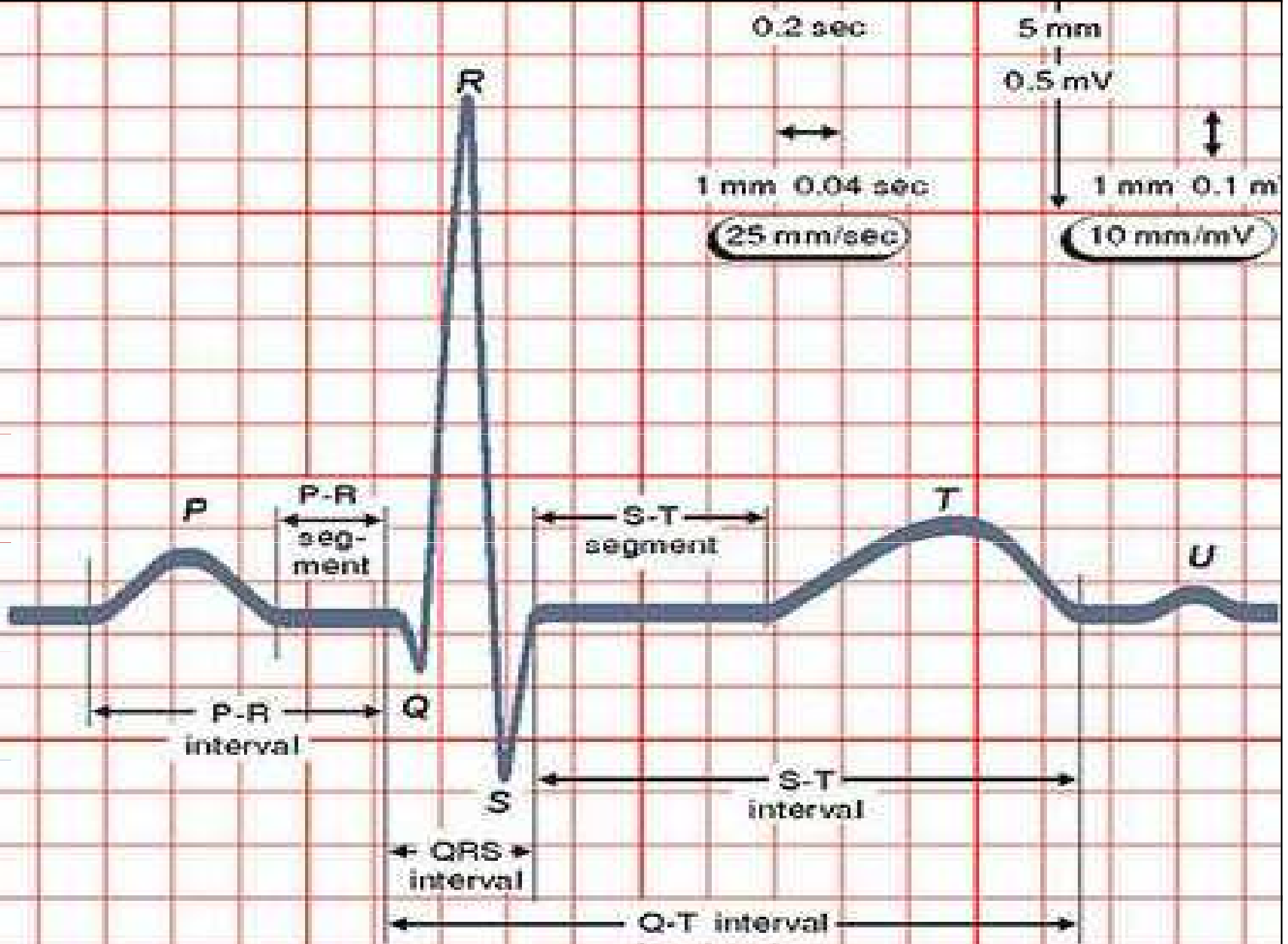
Vlna T repolarizace komor



Electrocardiogram (EKG)



- P wave (atria)
- QRS complex (ventricles)
- T wave (rest)



Co můžeme určit z ekg?

Frekvence srdce

Rytmus

Natočení srdce

Tloušťku srdečních oddílů

Poruchy vedení impulzů přes převodní systém

Arytmie

Léky a minerály

Infarkt a ischemické poškození srdce

ARYTMIE

Vše co je jiné než sinusový rytmus

Dělení podle srdeční frekvence:

Bradykardie $<60/\text{min}$

Tachykardie $>100/\text{min}$

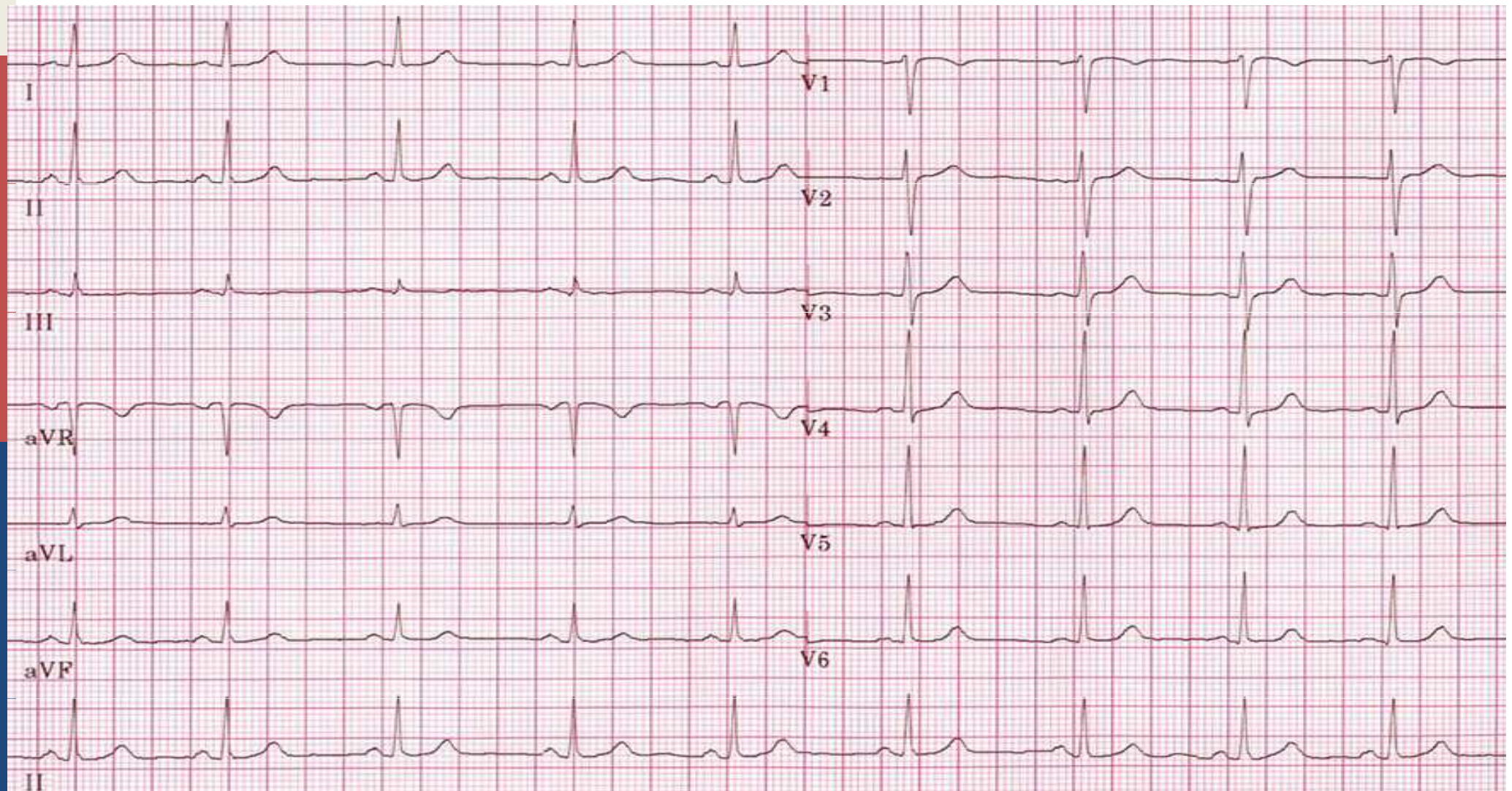
Příčiny:

Porucha tvorby vzruchu (automacie)

Porucha vedení vzruchu

Strukturální nebo funkční odchylka v srdci-
arytmogenní substrát

Fyziologické ekg –sinusový rytmus



Manifestace arytmií

- Palpitace
- Syndrom sníženého minutového výdeje
Orgánová hypoperfuze
Slabost, únava, vertigo, synkopa, zmatenost
- Riziko ischemické CMP
- Zhroucení oběhu, náhlá smrt

Dělení arytmií

1. Lokalizace

Síňové

Komorové

2. Tepové frekvence

Bradyarytmie <60/min

Tachyarytmie >100/min

3. Elektrické děje

Porucha tvorby vzruchu

Porucha vedení vzruchu

Kombinované

Bradyarytmie

Sinusová bradykardie

Dysfunkce sinusového uzlu (Sick sinus syndrom)

AV blokády

AV blokáda 1.stupně

AV blokáda 2.stupně

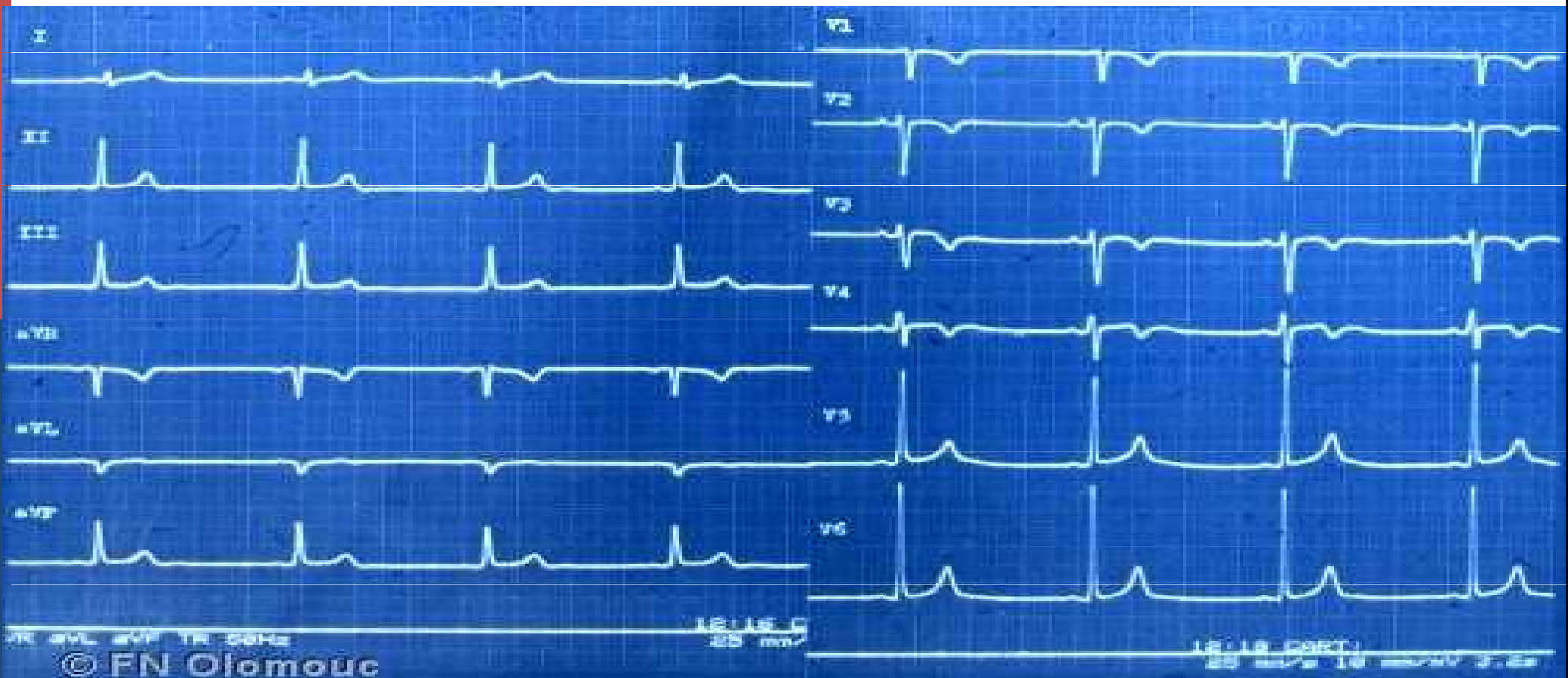AV blokáda 3.stupně

Sinusová bradykardie

Sinusový rytmus o frekvenci $<60/\text{min}$

Zvýšená aktivita parasymptatiku

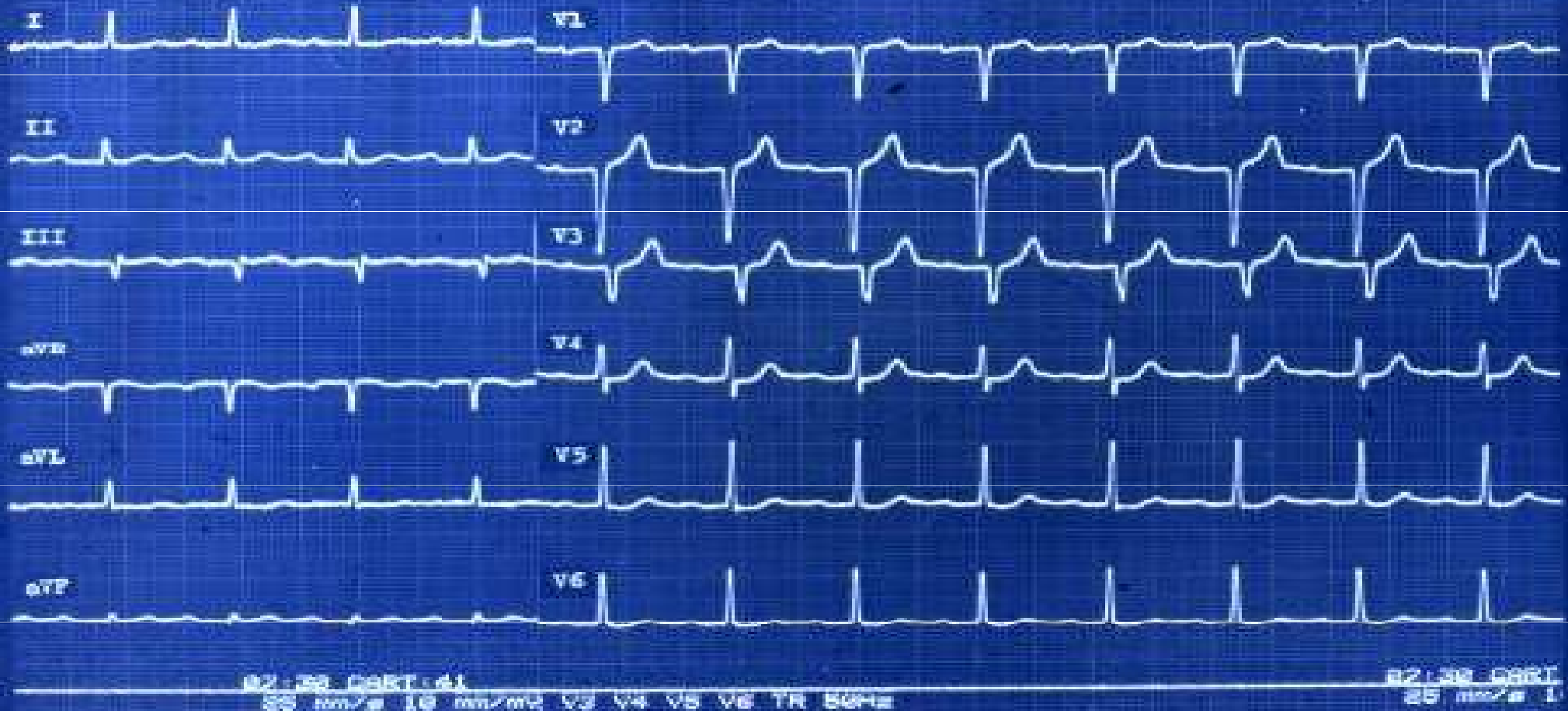
Snížení aktivity sympatiku



Atrioventrikulární blokády

AV blokáda I. stupně

Prodloužení PQ >0.2s



Atrioventrikulární blokády

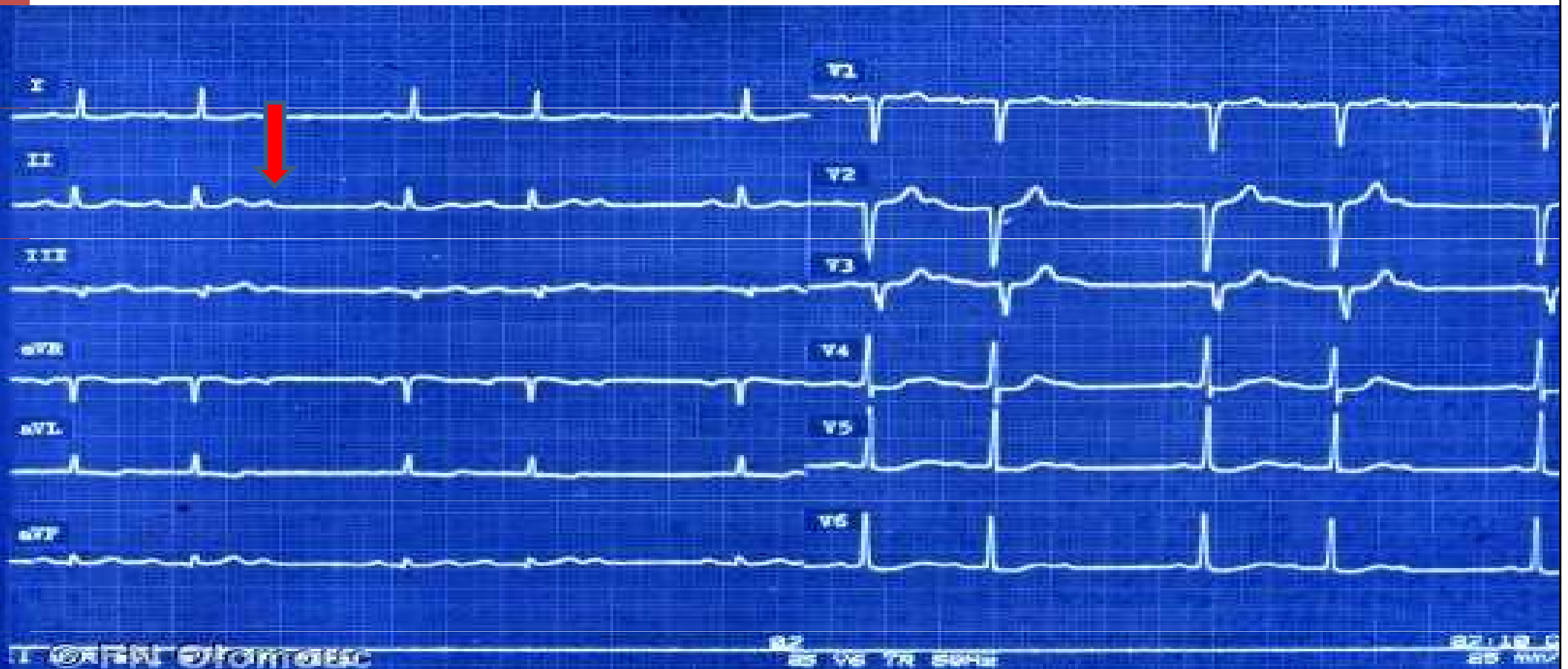AV blokáda II. stupně

Občasný výpadek síňokomorového vedení

- **I. Typ = Wenckenbachův typ**
- **II. Typ = Mobitzův typ**

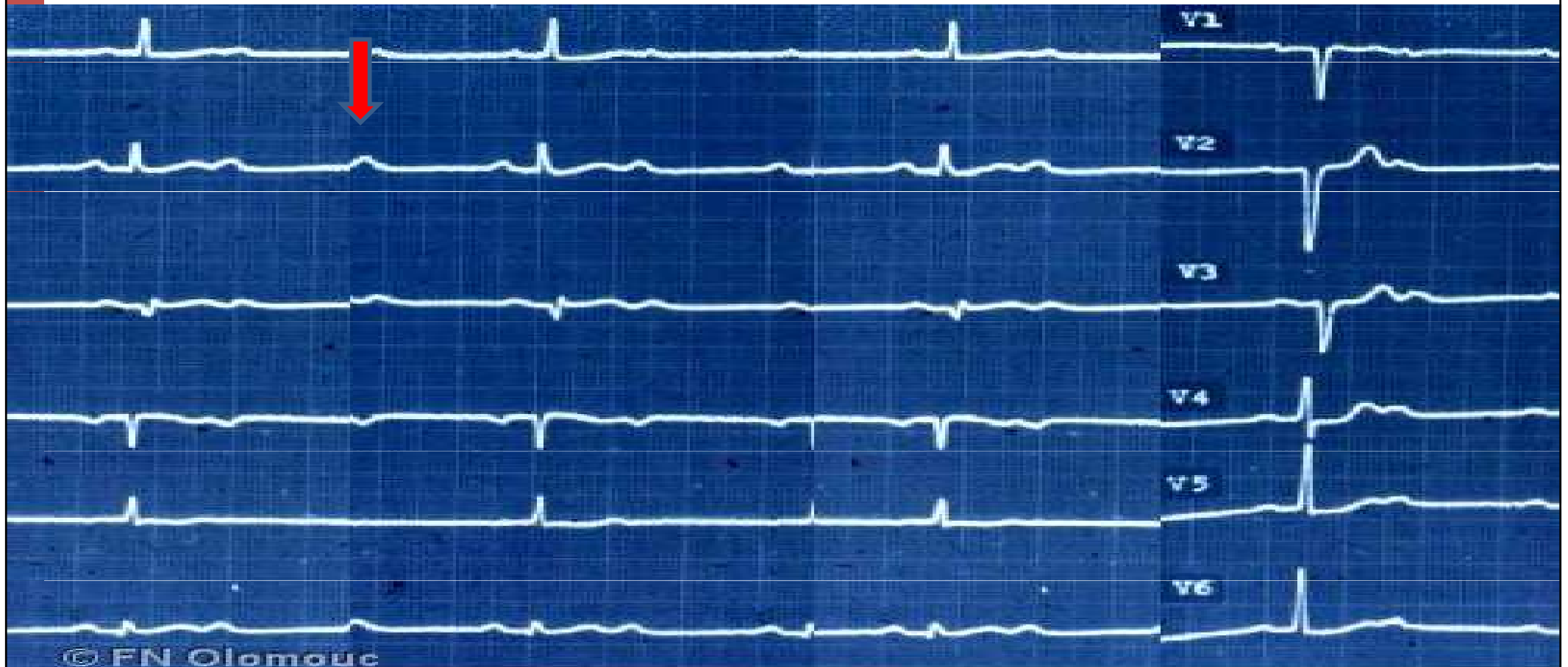
AV blokáda II.stupně

Wenkenbach



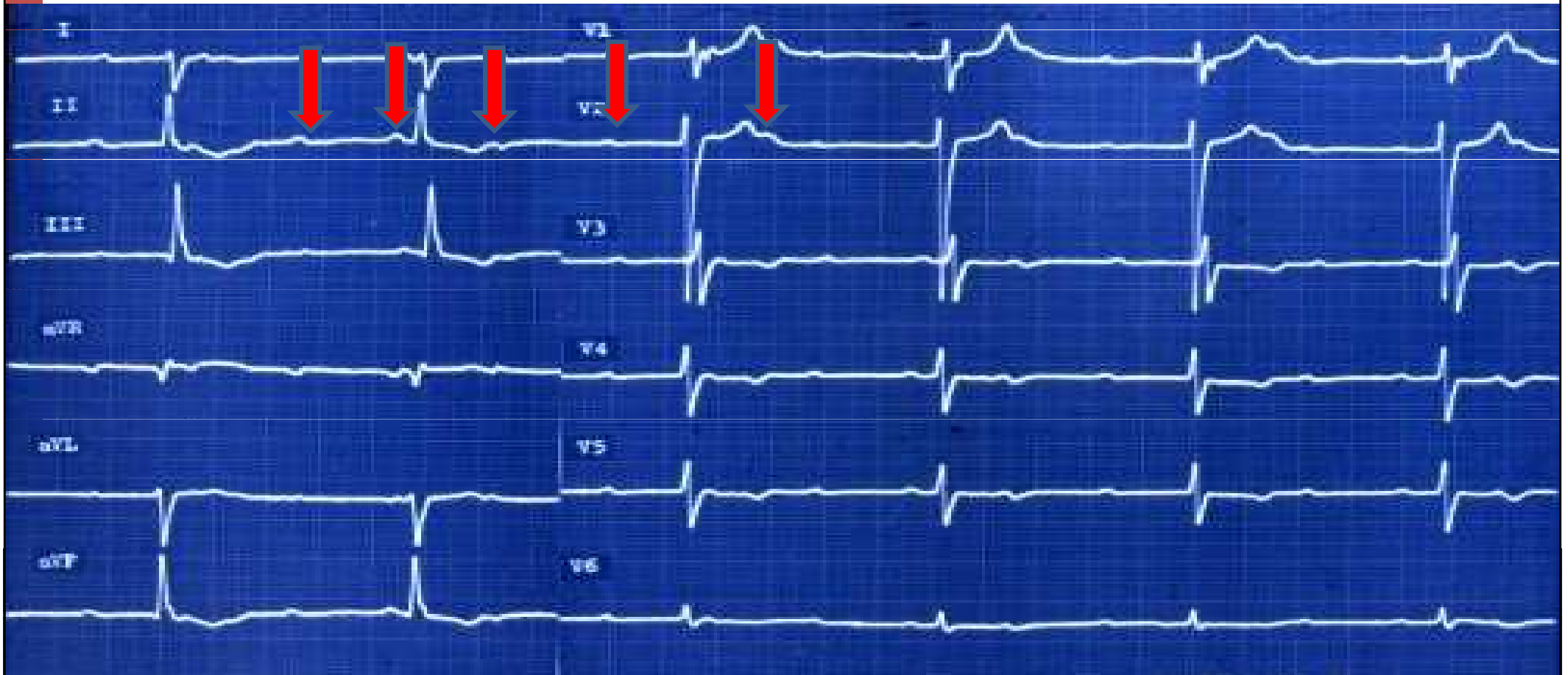
AV blokáda II.stupně

Mobitz



AV blokáda III.stupně

Úplné přerušování vedení vzruchu ze síní na komory, síňokomorová disociace, aktivace komor z náhradním rytmem (junkčním/ventrikulárním)

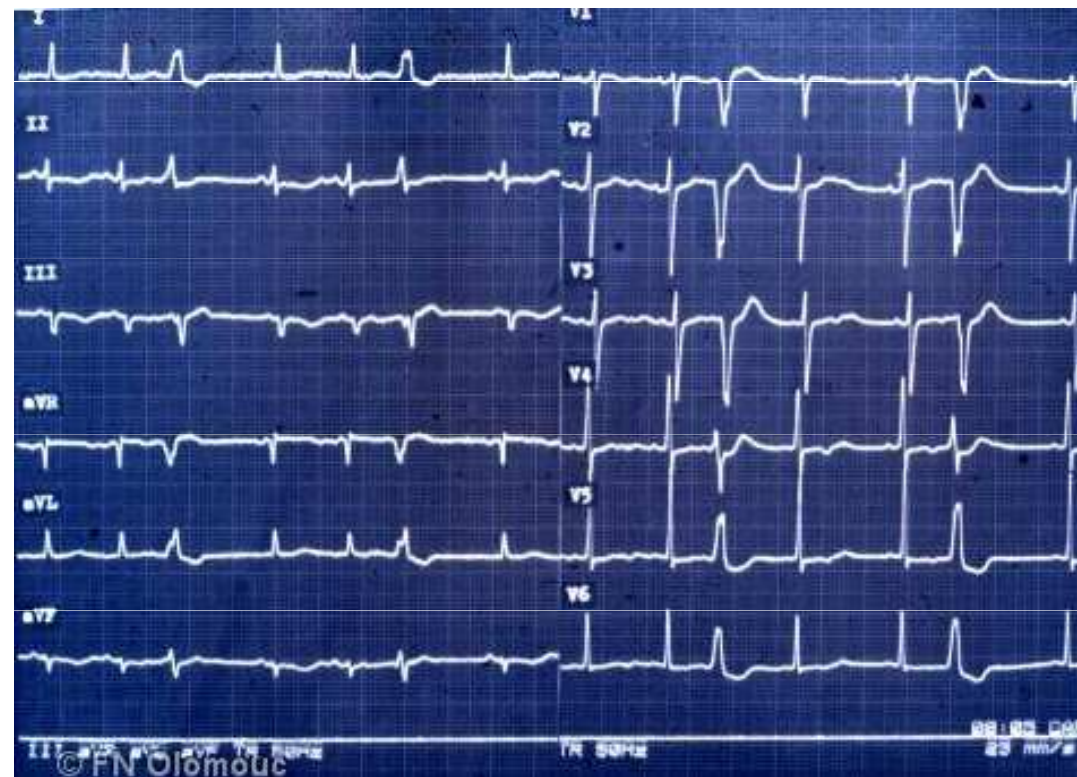
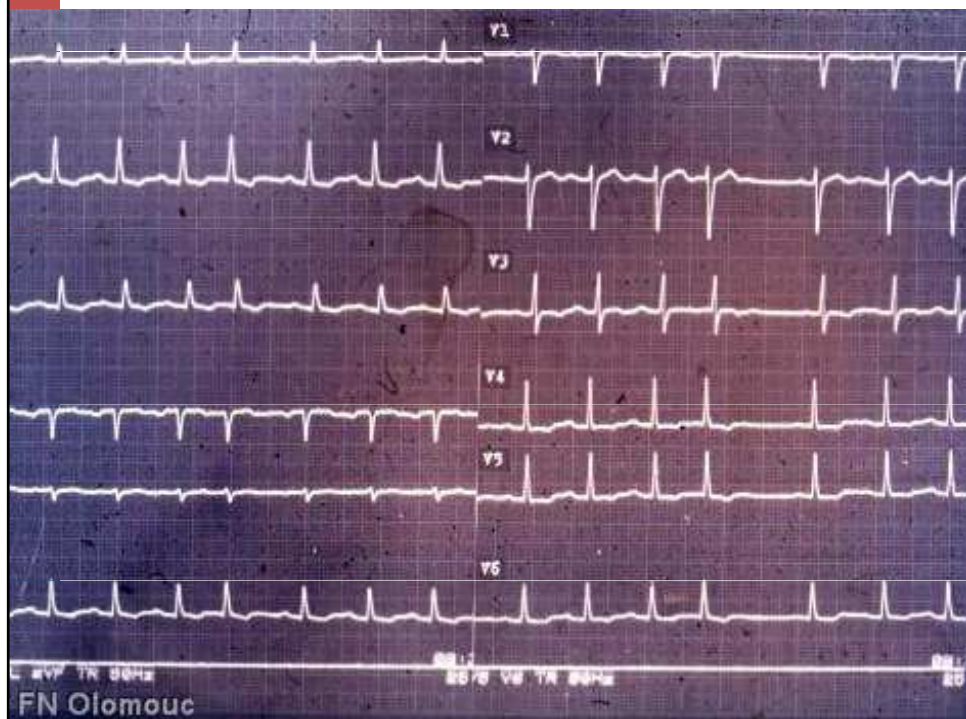


Léčba AV blokád

- Odstranění možné příčiny (antiarytmika, hyperkalemie, ischemie myokardu, hypotenze)
- Potlačení vagové aktivity Atropin 0.5-1 mg iv.
- Dočasná /trvalá kardiostimulace

Vznik vzruchů mimo SA uzel

Extrasystoly supraventrikulární
Extrasystoly komorové



Tachykardie

Dělení:

Supraventrikulární

Komorové

Diagnostika:

Anamnéza

Ekg

Ekg holter

Reveal

Elektrofyzilogické vyšetření

Tachykardie

Supraventrikulární

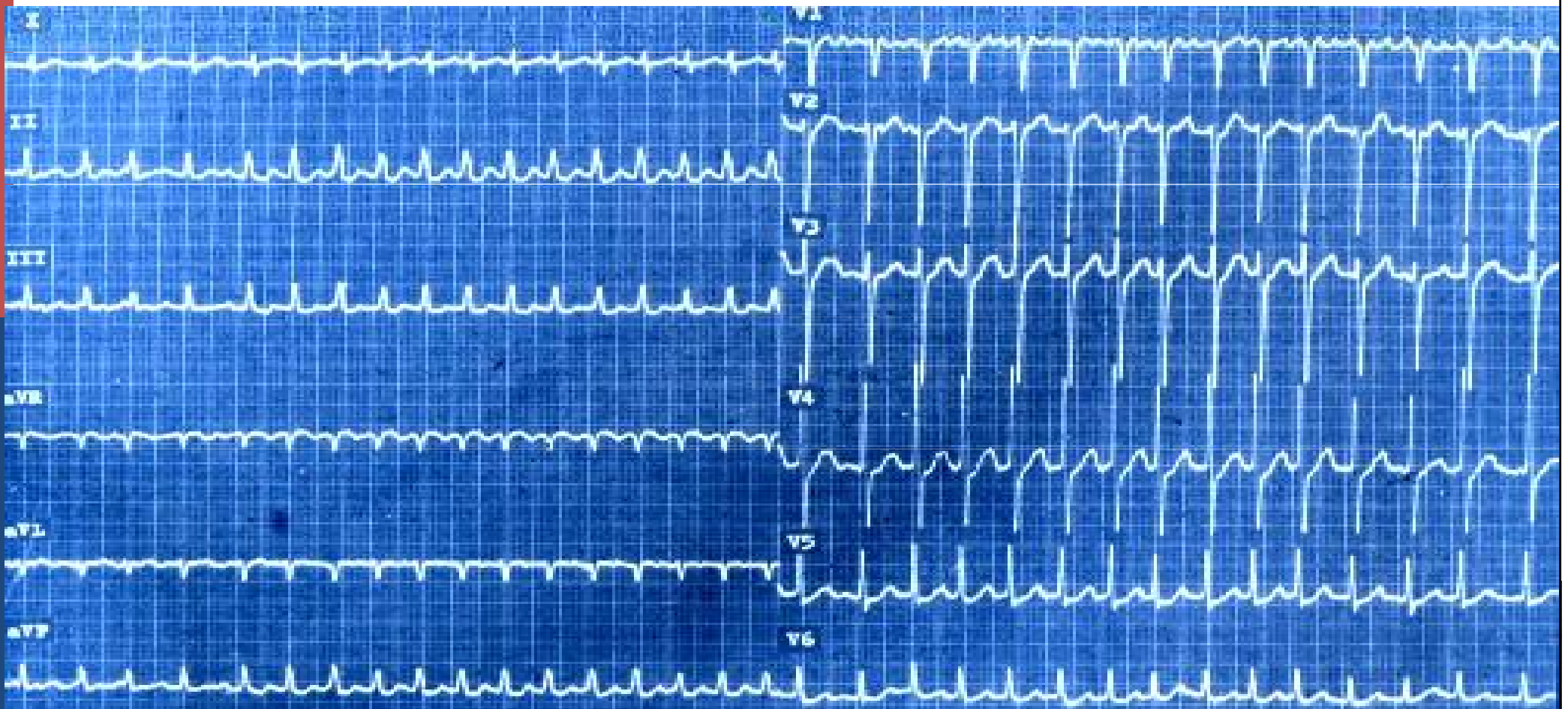
- Fibrilace síní
- Flutter síní
- Síňová tachykardie
- AV junkční tachykardie
- AV reentry tachykardie

Komorové

- Komorová tachykardie
- Fibrilace komor

Fibrilace síní

Ekg: vlny P nahrazeny fibrilačními vlnkami, nepravidelná srdeční akce, převod na komory zcela nepravidelný, QRS komplex štíhlý



Fibrilace síní

- Salvy síňových extrasystol ze svalových vláken v plicních žilách
- Strukturální změny ve svalovině síní (úbytek svaloviny, tvorba vaziva, elektrofyzilogická remodelace)
- Srdeční onemocnění (ICHS, srdeční selhávání, chlopenní vady,
- Hypertenze, CHOPN, chronické onemocnění ledvin, DM, obezita, alkohol, hyperthyreoza

Fibrilace síní

Klasifikace:

Paroxysmální

Perzistující

Permanentní

Projevy:

Asymptomatická

CMP první projev

Slabost, presynkopy, srdeční selhání

Strategie :

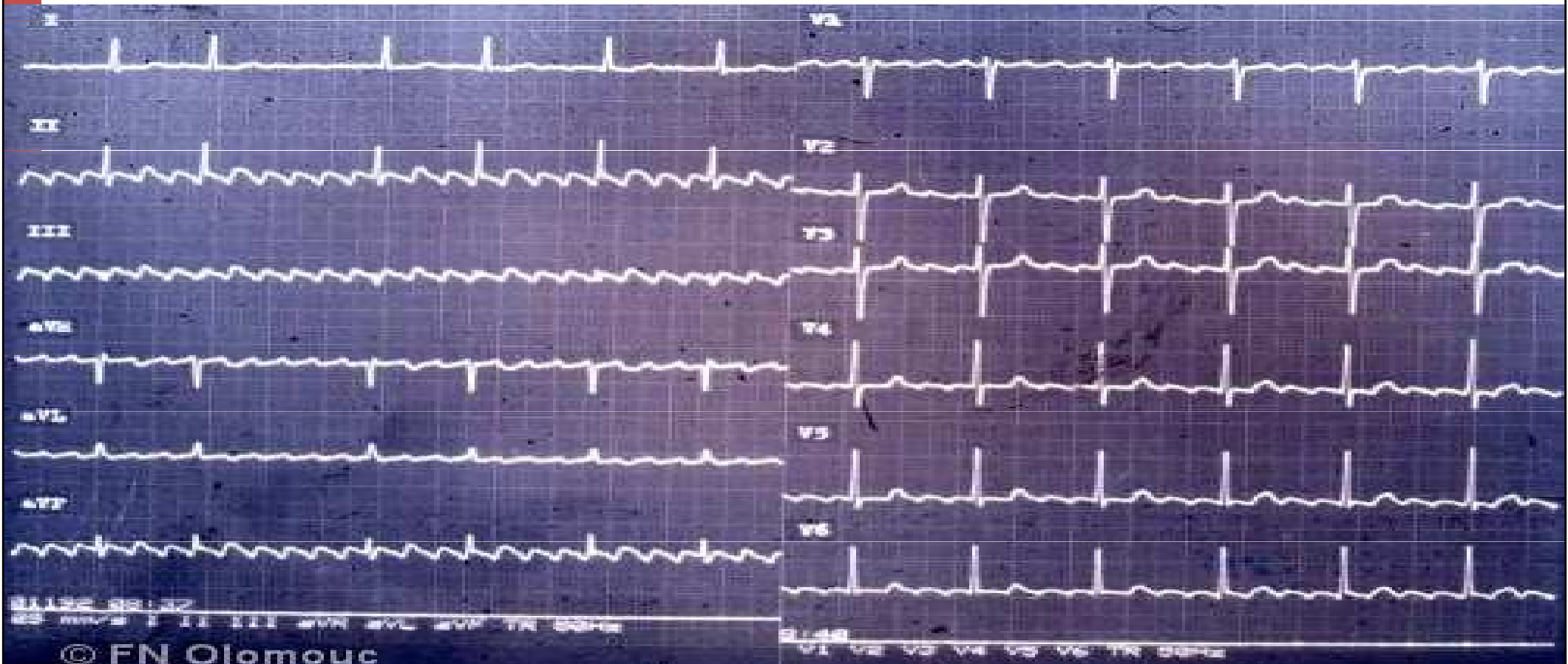
Kontrola rytmu (antiarytmika, kardioverze, katetrová ablace

Kontrola frekvence

Prevence systémové embolizace

Flutter síní

Ekg: flutterové vlny, převod na komory blokován v AV uzlu - výsledná frekvence QRS komplexů k frekvenci flutter vln v poměr 2:1, 3:1, ..., srdeční akce pravidelná, QRS štíhlé



Flutter síní

Typický flutter síní (pilovité flutterové ve svodech vlnky II,III,aVF)

Pravidelná tachykardie velký reentry okruh v pravé síní

Lze ukončit a zabránit recidivě katetrovou ablací

Kardioverze

Antiarytmika

Prevence kardioembolizace

Paroxysmální supraventrikulární tachykardie

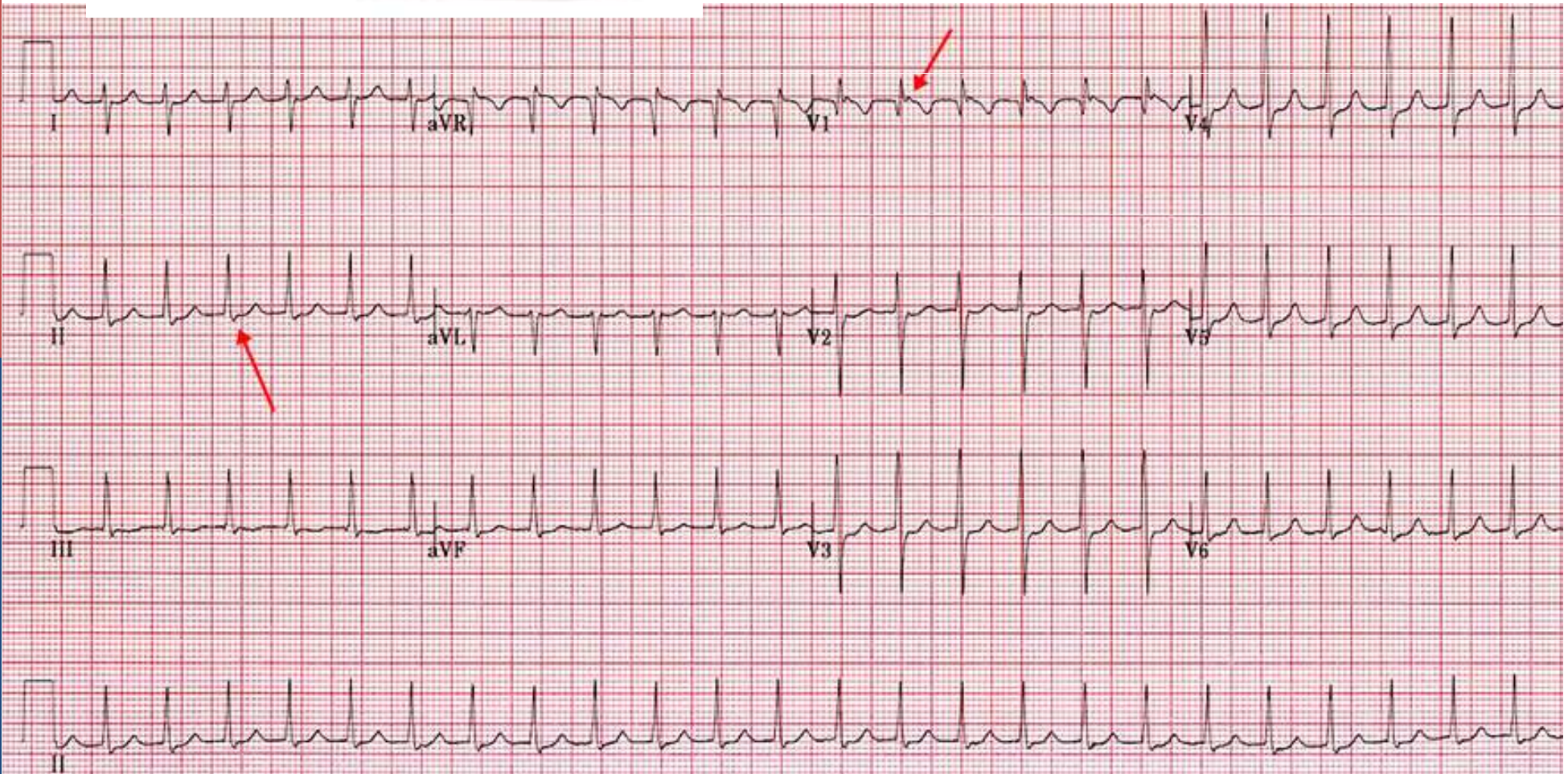
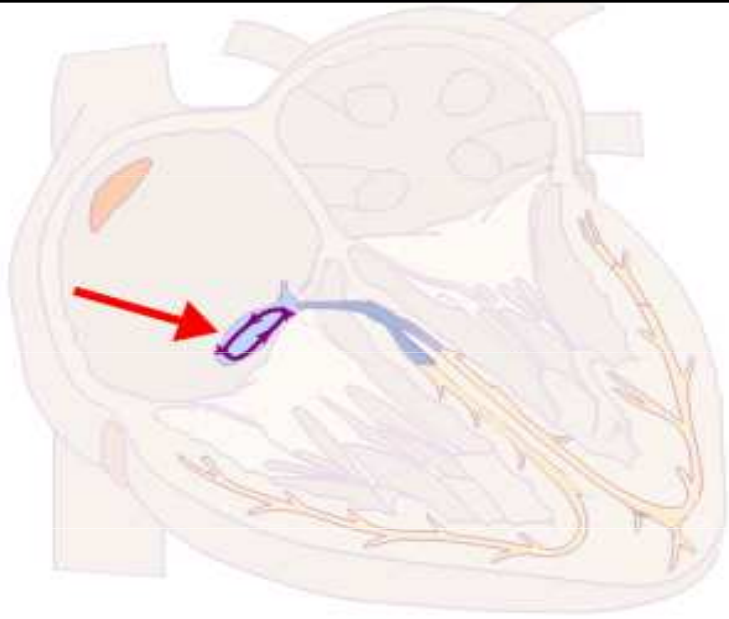
Vznikají kroužením vzruchu přes AV uzel

AV nodální reentry tachykardie

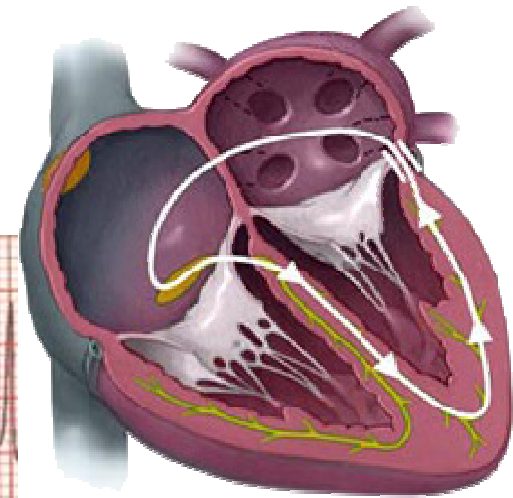
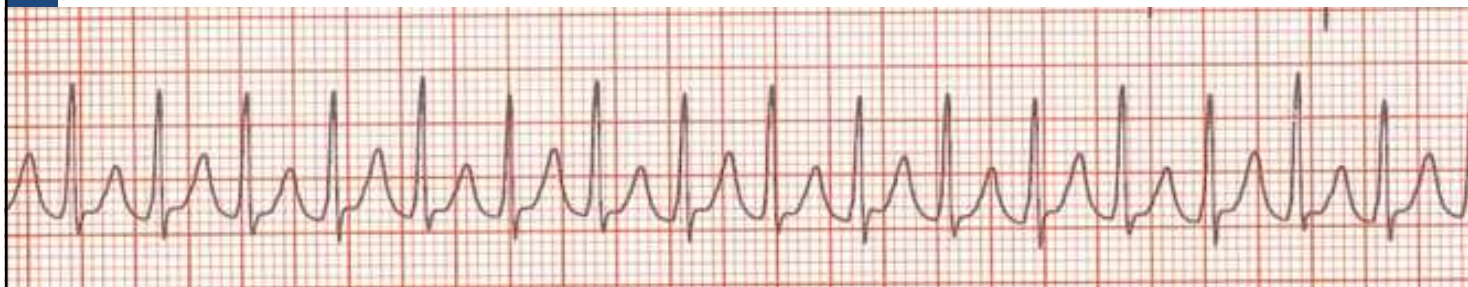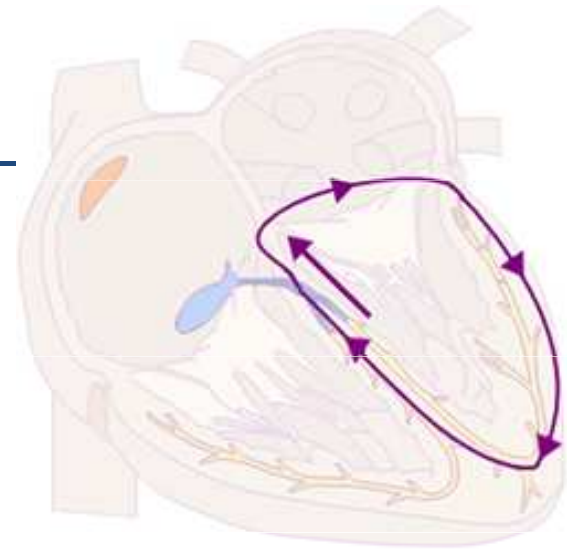
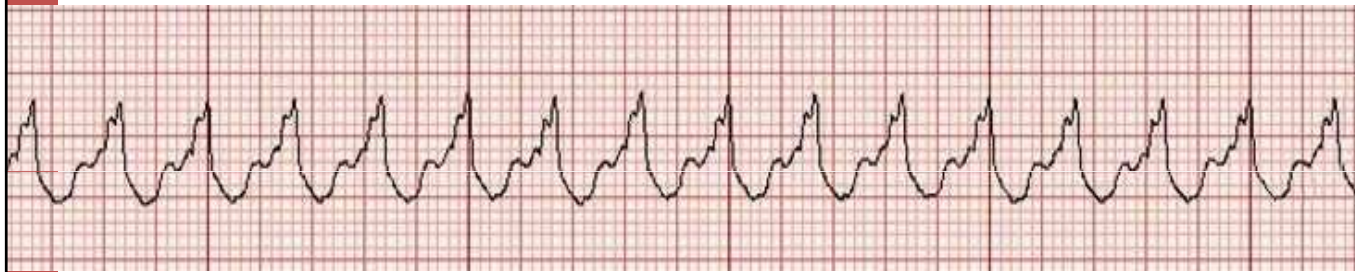AV reentry tachykardie

- Startovány extrasystolou
- Náhle vznikají a náhle končí
- Vagové manévry zpomalují vedení AV uzlem a mohou arytmií končit
- Iv arytmika Adenosin-blokuje vedení AV uzlem
- Indikace ke katetrové ablaci

AVNRT



AVRNT



Komorové tachykardie

Nejzávažnější arytmie s rizikem náhlé smrti

Přechod do fibrilace komor

Záchyt 3 a více širokých QRS komplexů komorového původu, frekvence $>100/\text{min}$

Dělení:

Podle tvaru QRS komplexu (monomorfní, polymorfní)

Podle délky trvání setrvalé X nesetrvalé

Podle přítomnosti srdečního onemocnění

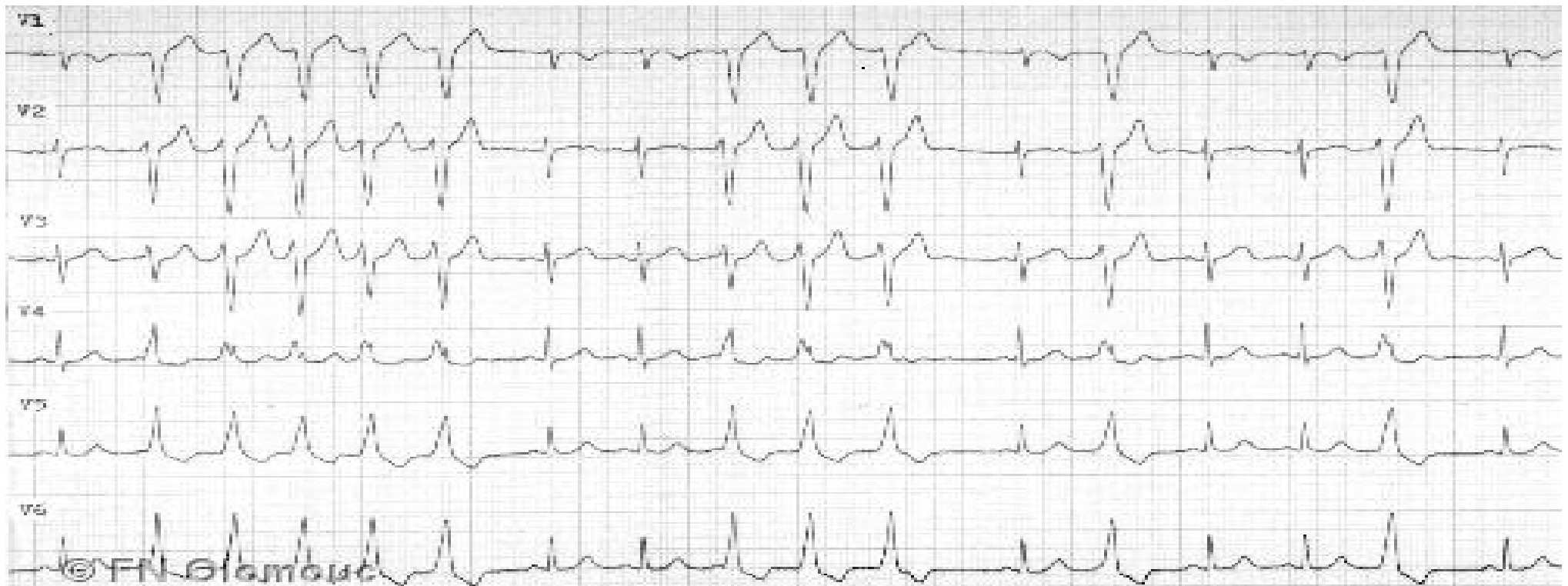Komorová tachykardie



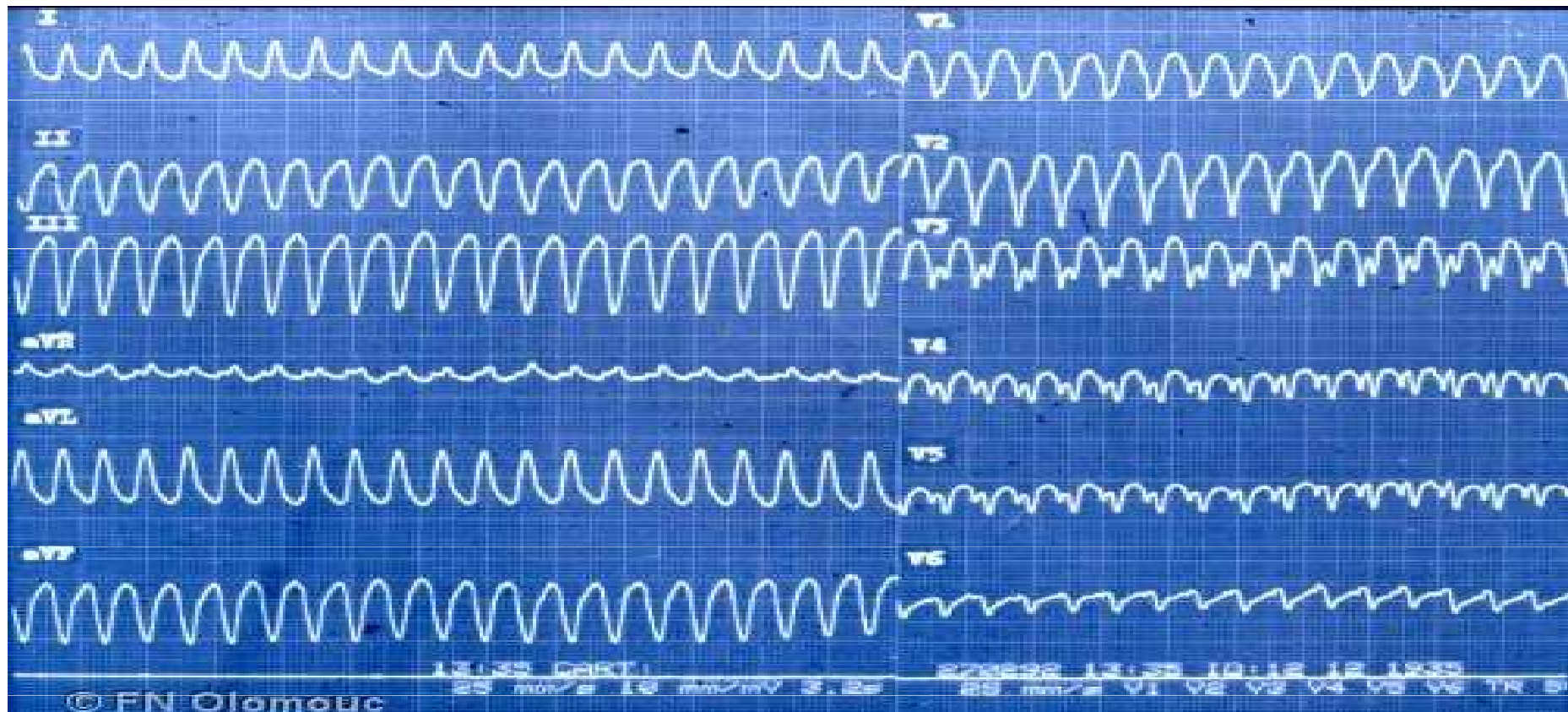
life
POINT

Přítomnost 3 a více po sobě následujících komplexů QRS,
mají původ v komorách a frekvenci $> 100/\text{min}$

Nesetrválá KT



Setrvalá KT (> 30 sec)



Akutní léčba setrvalé KT

- První pomoc u nemocného v bezvědomí prekordiální úder-může ukončit KT
- Nejefektivnější elektrická kardioverze
- Recidiva KT po kardioverzi, podáváme amiodaron 150 mg iv., event výboj opakujeme
- Doplňujeme K a Mg iv, Mg můžeme podat i „naslepo,,
- Při zhroucení oběhu pokračujeme v resuscitaci
- Pokud to stav umožní natočit 12 svod ekg komorové tachykardie pro případnou katetrovou ablaci

Prevence recidivy komorové tachykardie

Prevence hypokálemie

Pozitivní efekt betablokátorů

U organického postižení myokardu Amiodaron

Implantabilní kardioverter-defibrilátor (ICD)

Sekundárně preventivní implantace

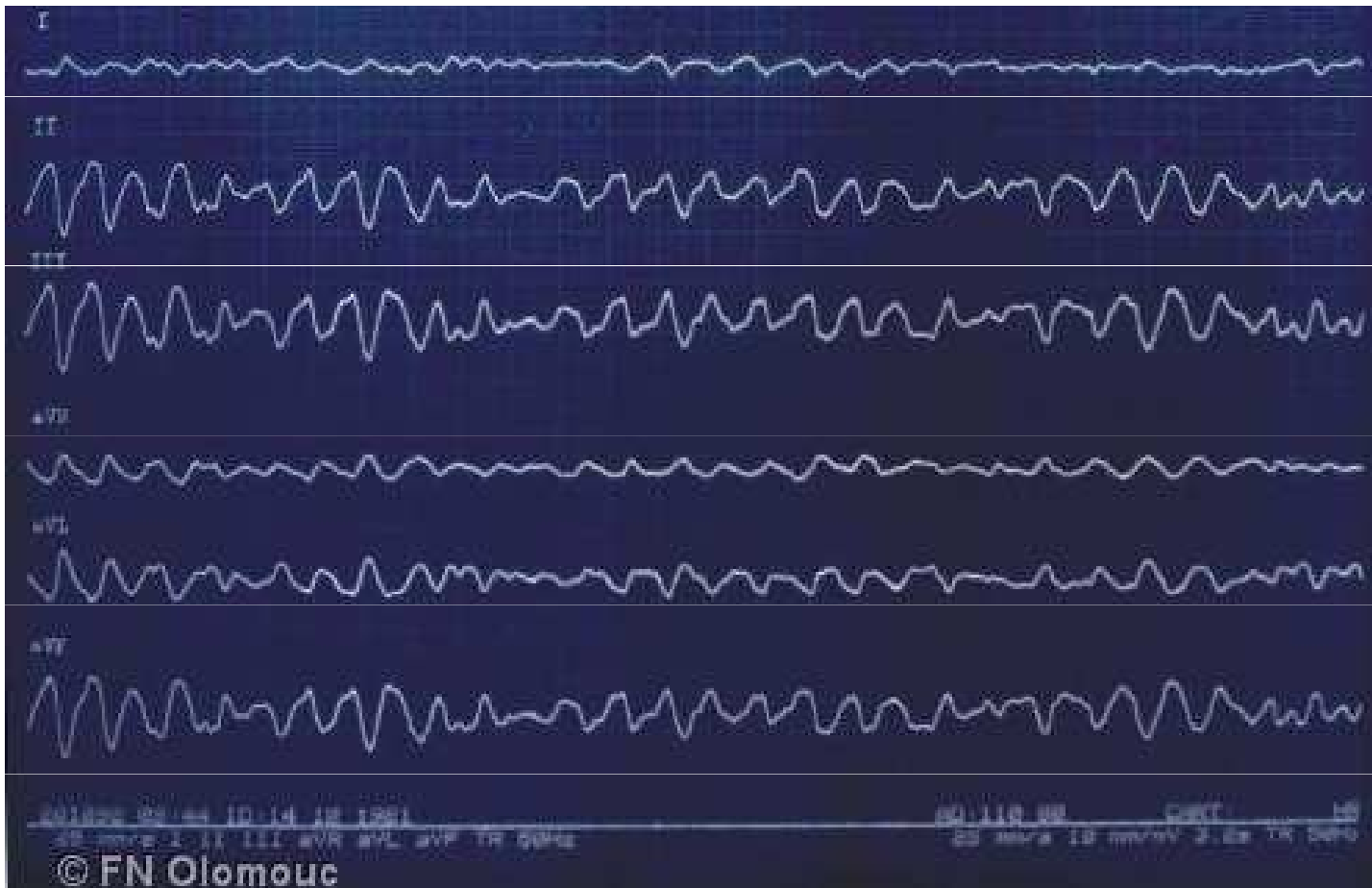
Primárně preventivní implantace

Fibrilace komor



life
POINT

Chaotická, rychlá ($>300/\text{min}$) elektrická aktivita,
nekoordinované a hemodynamicky neúčinné kontrakce
myokardu a zástava oběhu



Fibrilace komor

Do 10 sekund ztráta vědomí

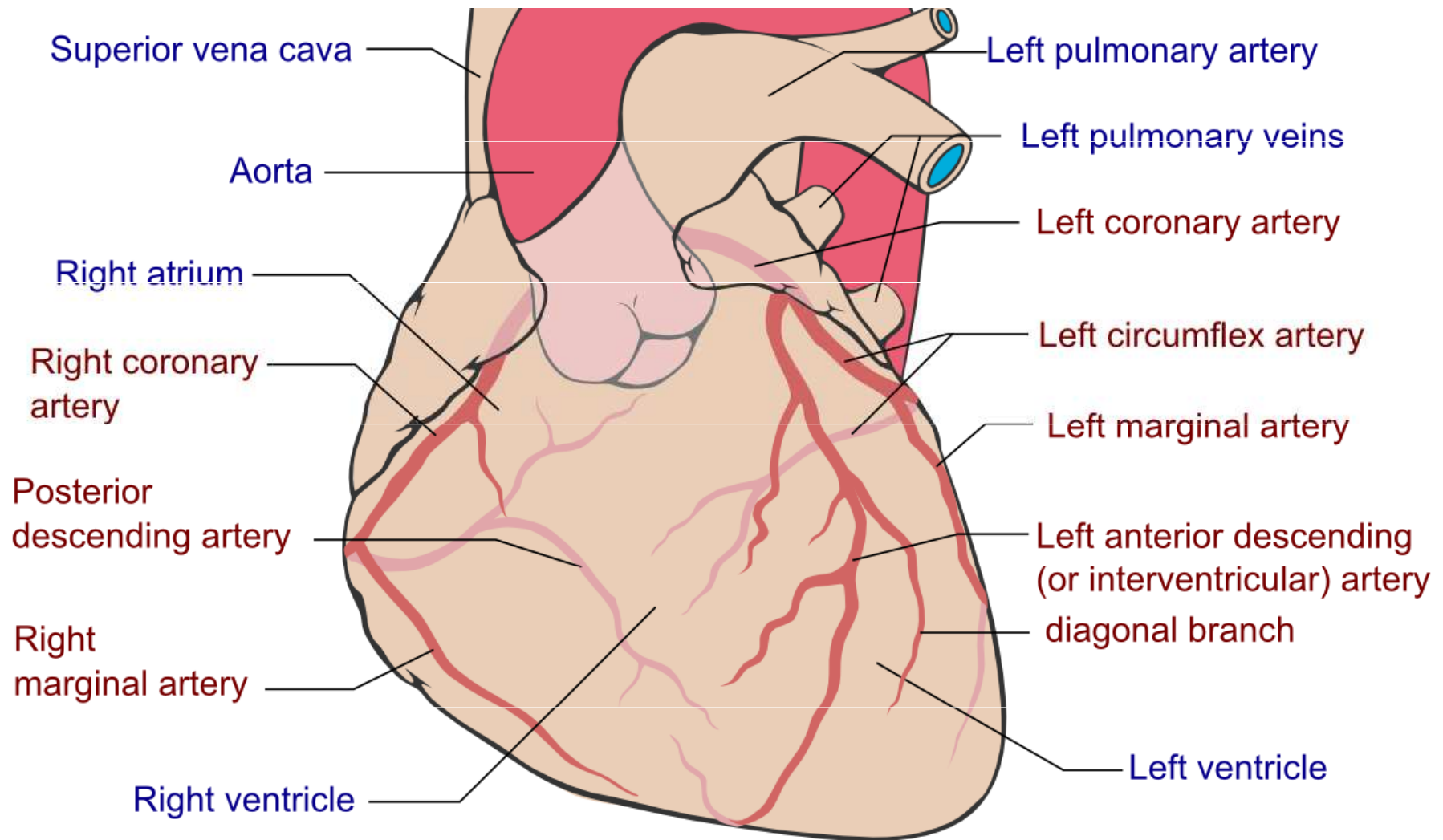
Po 3-5 minutách ireverzibilní poškození mozku a smrt

Často u AIM, u srdečního selhání <EF 30%

Často předchází setrvalá komorová tachykardie

Léčba:Elektrická defibrilace, KPCR

Cévní zásobení srdce



Cévní zásobení srdce

- Pravá věnčitá tepna Arteria coronaria dextra – ACD
- Levá věnčitá tepna Arteria coronaria sinistra - ACS
- Ramus interventricularis anterior – RIA
- Ramus circumflexus - RC

Onemocnění KVS-příznaky

- Bolest
- Dušnost
- Palpitace
- Kašel
- Otoky

ISCHEMICKÁ CHOROBA SRDEČNÍ

- Nedostatečné prokrvení myokardu
(aterosklerosa, vaskulitida, spasmus, embolie)

Projevy :

Asymptomatické ICHS

Přechodná ischemie - AP - bolest na hrudníku

Ischemická nekróza - infarkt myokardu

Srdeční selhání

Náhlá smrt

Ateroskleróza

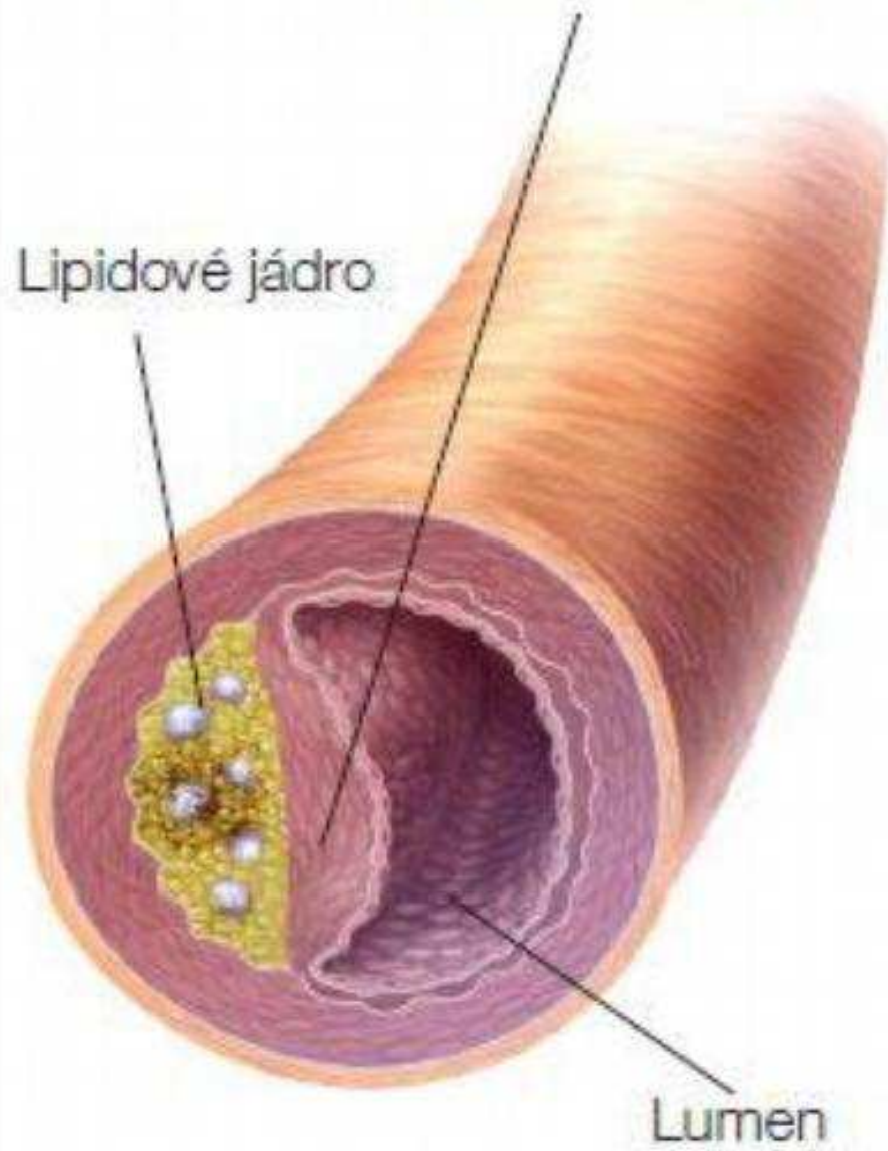
- Po narození tepny hladké, elastické, nekladou velký odpor
- ve věku 10 let jsou v cévních stěnách prokazatelné tzv. **lipidové proužky** - počáteční stádia ukládání cholesterolu a jiných tukových částic
- Postupem věku se do těchto proužků dál zabudovávají tukové látky, poškození cévní stěny

Ateroskleróza

- ❑ aterosklerotický plát různé velikosti, zabudovává se v něm vápník, narůstáním může dojít k úplné obstrukci - ucpání tepny
- ❑ aterosklerotické pláty jsou na povrchu tvrdé, uvnitř obsahují měkké tuky
- ❑ ruptura tvrdšího obalu, tuky uvnitř se dostanou do kontaktu s krví, což zapříčiní vznik krevní sraženiny → uzávěr

Tlustá fibrózní čapka

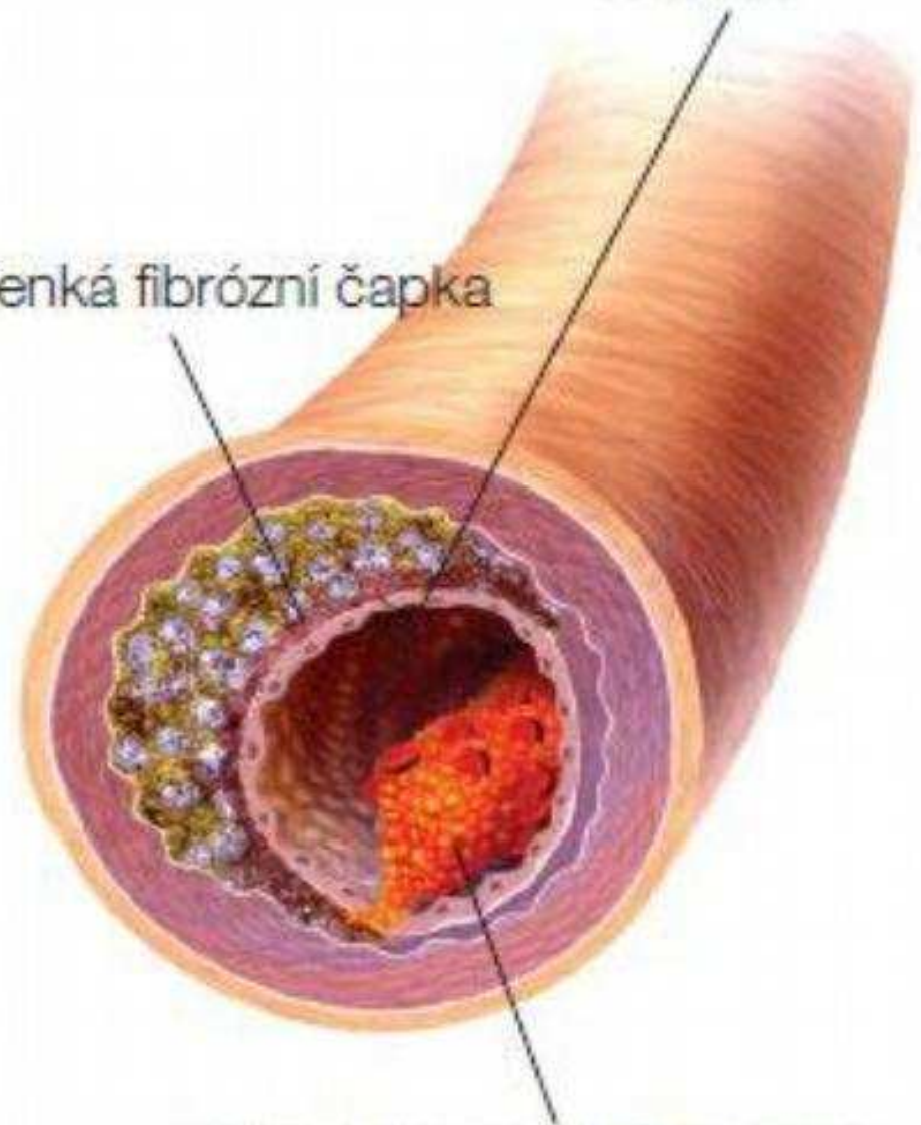
Lipidové jádro



Lumen

Lumen

Tenká fibrózní čapka



Trombus v oblasti ramene
lipidového jádra

AKUTNÍ FORMY ICHS

- **Nestabilní angina pectoris** (nově vzniklé bolesti bez předchozích projevů onemocnění, též výrazné zhoršení stávajících, klidové bolesti)
- **Infarkt myokardu**
 - Netransmurální** (infarkt neprocházející celou stěnou svaloviny, bývá menšího rozsahu)
 - Transmurální infarkt myokardu** (infarkt postihující celou tloušťku myokardu)
- **Náhlá koronární smrt**

CHRONICKÁ ISCHEMICKÁ CHOROBA SRDEČNÍ

- ❑ u postupného narůstání plátu (bez jeho prasknutí) cévy vytvoří **kolaterální** oběhu
- ❑ **Stabilní AP** (ekvivalent –dušnost)
- ❑ **Prokázaná koronární aterosklerosa** s anamnézou anginy pectoris v minulosti
- ❑ **Stp. infarktu myokardu**
- ❑ **Stp. PCI či CABG**

Faktory zhoršující prognozu nemocných s chron. ICHS

- Diabetes
- Manifestní ateroskleróza v jiných lokalizacích
- Vícečetné stenózy při koronarografii

- Dysfunkce LK a/nebo klinické projevy srdečního selhání
- Rozsáhlejší / dřívější ischemie při zátěžových testech
- Vyšší stupeň funkčního omezení (CCS, NYHA)
- Věk
- Deprese
- Vyšší srdeční frekvence

Akutní infarkt myokardu

Příčiny:

Ateroskleróza

Embolizace vegetací při IE, trombů

Arteritida –polyarteritis nodosa, Takayasuova nemoc

Spasmy věnčitých tepen – Prinzmetalova AP, drogy-kokain, cannabis

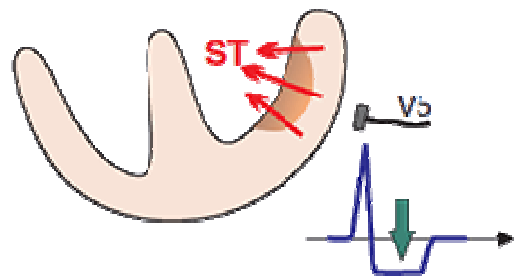
Časová sekvence dějů při začátku ischemie

- 1. Koronární okluze** (trombus, spasmus)
kritické snížení koronární rezervy (stenoza+ zátěž)
- 2. Za 10-15 sekund:** snížení až vymizení kontrakcí myokardu v ischemické oblasti
- 3. Za 30-120 sekund:** EKG změny (STE, STD, arytmie)
- 4. Za 2-5 minut:** bolest
- 5. Za 5-20 minut:** nekroza (hs-Tn)
- 6. Za 1-4 hodiny:** patologické Q na EKG
- 7. Za 6-24 hodin:** kompletní nekroza ischemické oblasti

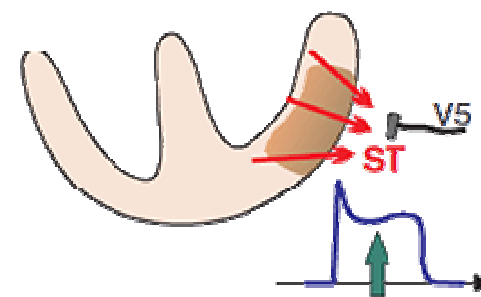
AKUTNÍ INFARKT MYOKARDU

- **Bolest, tlak, pálení, řezání, těžkost** za hrudní kostí a může se šířit do levého ramena a ruky, do krku, zad
- pálení žáhy, zvracení, bolest břicha
- geriatrický pacient-zmatenost
- Arytmie
- AV blokády
- bezbolestná forma
- Náhlá smrt

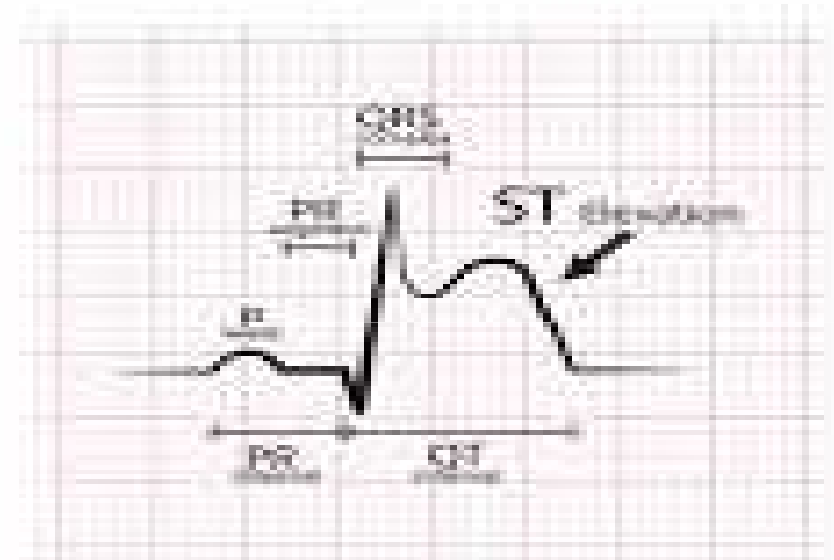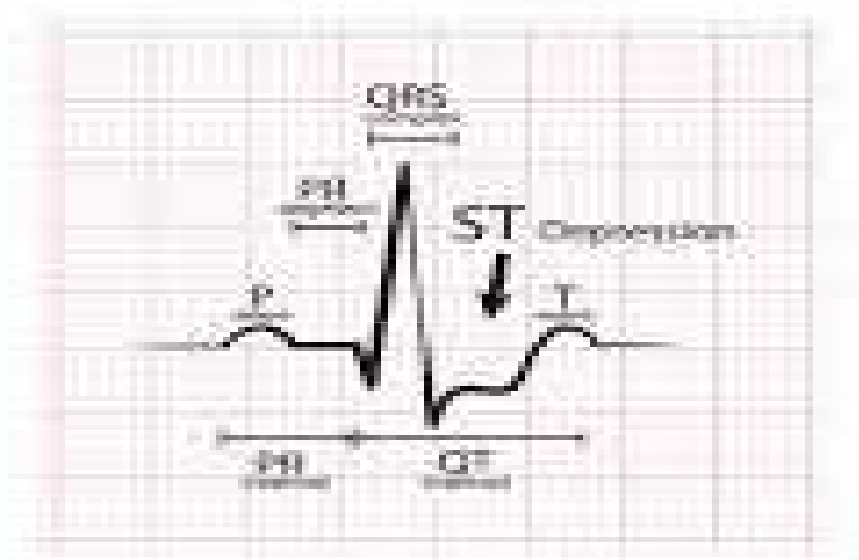Dělení akutního infarktu myokardu

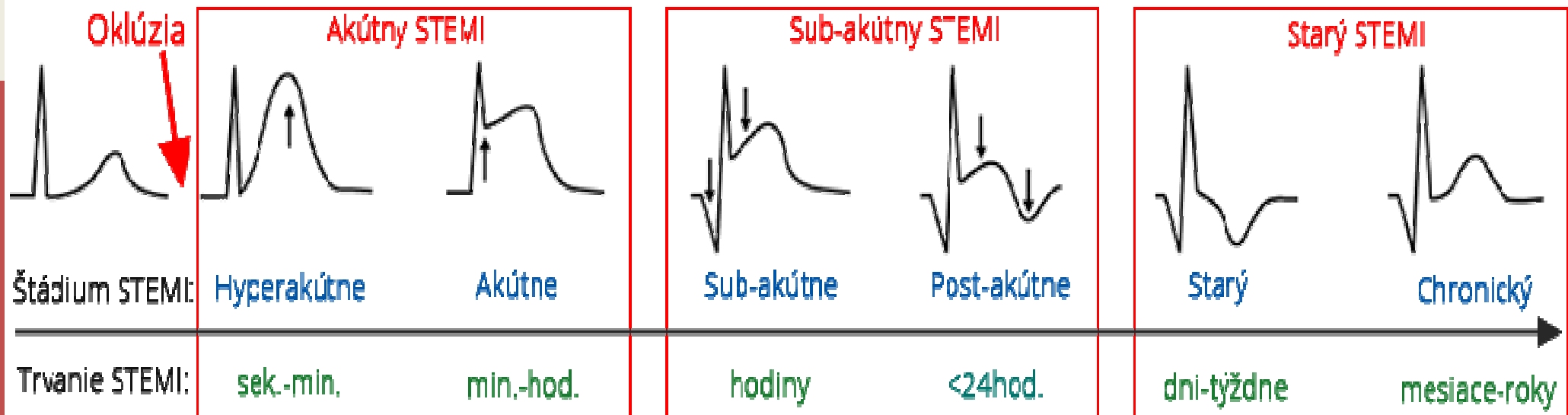


NSTEMI



STEMI





Diagnostika AIM

Anamnéza

Kardiospecifické markery: myogloin, CK, Troponiny

Rtg srdce a plic

Echokardiografie

SKG

Diferenciální diagnostika:

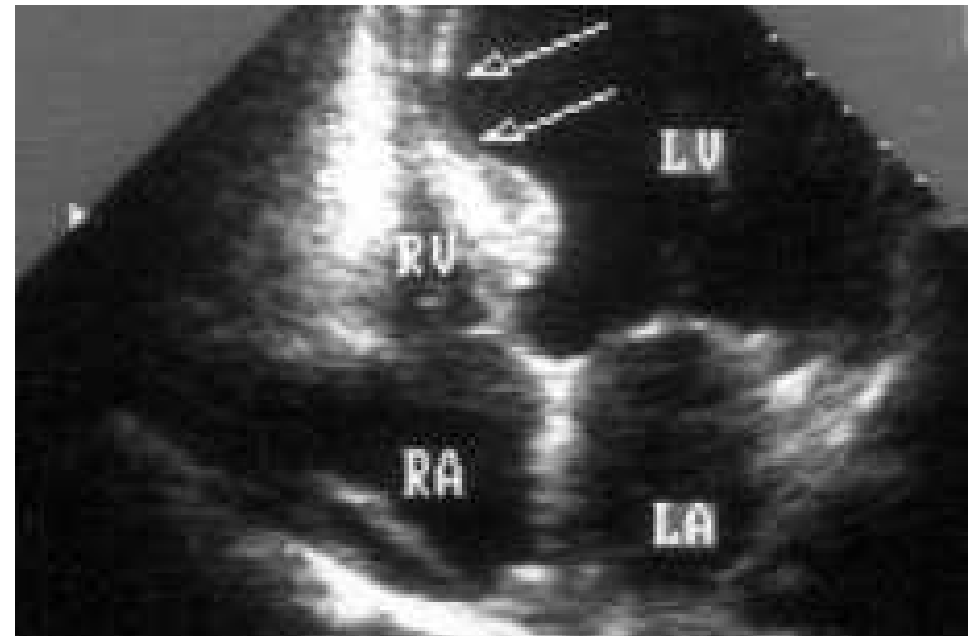
Plicní embolie, disekce aorty

Muskuloskeletální potíže

-
- ❑ **Troponin (T, I)** – zvyšuje se již za 3 hodiny od vzniku stenokardie → signál nekrózy myokardu
 - ❑ **Hs Troponin I** do 30 minut
 - ❑ **CK-MB** (kreatinkináza – myokardiální izoenzym) – Zvyšuje se strmě za 4 hodiny od počátku obtíží – Aktivita vrcholí za 24 hodin, poté klesá
 - ❑ **Myoglobin** – Specifický (v myokardu i kosterním svalu!) při současném použití CK-MB, troponinu v séru narůstá již za 2 hodiny, pokles k normě do 48 hodin

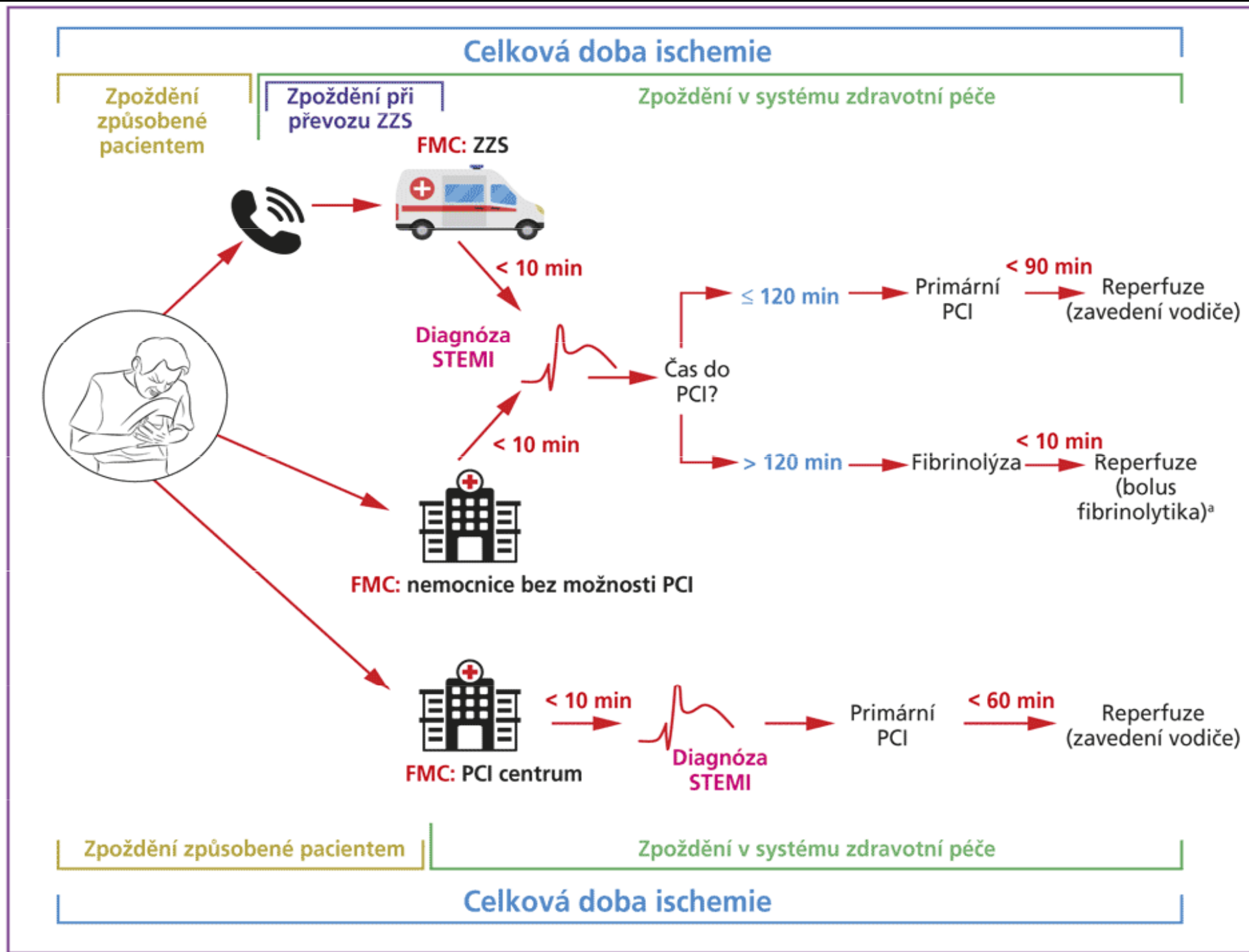
Echokardiografie + kardiomarkery

- ❑ Porucha kinetiky
- ❑ Ruptura papilárního svalu
- ❑ Pseudoaneurysma
- ❑ Ruptura stěny



Killipova klasifikace

Stupeň		Příznaky
I.	Bez selhání	Žádné
II.	Lehké selhání	Dušnost, chrůpky bazálně na plicích, tachykardie, arytmie, srdeční cval, městnání na RTG
III.	Edém plic	Těžká dušnost ortopnoe, vykašlávání tekutiny, chropy až k „spinae scapularum“, tachykardie, arytmie, cval, edém plic na RTG
IV.	Kardiogenní šok	Hypotenze, orgánová vazokonstrikce, plicní kongesce, tachykardie, arytmie



Obr. 2 – Způsoby prvního kontaktu s pacientem, složky doby trvání ischemie a algoritmus pro výběr reperfuční strategie.
 FMC – první kontakt se zdravotnickým personálem (first medical contact); PCI – perkutánní koronární intervence; STEMI – infarkt myokardu s elevacemi úseku

Léčba AIM

Lékař prvního kontaktu:

ASA+antiagregační lék(trombex,Prasugrel,Briligue)

Heparin 1 000j na 10 kg hmotnosti

Oxygenoterapie

Analgetika-anodyna

Benzodiazepiny

Betablokátory

Nitráty

Statiny

Léčba AIM

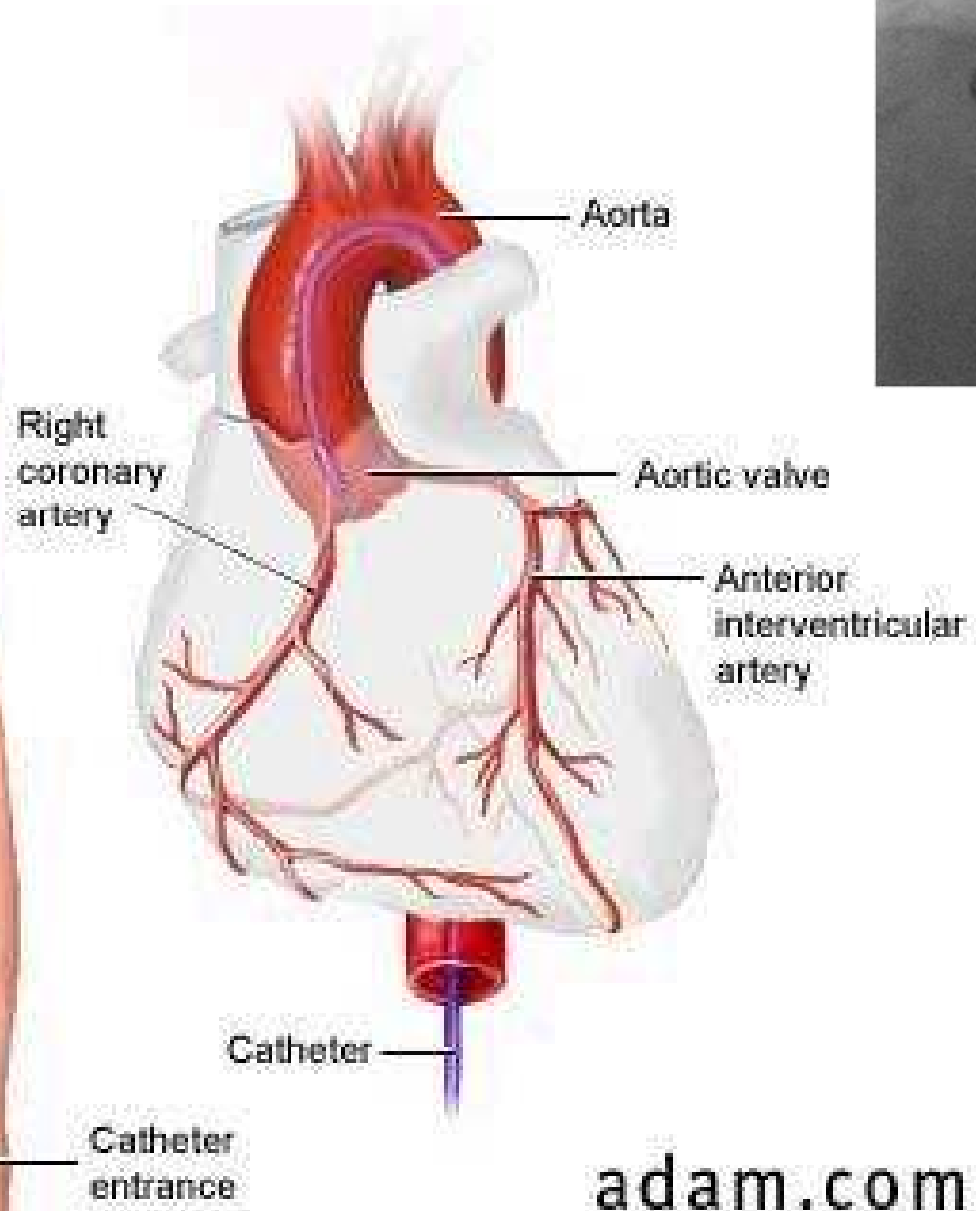
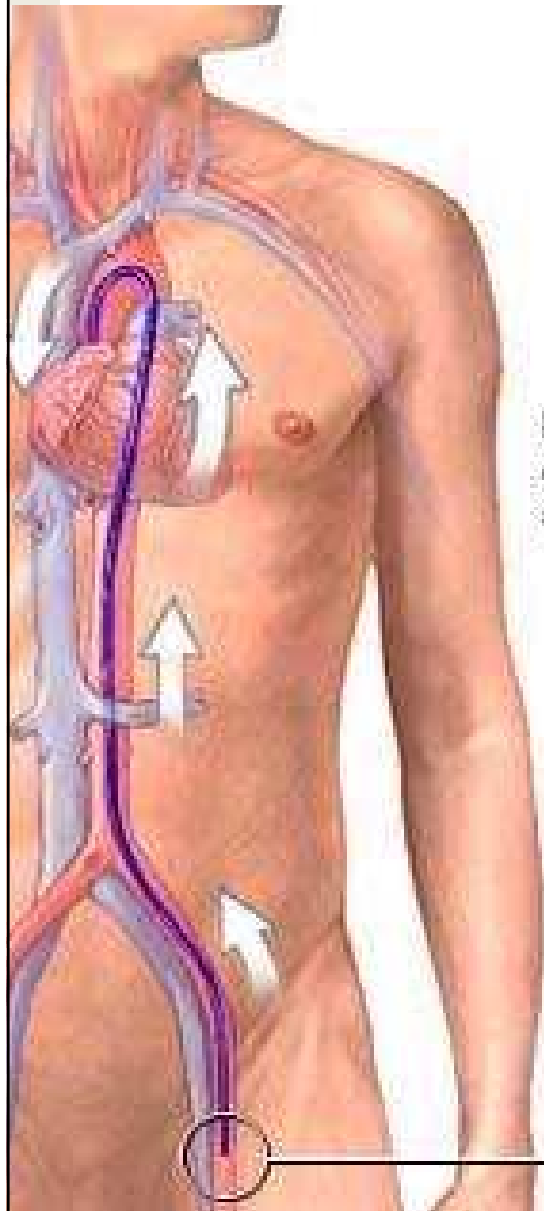
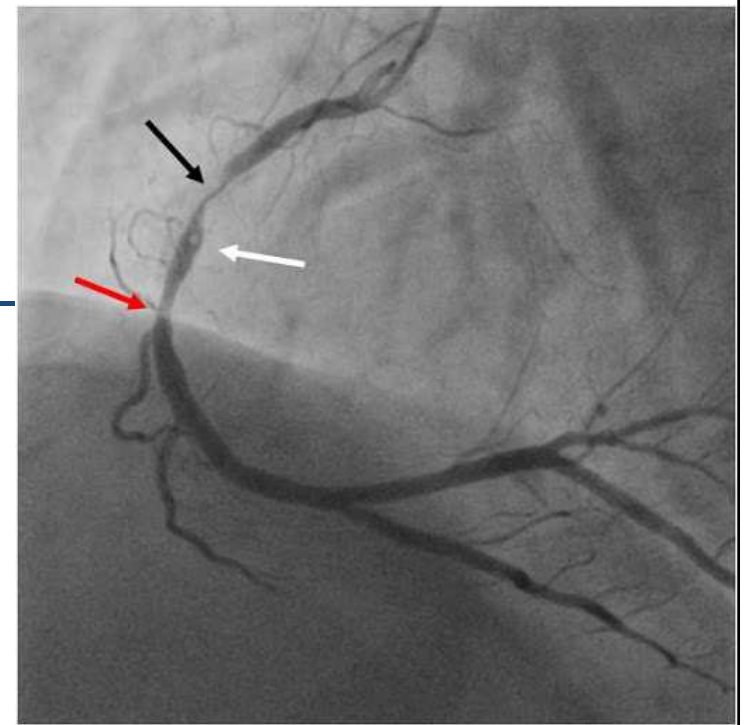
Nemocniční léčba AIM

Perkutánní koronární intervence (PCI)
Akutní aortokoronární bypass

Sekundární prevence

ASA, duální antiagregace
Betablokátory
ACEI
Statiny

SKG



Logistika přednemocniční péče

- diagnózy STEMI v přednemocničním prostředí zkracuje okamžitá aktivace katetrizačního sálu prodlevy a snižuje mortalitu
- **Reperfuční léčba**
- pacientů se STEMI, kteří byli dopraveni do zdravotnického zařízení do 12 hodin od nástupu symptomů a do 120 minut od stanovení diagnózy STEMI, je preferovanou reperfuční strategií primární PCI
- Symptomatictí pacienti i po 12 hodinách

Dlouhodobá léčba po infarktu myokardu s elevacemi úseku ST

- Úprava životosprávy, kouření, hmotnost
- Pohybová aktivita
- Krevní tlak

- **Antitrombotická léčba**
- ASA
- PCI -ASA a inhibitoru P2Y12 (prasugrel, ticagrelor nebo clopidogrel) po dobu až 12 měsíců
- Beta-blokátor
- Hypolipidemická léčba
- Nitráty
- Blokátory kalciových kanálů
- ACEI, betablokátory

Doporučení pro invazivní vyšetření:

- • okamžitá SKG indikována u nemocných s přetrvávající AP provázenou dynamickými změnami ST úseků hemodynamickou nestabilitou, srdečním selháním a život ohrožujícími poruchami srdečního rytmu
- • SKG časná (do 72 hod od vzniku potíží) indikována u nemocných se středním rizikem, které se daří iniciálně stabilizovat farmakoterapií.

Komplikace AIM

- Arytmie
- Selhání LK – Projevem je plicní edém (akutní stav!)
- Kardiogenní šok
- Aneurysma srdeční stěny – S rizikem následné ruptury stěny → tamponáda srdeční → smrt
- Ruptura papilárního svalu mitrální chlopně
- Ruptura komorového sept

SRDEČNÍ SELHÁNÍ - definice

- Stav, při kterém srdce není schopno přečerpávat krev v souladu s potřebami organismu
- K tomuto stavu vede celá řada chorob srdce i některé choroby mimosrdeční

Srdeční selhání - příčiny

- **Příčinou srdečního selhání** může být celá řada chorob:
 - **Ischemická choroba srdeční** (snížená funkce nedostatečně prokrveného srdečního svalu, jizvy)
 - **Hypertenze**
 - **Chlopenní vady**
 - **Kardiomyopatie**
 - **Otravy a nežádoucí účinky léčiv**
 - **Anemie** (srdce musí pumpovat větší objem krve, protože malý počet červených krvinek transportuje málo O₂)

Srdeční selhání - dělení

- **Podle rychlosti nástupu:**
 - Akutní a chronické srdeční selhání

- **Podle postiženého srdečního oddílu**
 - Levostranné a pravostranné srdeční selhání

- **Podle charakteru poruchy funkce**
 - systolické a diastolické srdeční selhání

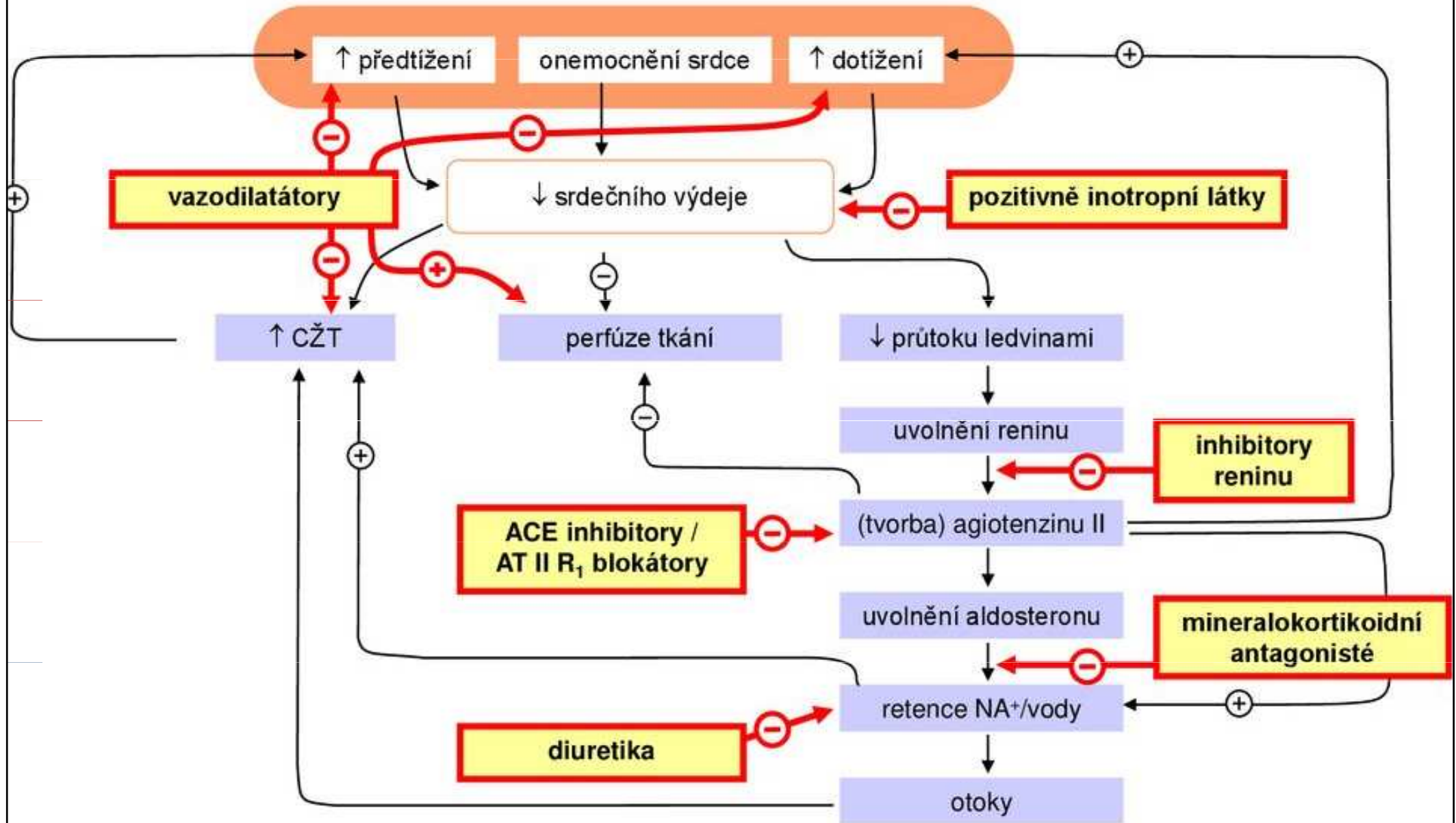
Srdeční selhání - patofyziologie

- Srdeční nedostatečnost se projeví buď zmenšením objemu krve, které srdce zvládne při svém stahu přečerpat (***systolická***) nebo
- se hůře plní vzhledem ke změněným vlastnostem srdeční stěny (***diastolická***)
- **Následkem nedostatečnosti je snížené prokrvení orgánů a městnání krve v žilách před srdcem (*viz příznaky*)**

Srdeční selhání - patofyziologie

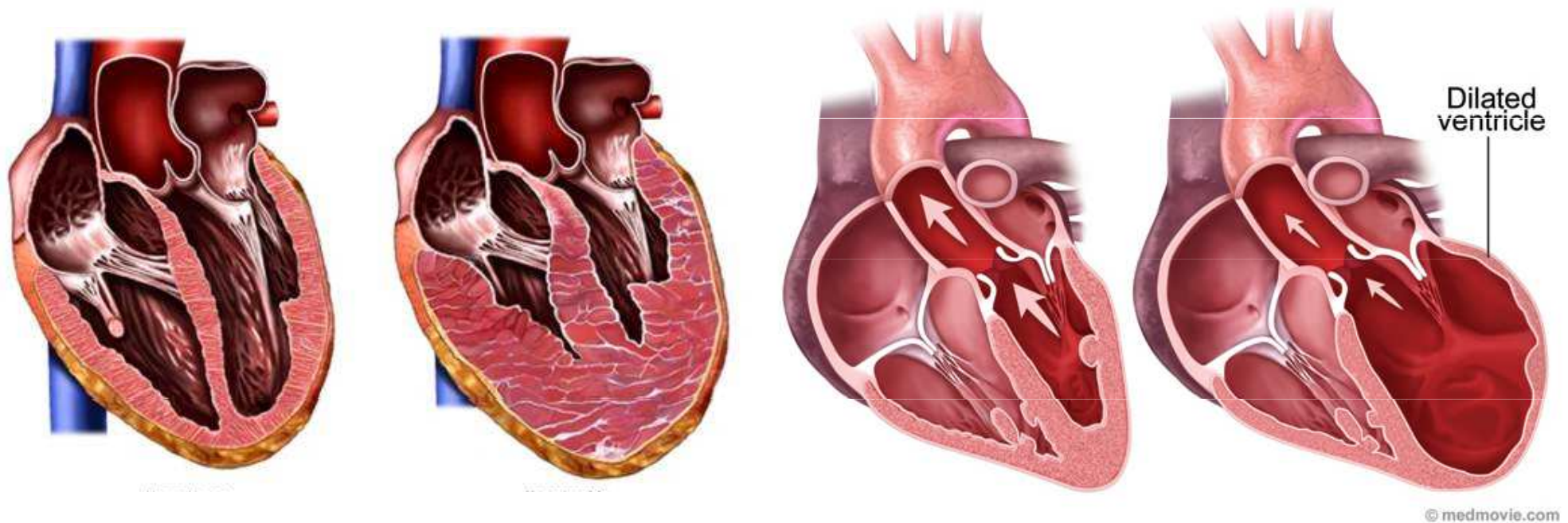
- Pokud selhání vzniká chronicky, srdce se snaží zvýšené zátěži přizpůsobit zvětšením tloušťky své stěny – **hypertrofií**.
- Takováto stěna je ale pak příliš tuhá a nepružná, srdce se dále vyčerpává a nakonec se může roztáhnout – **dilatace** – čímž se jeho funkce dále zhoršuje – bludný kruh.

Patofyziologie srdečního selhání



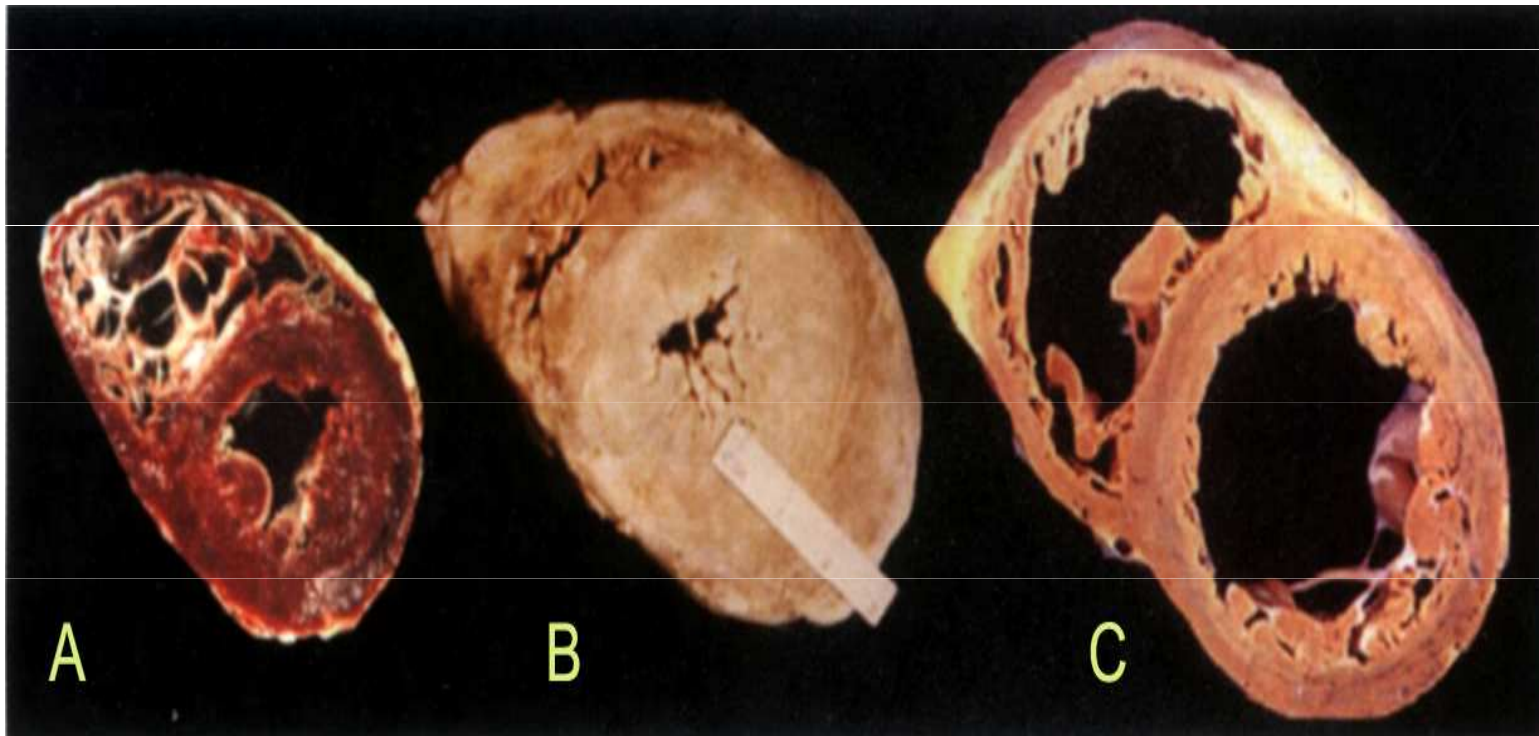
Srdeční selhání - patofyziologie

- Porovnání normálního a hypertrofického srdce (vlevo) a normálního a dilatovaného srdce (vpravo)



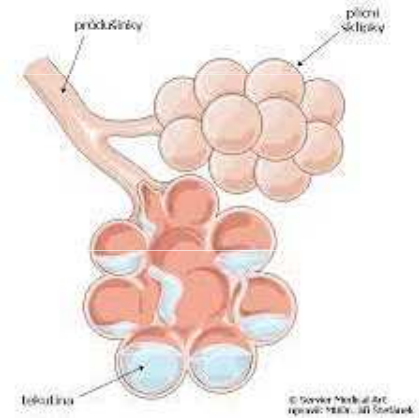
Srdeční selhání - patofyziologie

- Příčné řezy normálním, hypertrofickým a dilatovaným srdcem



Akutní levostranné selhání

Život ohrožující stav, rychlý nástup příznaků



Příčina: AIM, arytmie, hypertenzní krize, regurgitační vady, dekompenzace chronického srdečního selhání

Důsledkem: městnání v plicích, plicní edém, hypoperfúze orgánů, kardiogenní šok

Kompenzace: aktivace sympatiku, tachykardie, periferní vasokonstrikce, zvýšená kontraktilita a krevní tlak

Akutní levostranné selhání

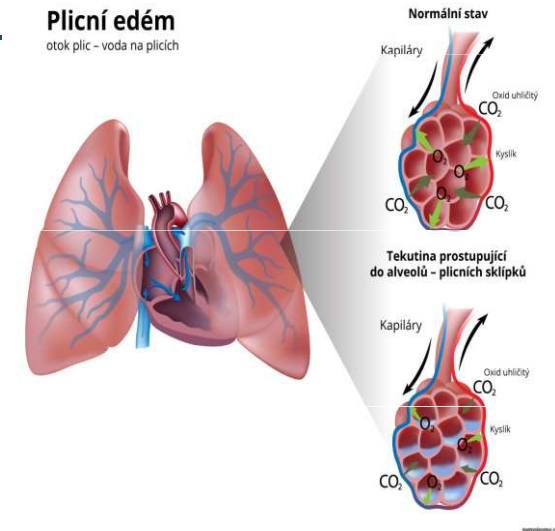
Klinický obraz:

dušnost, snížení tolerance zátěže (NYHA)

Paroxysmální noční dušnost, ortopnoe

Plicní edém → ortopnoicky dušný, tachypnoe, vyděšený, kašle zpěněné sputum, pěna u úst, centrální cyanóza

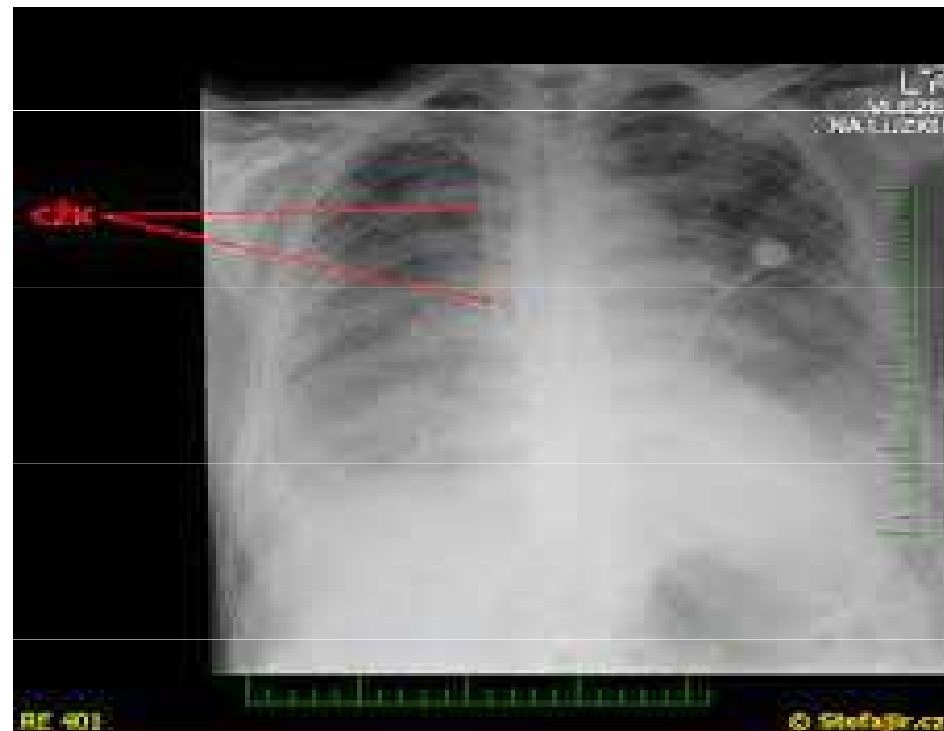
Kardiogenní šok → unavený, bradypsychický, bledý, porucha vědomí, hypotenze, metabolická acidóza, oligurie, multiorgánové selhání



Akutní levostranné selhání

Diagnostika: dušnost, chrůpky na plicích, vitální funkce, cvalový rytmus, pulzus alternans, ekg

Rtg srdce a plic, echo



Akutní levostranné selhání

Domácí léčba:

- poloha v sedě, NTG, nekrvavá venepunkce- podvazy

RZP:

- O₂, Fentanyl(morfin), Furosemid, Nitráty, Digoxin

Nemocnice: pokračujeme viz výše

- Inhibitory fosfodiesterázy (Levosimendan) zlepší kontraktilitu, bez zvýšení nároků na O₂ a energii
- Katecholaminy (TK a kontraktilita)

Přístrojová léčba:

- kontinuální eliminační metody CVVH
- UPV, IABK, ECMO

Chronické srdeční levostranné selhání

Příčina:

- systolická nebo diastolická dysfunkce levé komory
- ICHS, revmatické choroba, ao+mi vada, kardiomyopatie, metabolické poruchy, tachykardie, neléčená hypertenze.

Klinický obraz:

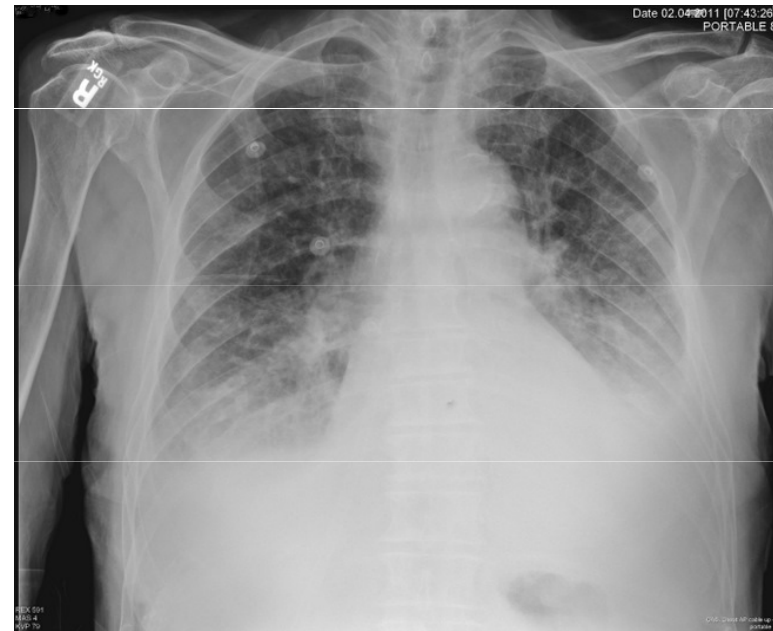
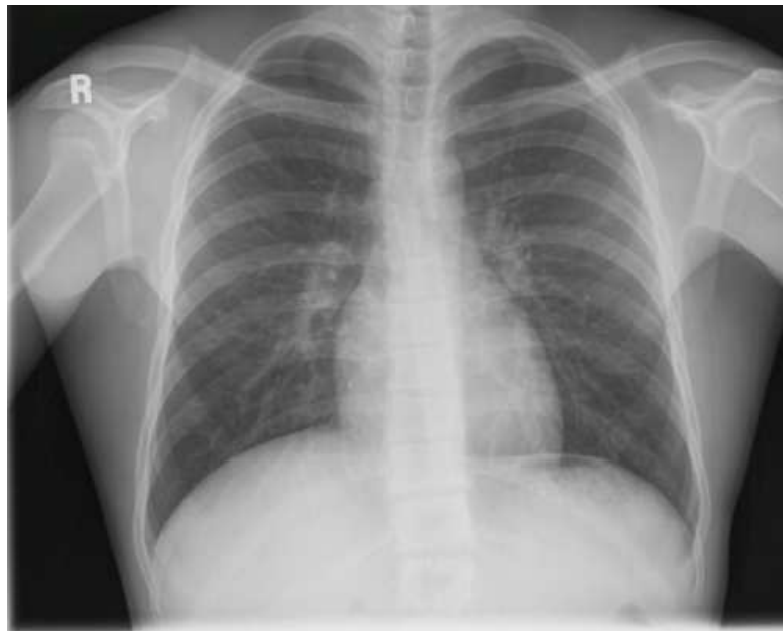
- narůstající únava a nevykonnost, kachexie
- Oligurie a nykturie, změny chování
- Námahová dušnost, noční dušnost
- Zhoršení f-ce ledvin otoky

Srdeční selhání - příznaky

- Při sníženém srdečním výdeji nejsou dostatečně prokrveny orgány ve zbytku těla
 - Únava a úbytek svalové hmoty
 - Poškození funkce **ledvin**, které dále zhoršuje otoky
 - Zažívací potíže
- Poškozený srdeční sval je více náchylný k rozvoji **arytmií**

Srdeční selhání - diagnostika

- Zejména na základě klinických příznaků
- Echokardiografie
- RTG vyšetření srdce a plic
- Biochemické markery NT-proBNP, BNP



Léčba

Nefarmakologická opatření:

Sledování hmotnosti, omezit příjem Na, alkoholu, redukce hmotnosti, nekouřit, vakcinace –chřipka, pneumokok

Farmakologická léčba:

Diuretika, Digoxin

ACEI(Enalapril, Tritace, Gopten,..)

Blokátory AT1-sartany (Lozap, Valsalcor..)

ARNI (Entresto)

Betablokátory

Blokátory receptorů pro aldosteron

Glifloziny (Forxiga..)

Stimulátor solubilní guanylátcyklázy(Verquovo)

Léčba

Invazivní léčba

Revaskularizace myokardu

Transplantace srdce

Přístrojová léčba

Resynchronizační léčba (biventrikulární stimulace)

ICD

Mechanické srdeční podpory