

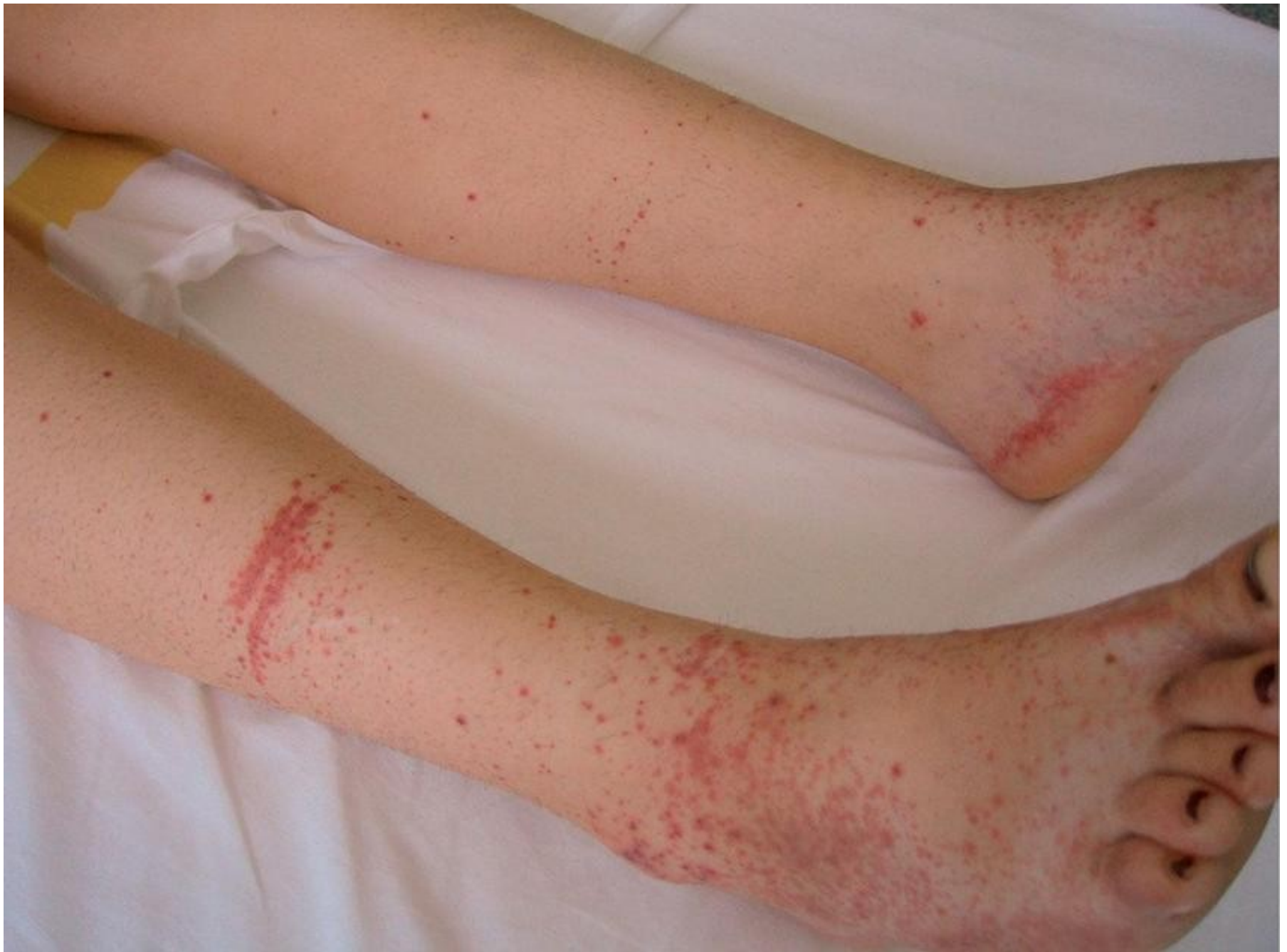Endokarditida, myokarditida, perikarditida

MUDr. Ingrid Rýznarová

SUO 11/2024

Infekční endokarditida

- Mikrobiální **zánět** endokardu
- Závažné onemocnění
- **Postižení chlopní** zj. s vadou, kalcifikacemi, náhrady , elektrody stimulátoru
- Typické **vegetace**- tvořeny destičkami, fibrinem, mikroby, leukocyty
- Vegetace mobilní, pohyb s krevním proudem, odrolují se a **embolizují** (CNS, periferie, splanch. tepny)
- Perforace chlopně, absces u chlopně
- CIK → komplikace artritida, glomerulonefritida, Oslerovy uzlíky



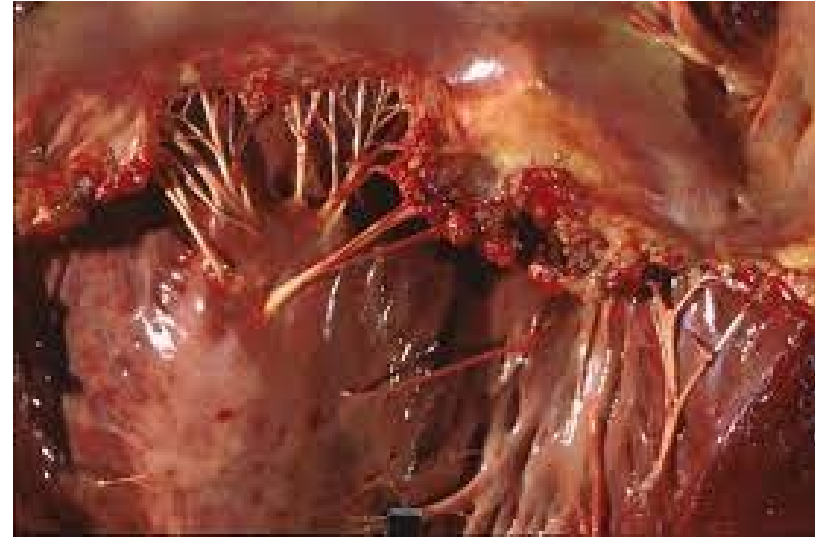Infekční endokarditida

Dělení:

IE na nativních chlopních

IE u intravenozních narkomanů

IE u chlopenních vad



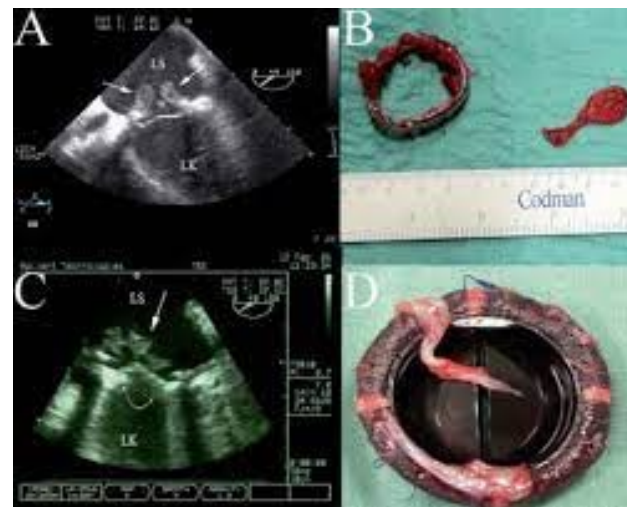Původci:

Bakterie, kvasinky, ricketzie, chlamydie

Streptokoky, Enterokoky, Stafylokoky, Hemofylus...

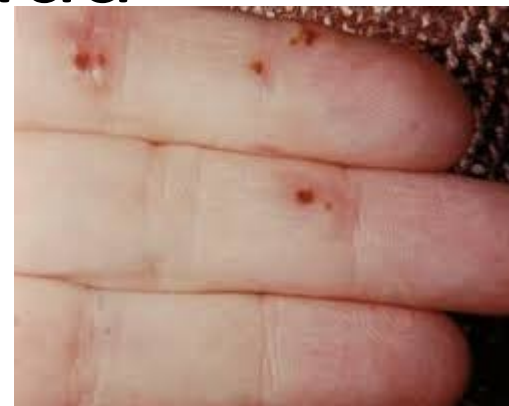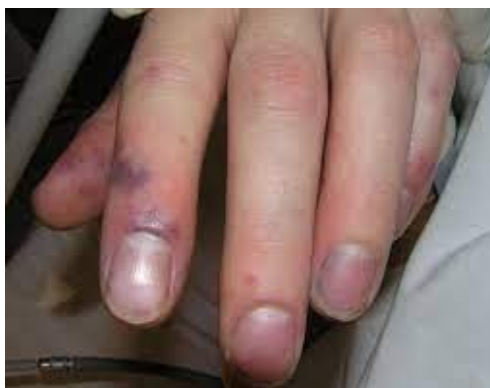Infekční endokarditida

- **Klinický obraz:**
- Subfebrilie→ sepse
- Třískovité embolizace pod nehty, konjunktivální petechie
- Celkové chřadnutí pacienta, subfebrilie, bolesti kloubů a svalů
- Komplikace→ bouřlivý obraz
- Významná regurgitační chlopenní vada při perforaci cípů, přetržení šlašinky



Infekční endokarditida

- Myslet na diagnózu



- Srdeční šelest nově vzniklý
- Petechie –sliznice, spojivky, plosky nohou, dlaně, sítnice
- Třískovité hemorhagie pod nehty
- Oslerovy uzly-malé měkké uzlíky na bříškách prstů, předloktí, plosky
- Proteinurie, hematurie, renální insuficience
- Neurologické komplikace v důsledku embolizace, absces

Infekční endokarditida

Diagnóza :

- Anamnéza, klinický nález
- Identifikace infekčního agens-hemokultura
- Echokardiografie ,TTE a TEE

Léčba:

- Cílená antibiotická léčba (4-6 týdnů)
- Léčebná schémata dle citlivosti
- Chirurgické postupy u komplikací-náhrada chlopně

Prevence

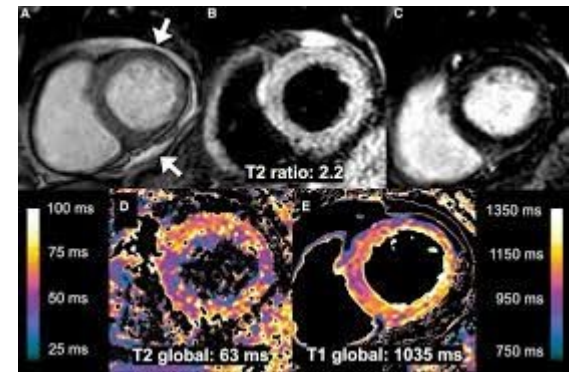
- Péče o sliznice dutiny ústní
- Preventivní podávání antibiotik u invazivních výkonů

Myokaditidy

- Zánětlivé onemocnění myokardu
- Většinou při generalizovaném infektu, viry
- Možný přestup na perikard->perimyokarditis

Patogeny:

- Viry: Coxackie supina B, Influenza, EBV, CMV, HIV, Covid-19
- Bakterie: Difteria, Borrelia burdoferi
- Protozoa :Trypanozoma cruzii- Chagasova
- Komplikace bakteriální, mykotické sepse, u revmatické horečky



Myokaditidy

Klinický obraz:

- Obraz virózy:
- myalgie, únava, slabost, arthralgie, subfebrilie
- Obraz srdečního selhání, poruchy srdečního převodu na ekg
- Bolest na hrudi- bodavý charakter

Ekg-tachykardie, poruchy vedení AV uzlem, depolarizační změny → inverze vlny T, sedlovité elevace ST

Echo- dilatace srdečních oddílů, porucha kinetiky

Biochemie- elevace CK, Troponinu

MR- na myokardu obraz zánětu-edém, fibrozní tkáň,

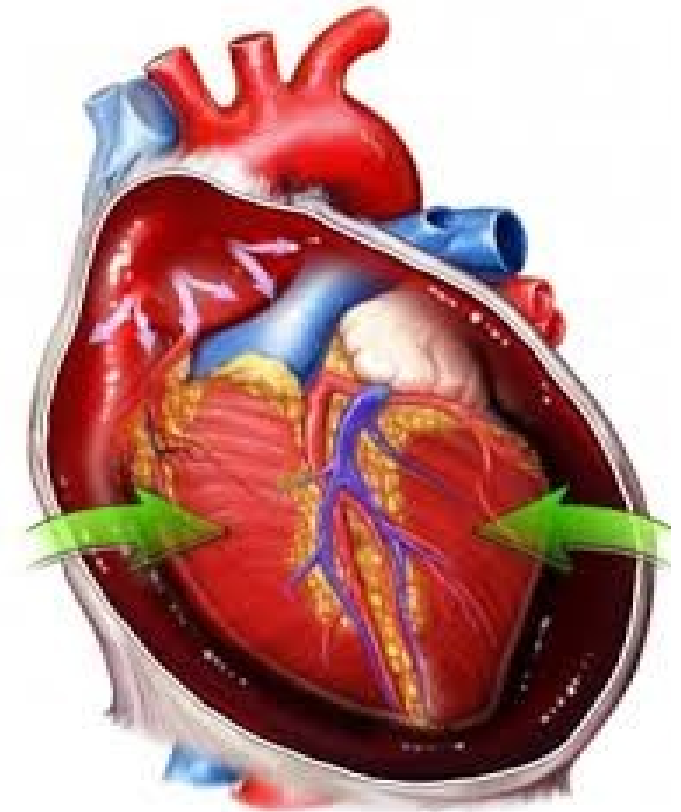
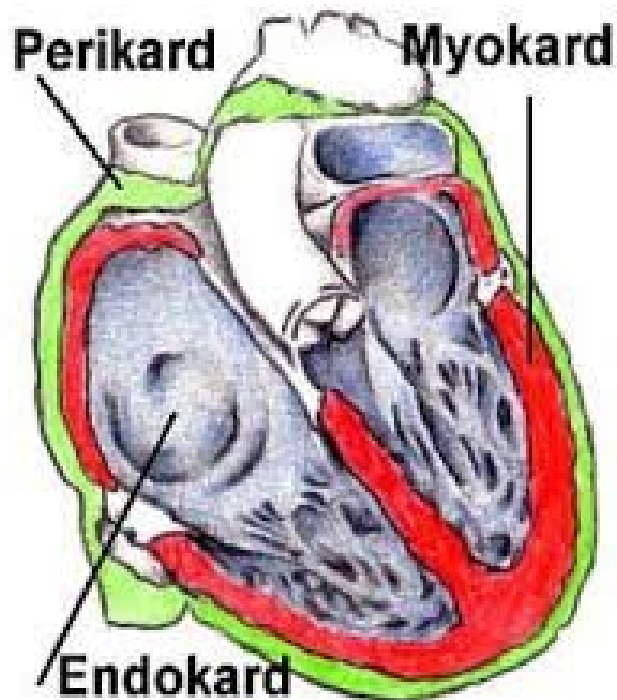
Myokaditidy

Terapie

- Klidový režim
- Antivirotika
- Podpůrná léčba-srdeční selhání, ACEI
- ECMO
- Transplantace

Perikarditida

- Perikard: 2 listy-> parietální a viscerální
- Fyziologicky mezi listy malé množství tekutiny 10-15ml



Akutní perikarditida

Suchá perikarditida (sicca)

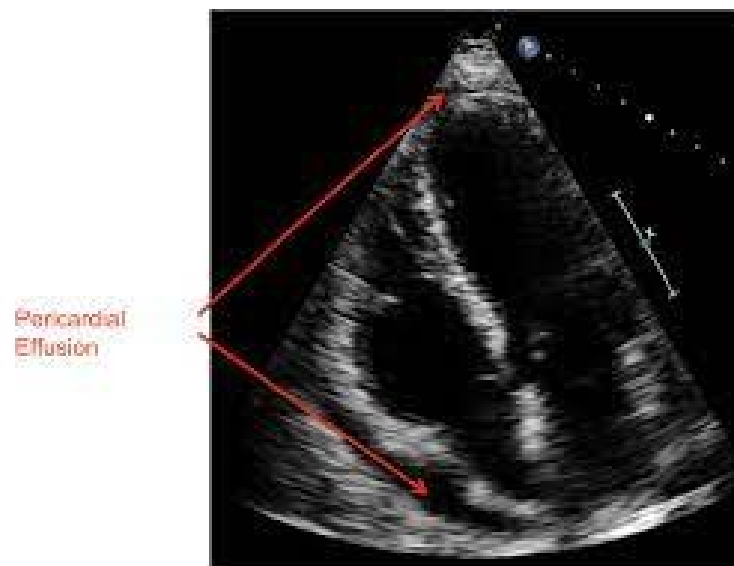
Vlhká perikarditida (exudativa)

Etiologie : infekční a neinfekční

Klinický obraz:

Sicca- bolest v prekordiu, ostrá, vyzařuje do ramen

Dušnost, slabost, synkopy



- **Viry:** coxsackie A nebo B, echoviry, virus spalniček, RSV, virus chřipky, SARS-CoV-2, virus hepatitidy A/B/C, HIV, cytomegalovirus
- **Bakterie:** stafylokoky, streptokoky, pneumokoky, gram-negativní bakterie (hematogenním rozsevem, per continuitatem z plic, při endokarditidě;
- **Mycobacterium tuberculosis:** riziko konstriktivní perikarditidy;
- **Parazité a mykotická agens:** Histoplasma, Candida, Toxoplasma, Entamoeba
- **Akutní infarkt myokardu:** pericarditis epistenocardiaca (fibrinózní exudát nad ložiskem infarktu, Dresslerova syndromu (vzácné, taktéž nad ložiskem infarktu, pravděpodobně v důsledku autoimunitní reakce proti myokardiálním antigenům);
- **Urémie**
- **Nádorová onemocnění:** metastatického rozsevu karcinomů plic, prsu, leukémie, lymfomů a melanomu;
- **Autoimunitní onemocnění:** revmatoidní artritida, SLE, sklerodermie, sarkoidóza, nespecifické střevní záněty, vaskulitidy
- **Léková:** hydralazin, procainamid, isoniasid, difenylhydantion, **antracyklinová chemoterapeutika**, vzácně vakcinace, **radioterapie**
- **Posttraumatická:** trauma hrudníku;
- **Pooperační:** postperikardiotomický syndrom

Akutní perikarditida

Klinický obraz:

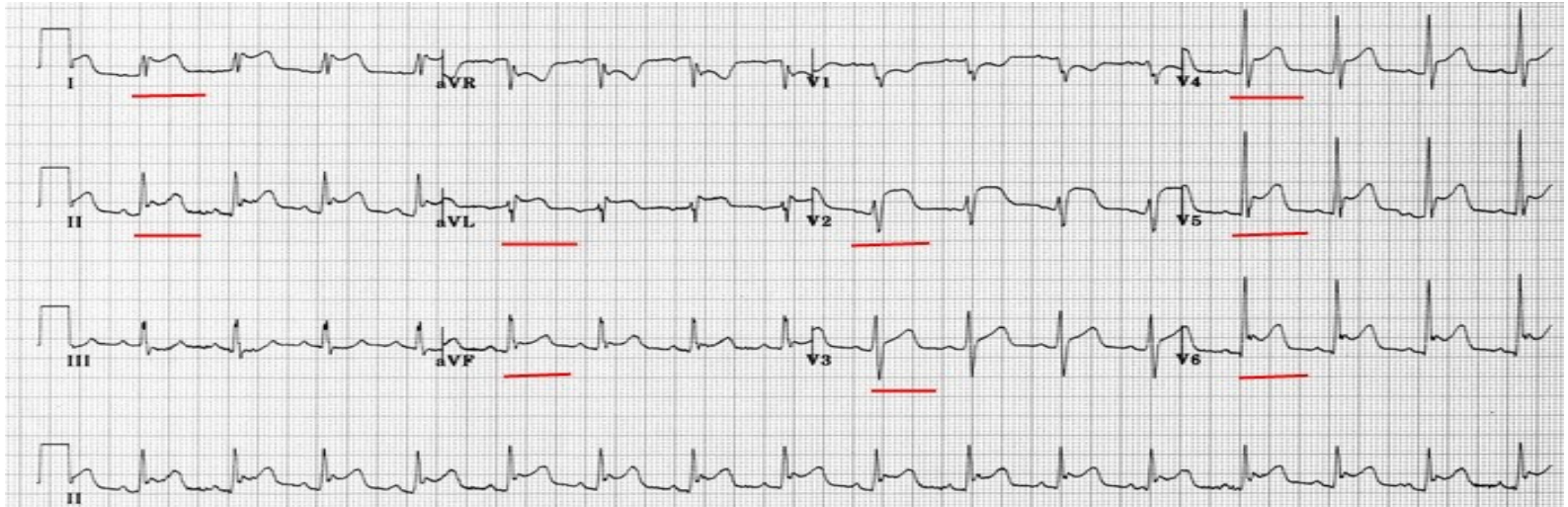
- Sicca- bolest v prekordiu, ostrá, vyzařuje do ramen
- Dušnost, slabost, synkopy

Fyzikální nález:

Perikardiální třecí šelest (p.sicca)

Oslabené ozvy (p. exudativa)

Ekg:



Akutní perikarditida

- Rtg hrudníku – perikard výpotek, riziko tamponády
- CT hrudníku
- Echo

Terapie

Klidový režim

Sicca- nesteroidní antirevmatika

Dále dle vyvolávající příčiny

