

TEN



Kapitoly z vnitřního lékařství
zimní semestr SUO 2024

Trombembolická nemoc

- Trombembolická nemoc (TEN)
- je souhrnné označení pro stavy, při kterých se v žilách tvoří krevní sraženina a ucpává je (**žilní trombóza** a **tromboflebitida**), ev. se tato sraženina uvolní a je krevním oběhem unášena přes srdce do plic, kde ucpe plicní tepny (**plicní embolie**)

Trombembolická nemoc

- Za normálních okolností se krev uvnitř cév nesráží, zejména díky jejich hydrofobní výstelce – **endotelu**
- K tvorbě sraženiny uvnitř cév (**trombus**), dochází na základě několika rizikových faktorů (**Virchowova trias**):
 - Zpomalení průtoku krve - imobilizace
 - Pooperační stavy, sádrová fixace
 - Dlouhé cestování autobusem, letadlem
 - Poškození cévní stěny
 - Kanylace cévy
 - Hyperkoagulační stav

Hyperkoagulační stav

- Stav, při kterém má krev větší tendenci se srážet – koagulovat
 - Vrozené poruchy krevního srážení – **trombofilie**, např. Leidenská mutace
 - Nádorová onemocnění
 - Dehydratace
 - Kouření
 - Těhotenství
 - Hormonální antikoncepce
 - Riziková u pacientek, jejichž přírodní příbuzní prodělali TEN
 - Nutno dávat pozor v rizikových situacích (cestování, úrazy)

Antikoagulační léčba

- Léky snižující krevní srážlivost – rozpouštějí tromby a emboly, zamezují jejich další tvorbě
 - Heparin a nízkomolekulární heparin
 - Warfarin
 - Nová antikoagulancia
- Při antikoagulační léčbě je vyšší riziko krvácení

Povrchová tromboflebitida

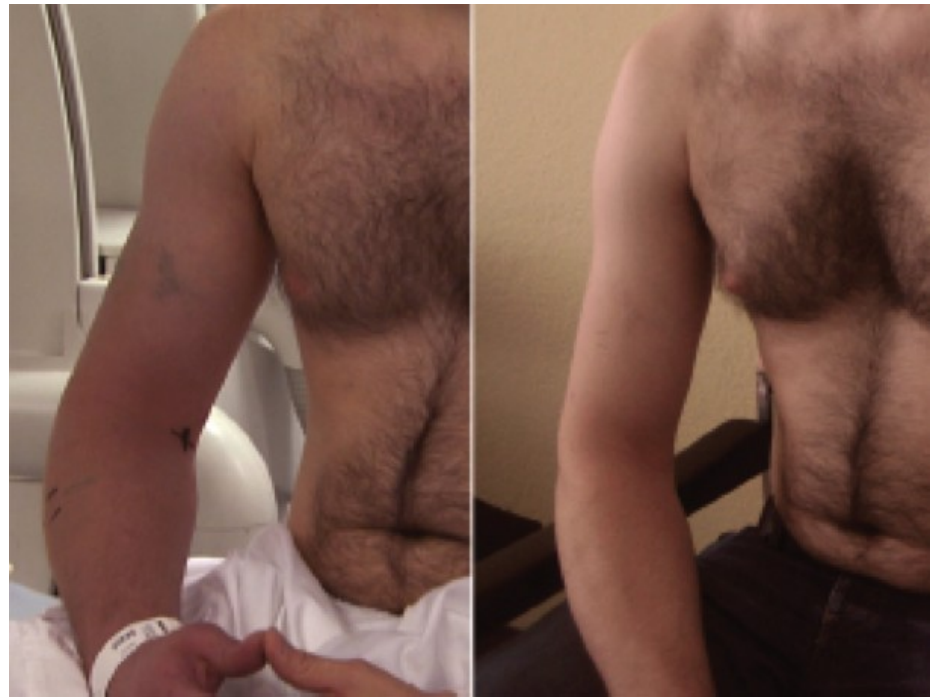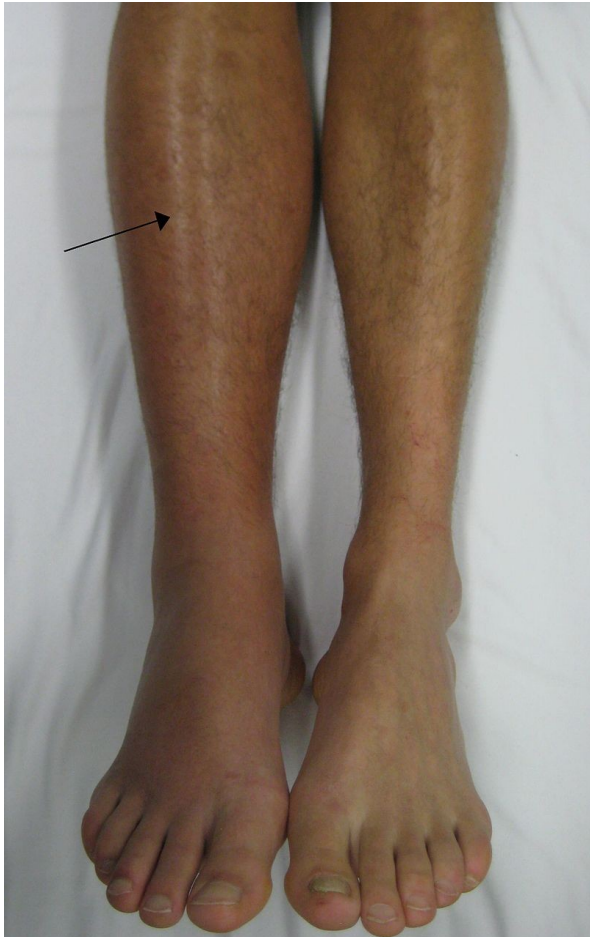- ❑ Tvorba trombu v povrchové žíle, nejčastěji na končetině, spojená se zánětem okolních tkání
- ❑ Vznikají často v křečových žilách, dalším vyvolávajícím momentem může být kanylace, ev. úraz a imobilizace
- ❑ Projeví se bolestivým pruhovitým zarudnutím a zduřením v průběhu žíly
- ❑ Léčí se studenými obklady a léky proti bolesti, ev. krátkou antikoagulační léčbou

Hluboká žilní trombóza

- ❑ Tvorba trombu ve větší, hluboké žíle – nejčastěji na dolních končetinách
- ❑ Projeví se bolestivým otokem a zarudnutím postižené končetiny
- ❑ Vysoké riziko plicní embolizace
- ❑ I po přeléčení někdy trvá bolestivost a otoky

- ❑ Diagnóza – ultrazvukové vyšetření žil
- ❑ Léčí se bandážemi nebo kompresními punčochami, nejméně tříměsíční antikoagulační léčba

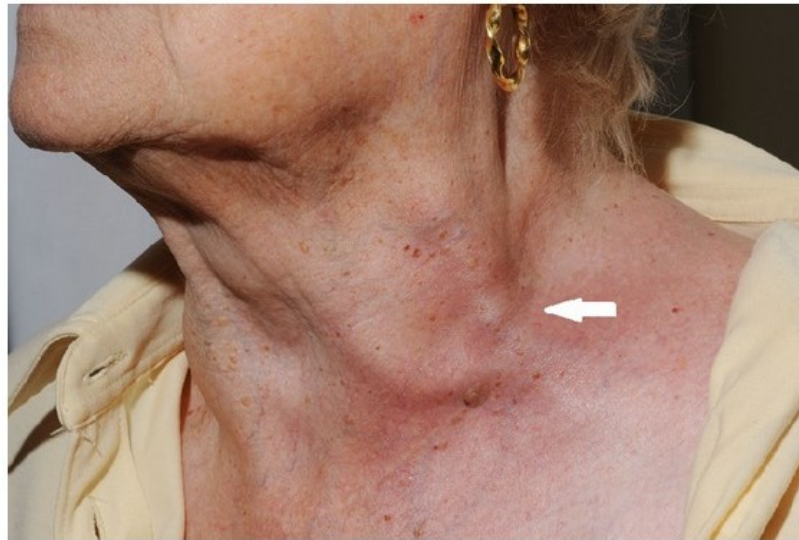Hluboká žilní trombóza



- 1- By James Heilman, MD - Own work, CC BY-SA 3.0, <https://commons.wikimedia.org/w/index.php?curid=9444797>
- 2- <http://ksi.uconn.edu/wp-content/uploads/sites/1222/2015/03/DVT.png>

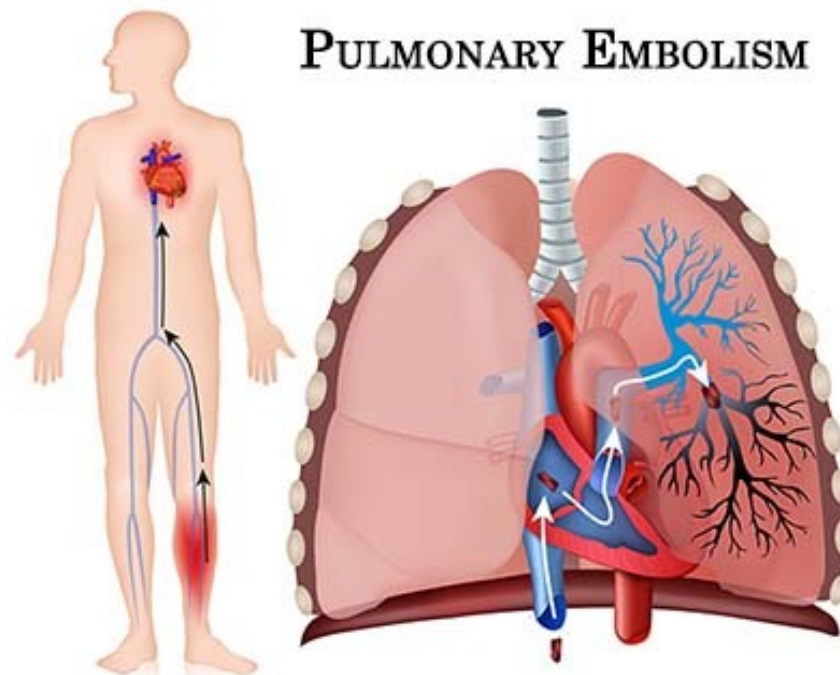
Hluboká žilní trombóza

- Trombóza může vzácněji vzniknout i v jiných žilách v těle – na krku, v pánevních žilách apod., většinou při nádorovém onemocnění nebo po lékařském výkonu



Plicní embolie

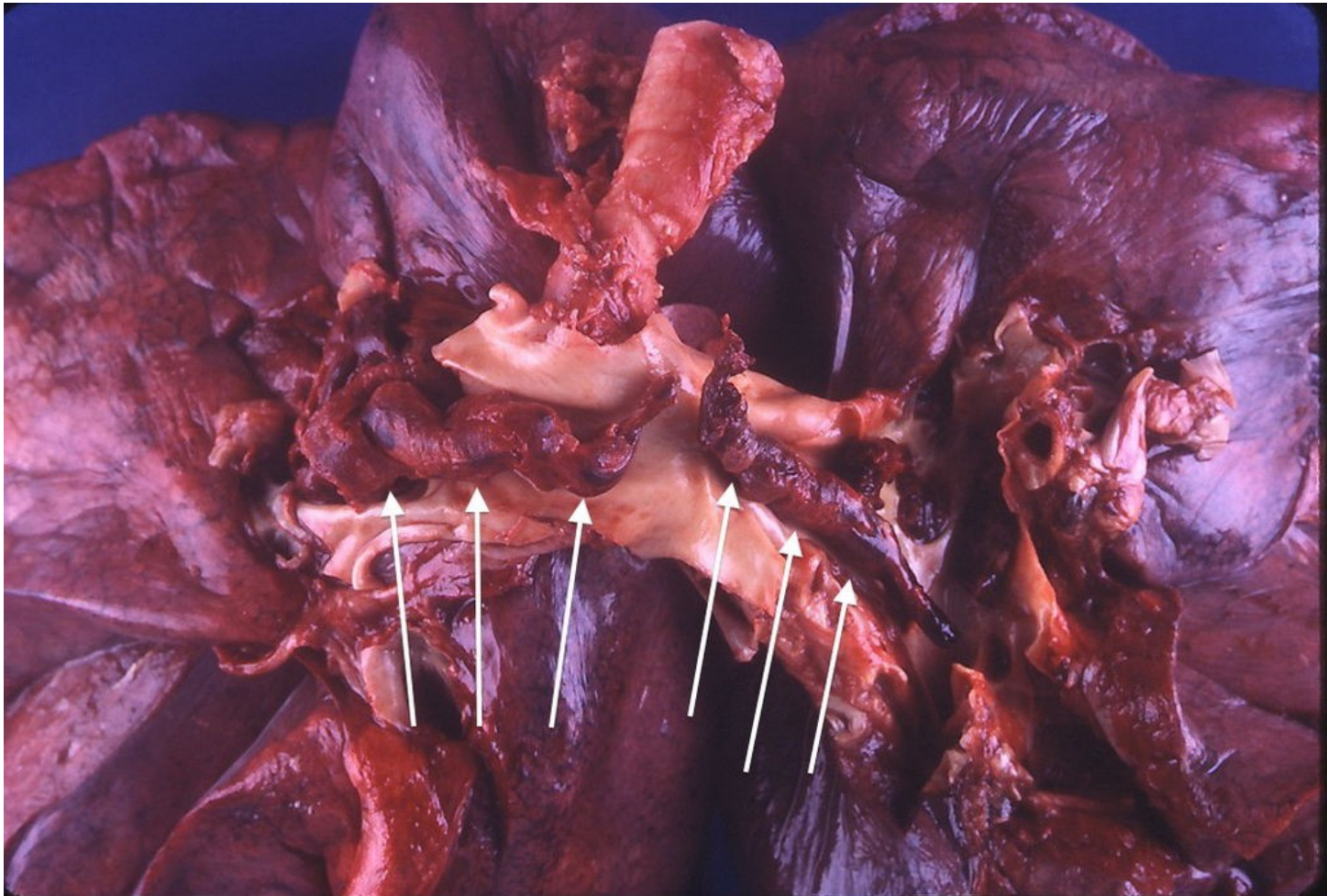
- Trombus vzniklý v některé z hlubokých žil se uvolní, krevním oběhem je unášen přes srdce do plic, kde ucpe některou z plicních tepen



Plicní embolie

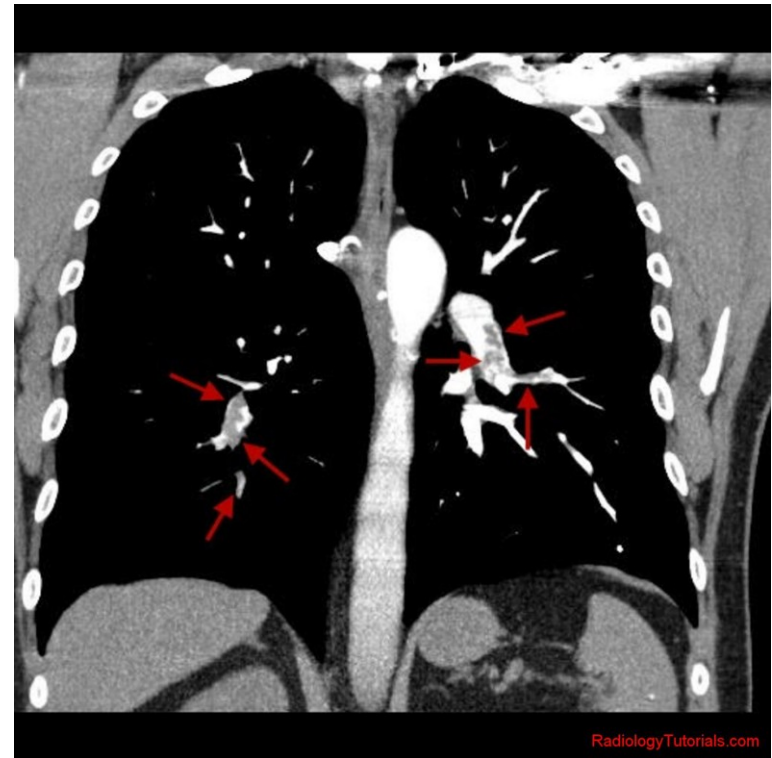
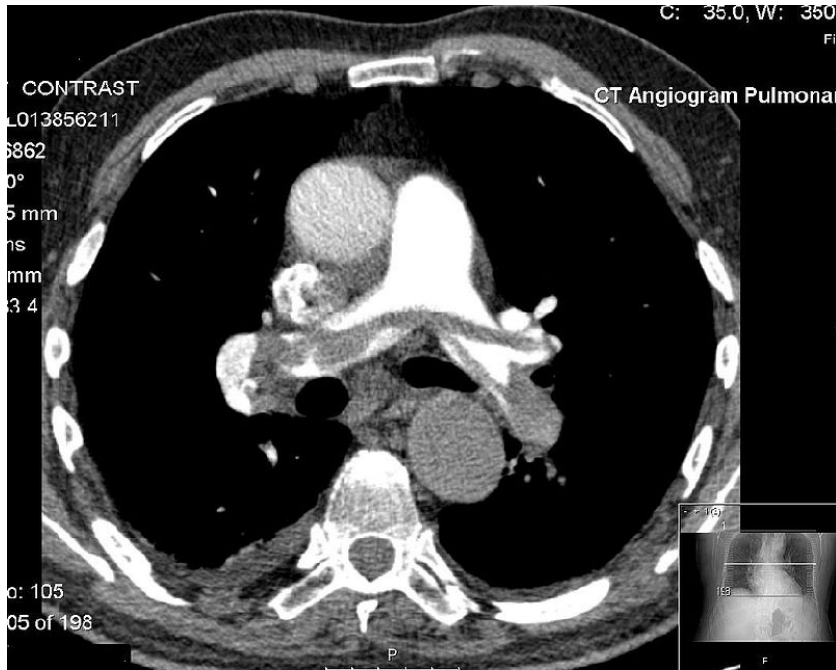
- ❑ Plicní tkáň za uzávěrem nemůže okysličovat krev - rozvoj **dušnosti**
- ❑ Sama je hůře zásobena kyslíkem a živinami – dráždění okolí - **bolesti na hrudi**, suchý **kašel**, **vykašlávání krve**, někdy až rozvoj plicního infarktu
- ❑ Při ucpání velkých větví plicních tepen (masivní embolie) je výrazně přetíženo srdce, které akutně selhává – **ztráta vědomí**, **tachykardie**, silná dušnost
- ❑ Život ohrožující stav, bývá příčinou náhlých úmrtí
- ❑ Léčba – trombolýza u masivních embolií, antikoagulační léčba

Plicní embolie



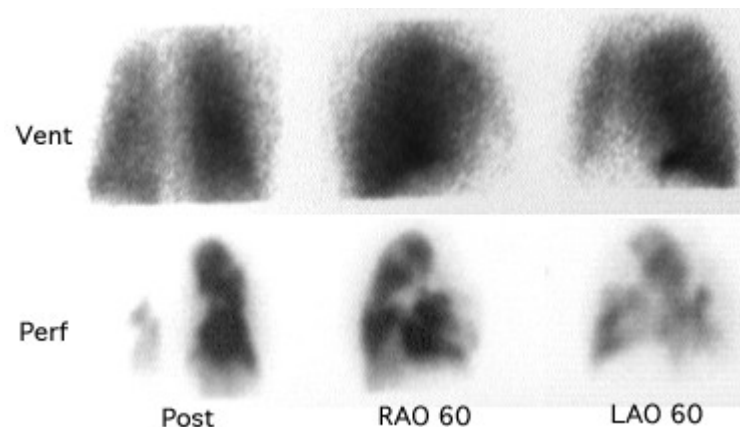
Plicní embolie - diagnostika

□ CT angiografie plicních tepen



Plicní embolie - diagnostika

- **Ventilačně perfuzní scintigrafie plic**
 - **Pacient vdechne radioaktivně značený plyn a je mu aplikována značená látka do krve. Pokud jsou na plicích místa, kam se dostane plyn, ale ne krev, je podezření na plicní embolii**



Stratifikace embolie

□ **Markery rizika**

- Klinické-šok, hypotenze
- Dysfunkce PK-echokardio, NTproBNP
- Poškození myokardu –Troponin

□ **Strategie léčby**

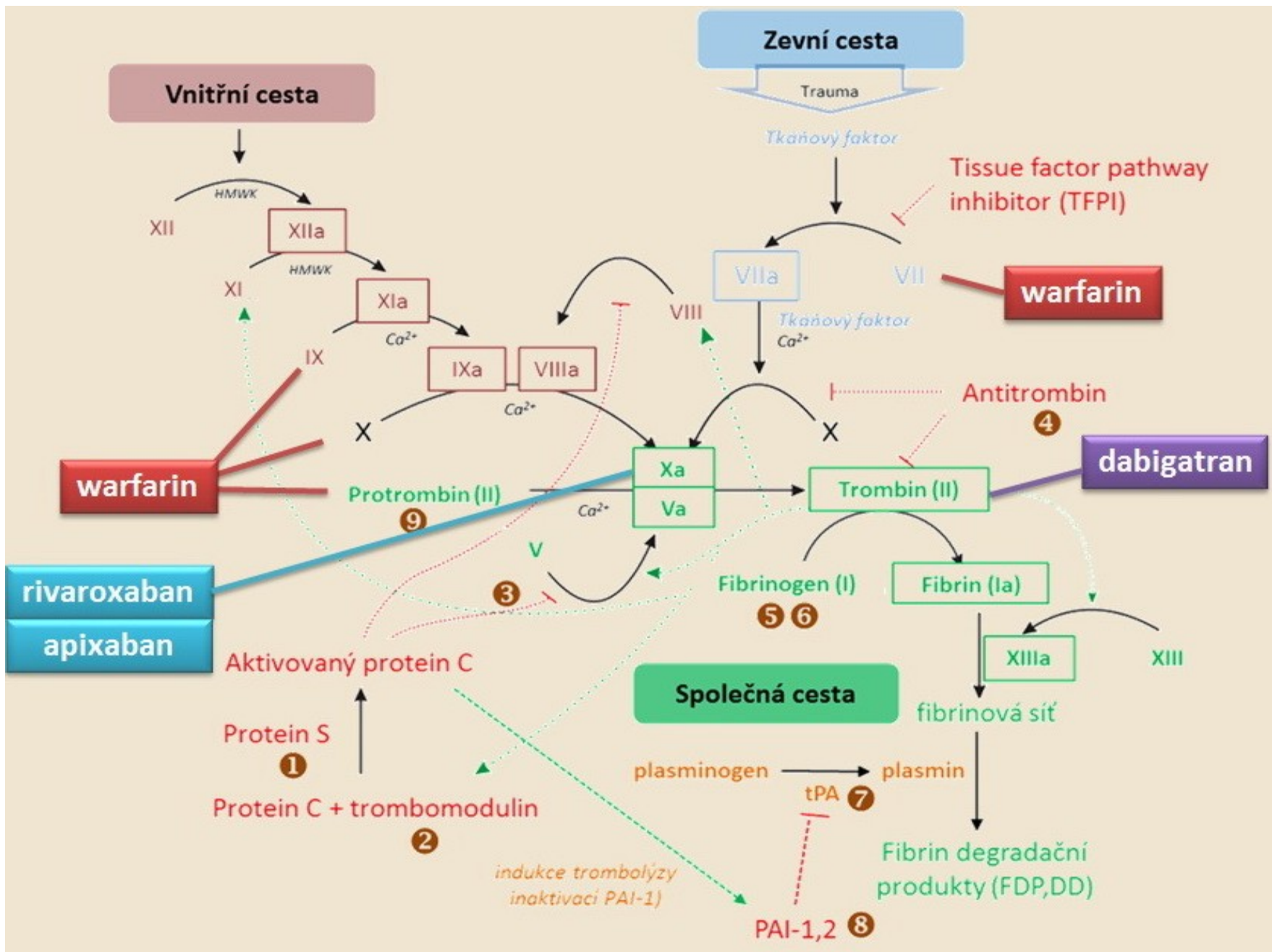
- Antikoagulační **X** Trombolytická **X**
Embolectomie

Terapie

- **Trombolytická terapie**
- Rozsáhlé iliofemorální, subklaviální žíly
- Rt-PA – tkáňový aktivátor plasminu-Altepláza
- Současně Heparin

Terapie

- LWMH
- Nefrakcionovaný heparin
- Warfarin
- NOAC (DOAC)



Antikoagulancie

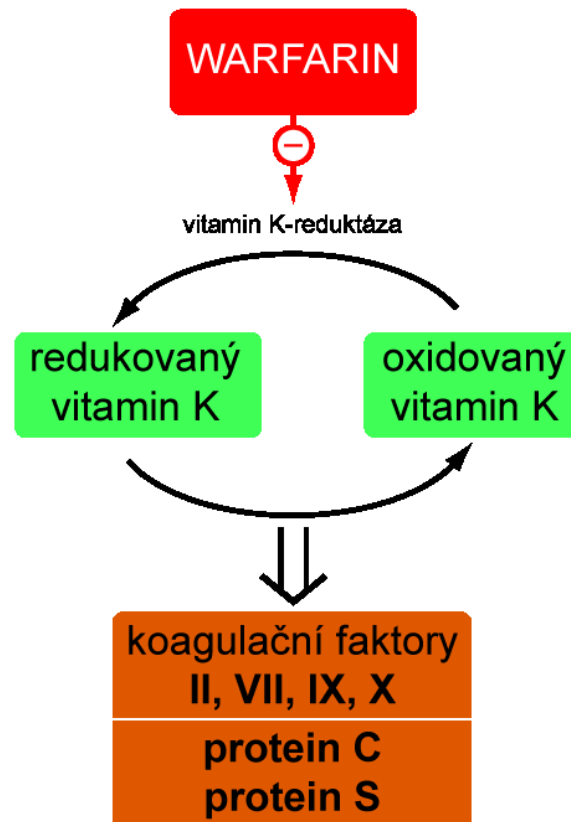
□ Warfarin

□ **NOAC**

□ Dabigatran

□ Xarelto

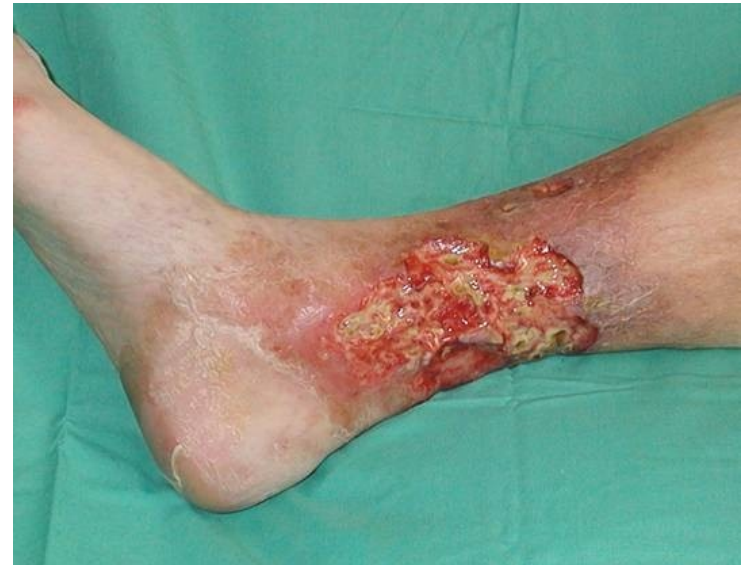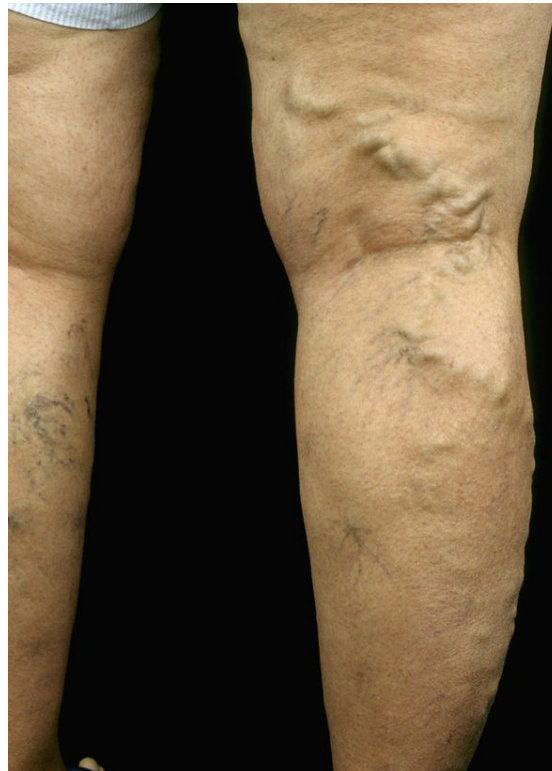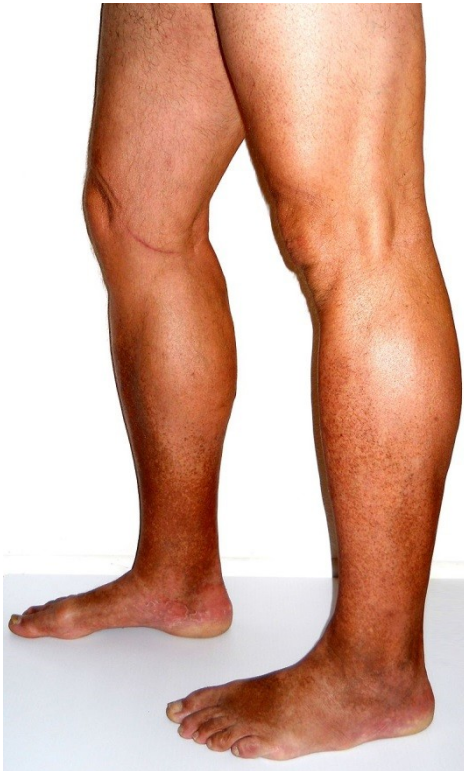□ Eliquis



Žilní insuficience

- Porucha odtoku krve žilami z dolních končetin
 - Dědičné vlivy
 - Sedavé zaměstnání, dlouhé stání, nedostatek pohybu
 - Obezita
 - Stav po trombóze
- Porucha funkce žilních chlopní
- Kůže je zbarvená dohněda, končetiny otékají, bolí, tvoří se křečové žíly (**varixy**), u pokročilých forem **bércové vředy**
- Léčba – kompresní punčochy, operace varixů, režimová opatření, léky zvyšující napětí cévní stěny

Žilní insuficience



- 1- By James Heilman, MD - Own work, CC BY-SA 4.0, <https://commons.wikimedia.org/w/index.php?curid=40522198>
- 2- <http://cdn.images.express.co.uk/img/dynamic/11/590x/secondary/Varicose-veins-392420.jpg>
- 3- http://67.media.tumblr.com/tumblr_lhxz3lJdWr1qd0g3po1_540.jpg

Ischemická choroba končetin

- Porucha zásobení nejčastěji dolních končetin okysličenou krví v důsledku sníženého průtoku tepnami
- Příčiny:
 - Ateroskleróza
 - Embolizace
- Příznaky:
 - **Klaudikace** – bolesti dolní končetiny při námaze, později i v klidu
 - Končetina je chladná, bledá
 - Tvorba vředů, suchá gangréna

Ischemická choroba končetin

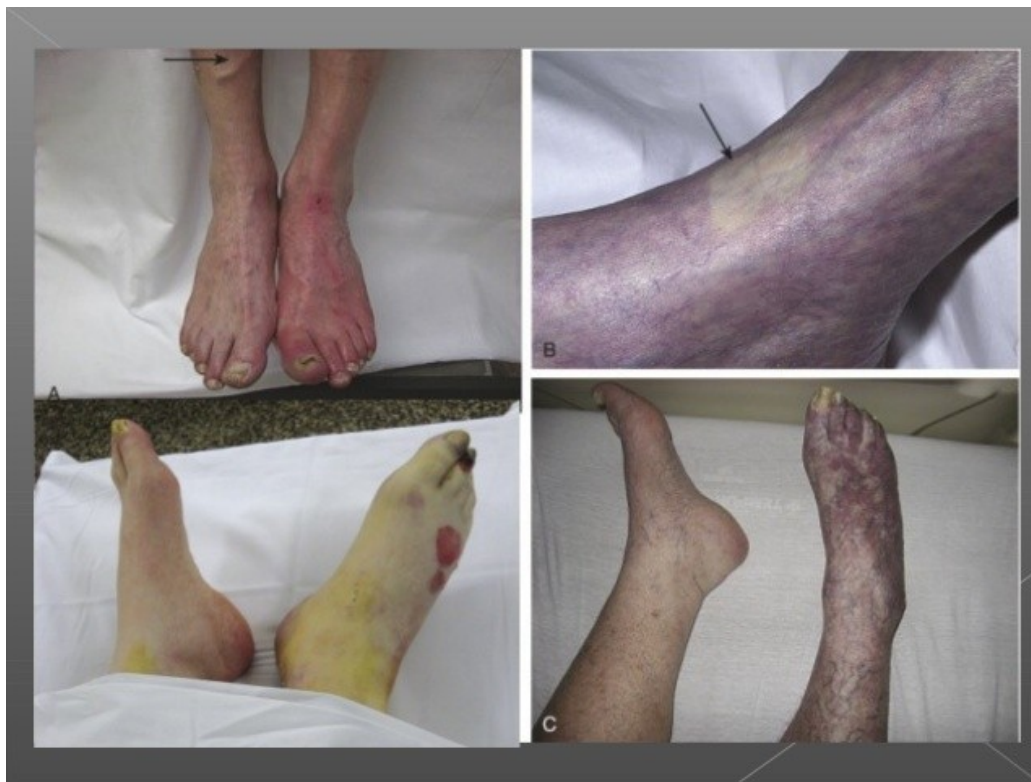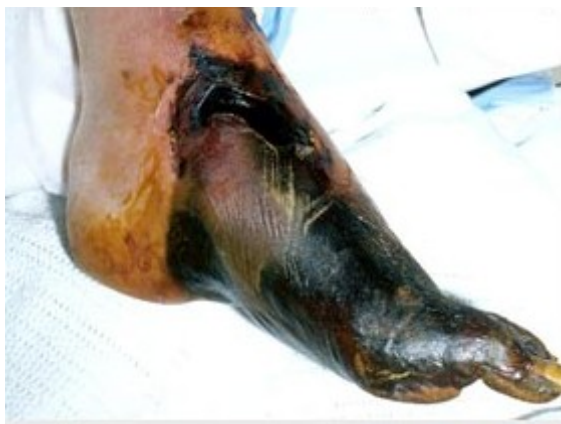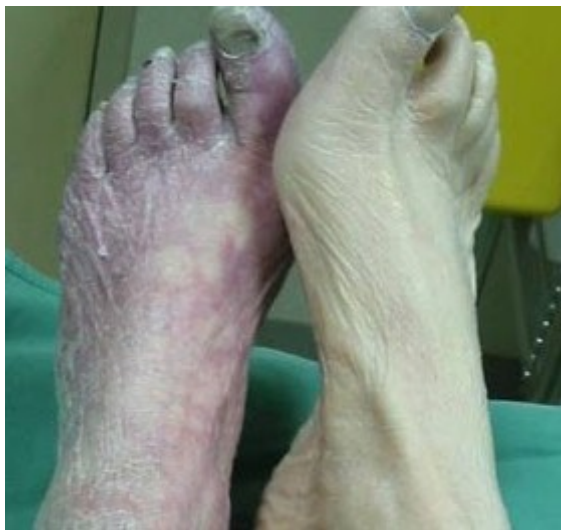□ Léčba

- Snížení krevního tlaku, léčba cukrovky a vysokého cholesterolu
- Operační řešení – bypass, cévní protézy, amputace
- Miniinvazivní techniky - stenty

□ Kritická končetinová ischemie

- Pokročilé stadium ischemické choroby
- Vzniká postupnou progresí aterosklerózy, popř. akutně při embolizaci
- Klidová silná bolest, brnění a porucha hybnosti
- Bledá, chladná končetina, později fialové zbarvení
- Nehmotná pulzace

Ischemická choroba končetin



1- http://1.bp.blogspot.com/-xN_wXdfU8Us/Vb9EV66X92I/AAAAAAAABck/v2n2_B9rpBw/w1200-h630-p-nu/Acute%2Blimb%2Bischemia%2B-%2Blegs%2Bpale.jpg

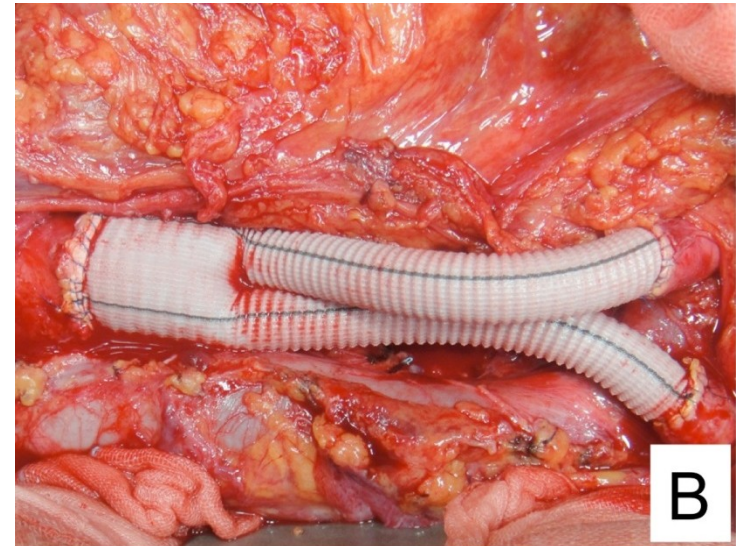
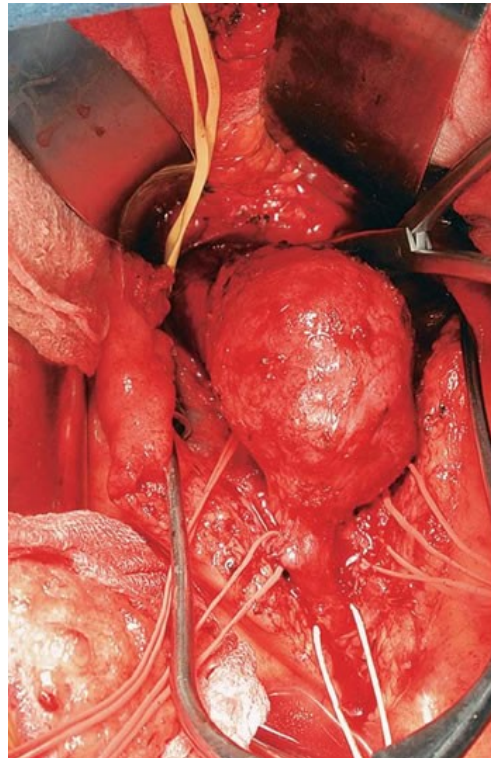
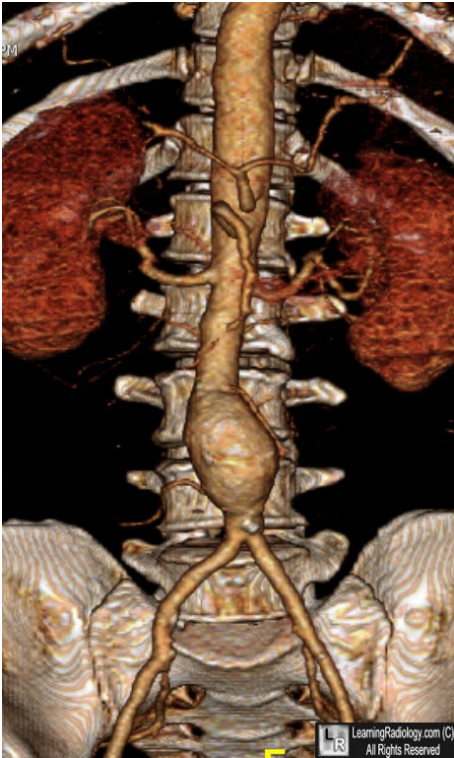
2- http://health.vic.gov.au/pu_basics/imgs/module1/topic3/m1_t3_s14_fb1.jpg

3 - <http://image.slidesharecdn.com/acutelimbischemia-121020140216-phpapp01/95/acute-limb-ischemia-3-638.jpg?cb=1350741857>

Aneurysma břišní aorty

- **Vakovité rozšíření břišní aorty**
- **Vyšší riziko u některých vrozených onemocnění, dále u kuřáků a osob s vysokým tlakem**
- **Většinou bez příznaků, může ale prasknout – významné krvácení často končící smrtí**
- **Diagnóza pomocí ultrazvuku a CT**
- **Léčba**
 - **Sledování (zda roste) a kontrola rizikových faktorů**
 - **Operační náhrada postiženého úseku aorty cévní protézou**
 - **Endovaskulární výkony**

Aneurysma břišní aorty



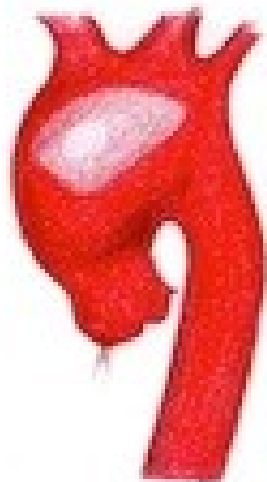- 1- <http://learningradiology.com/images/cardiacimages1/AAA%203D.jpg>
- 2- <http://www.northernsydneyvascular.com.au/images/AorticAneurysm4.jpg>
- 3 - <http://www.intechopen.com/source/html/40483/media/image4.jpeg>



Aneurysma kořene aorty



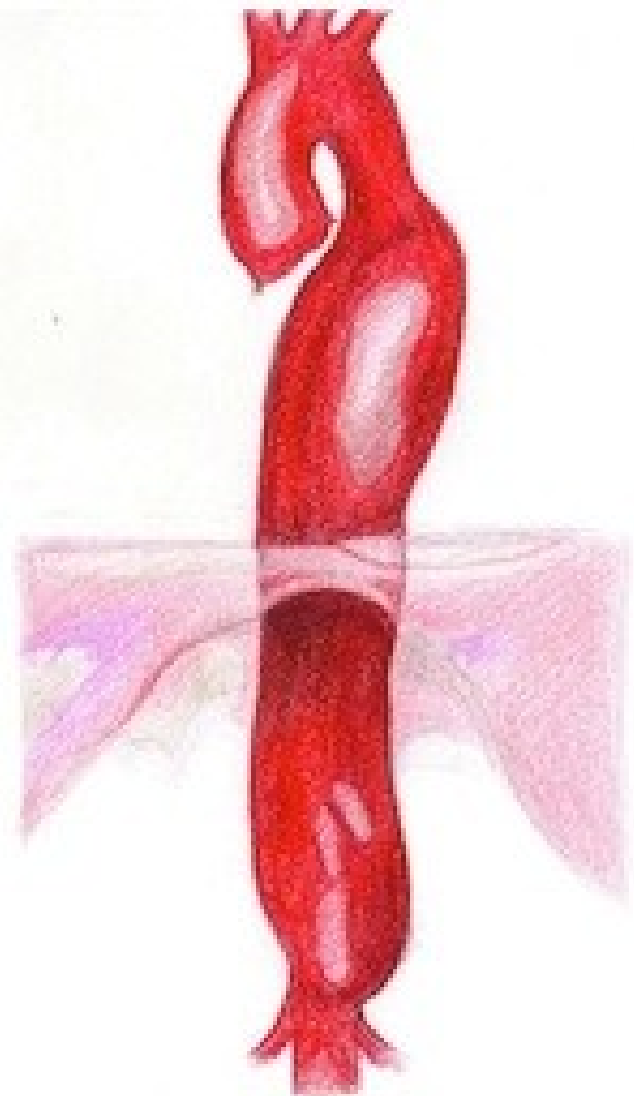Aneurysma ascendentní aorty



Aneurysma aortálního oblouku



Aneurysma descendentní aorty



Aneurysma hrudní a břišní aorty

