



EVROPSKÁ UNIE
Evropské strukturální a investiční fondy
Operační program Výzkum, vývoj a vzdělávání



PREVENTIVNÍ PROHLÍDKY V GYNEKOLOGII

CZ.02.2.69/0.0/0.0/16_015/0002400

ROZVOJ VZDĚLÁVÁNÍ NA SLEZSKÉ UNIVERZITĚ V OPAVĚ

PREVENTIVNÍ PROHLÍDKY V GYNEKOLOGII

Doc. PhDr. Yveta Vrublová, Ph.D.

GYNEKOLOGICKÉ VYŠETŘENÍ

ANAMNÉZA

RODINNÁ

PORODNICKÁ

SOUČASNÝ
ZDRAVOTNÍ
STAV

FARMAKOLOGICKÁ
TOXIKOLOGICKÁ
SOCIÁLNÍ

GYNEKOLOGICKÉ VYŠETŘENÍ

Aspekce zevního genitálu

- **Aspekce Venušina pahrbku (mons pubis), velkých a malých stydkých pysků, oblasti perinea, análního otvoru,**
- **aspekce slizničních změn**

BIMANUÁLNÍ VYŠETŘENÍ

- Tlak proti zadní poševní straně
- Zevně uložená ruka na podbřišku zatlačí směrem do malé pánve

VYŠETŘENÍ DĚLOHY
uložení, tvar, nádoru,
konzistence,
bolestivost

VAJEČNÍKY

**DOUGLASŮV
PROSTOR**

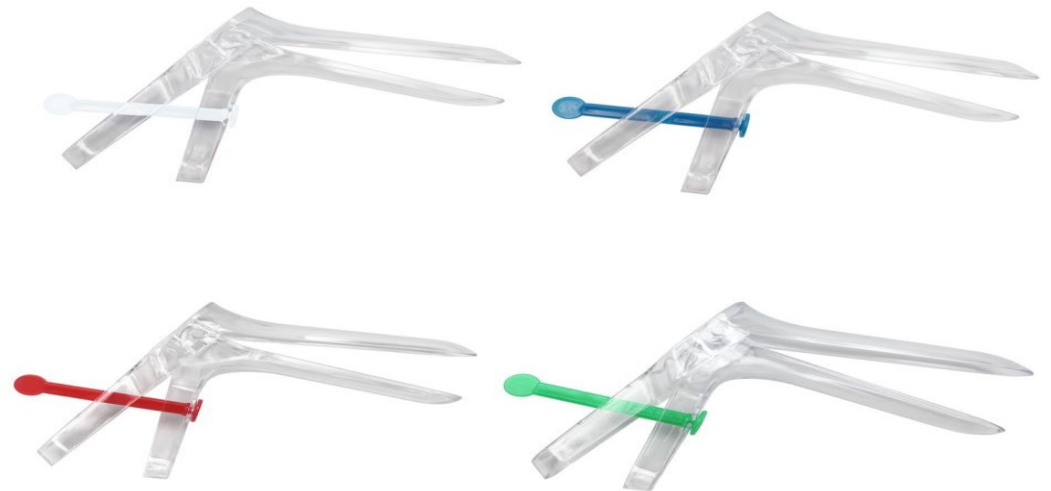
DĚLOŽNÍ HRDLO – velikost
konzistence, bolestivost,
poševní klenby

VYŠETŘENÍ POCHVY A DĚLOŽNÍHO HRDLA

Vyšetření v gynekologických zrcadlech

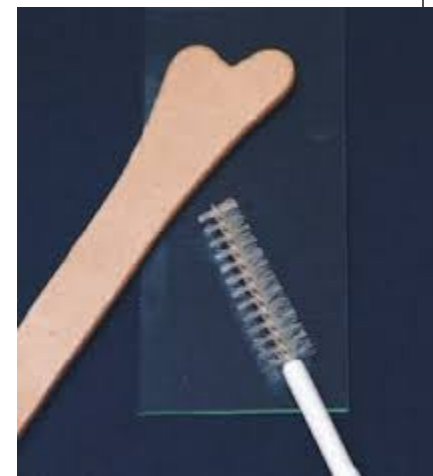

© KaWe



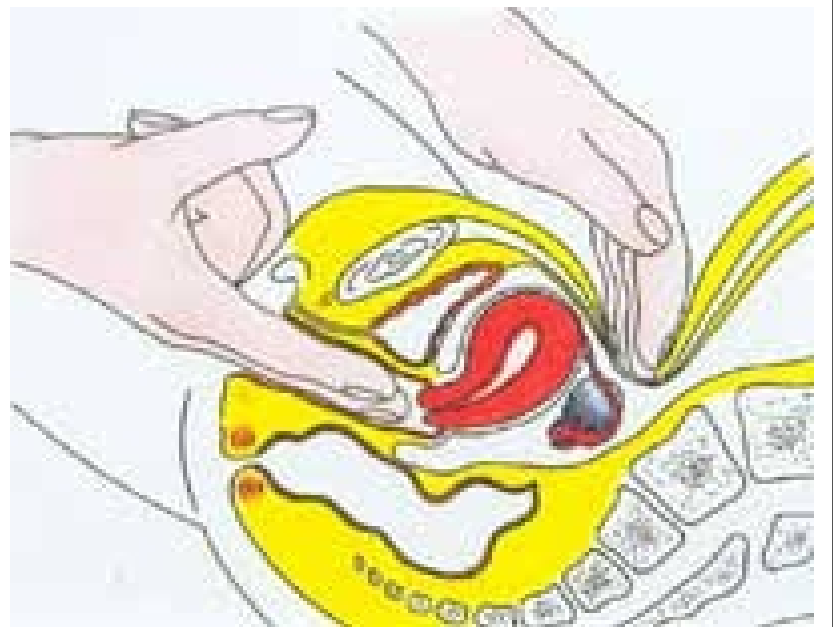
CYTOLOGICKÉ VYŠETŘENÍ DĚLOŽNÍHO ČÍPKU

Odběr stěru je jednoduchá metoda, která není bolestivá a provádí se při vyšetření pochvy. Buňky z děložního čípku lékař odebere pomocí malé špachtličky či kartáčku. Odebraný vzorek pak pošle do akreditované cytologické laboratoře, kde je pod mikroskopem vyšetří



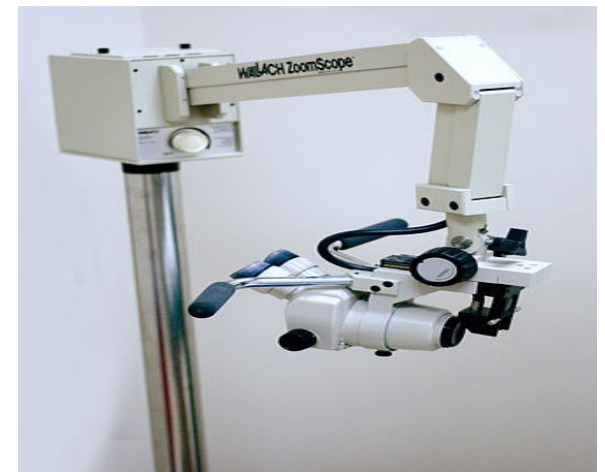PALPAČNÍ A REKTOVAGINÁLNÍ VYŠETŘENÍ

- Aspekce perianální, anální
- Rektální manuální vyšetření



KOLKOSKOPICKÉ VYŠETŘENÍ

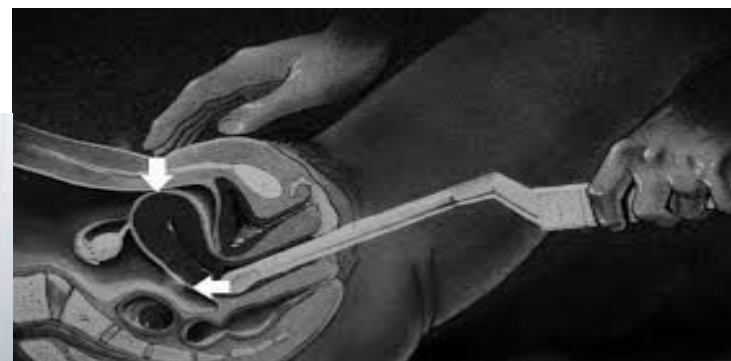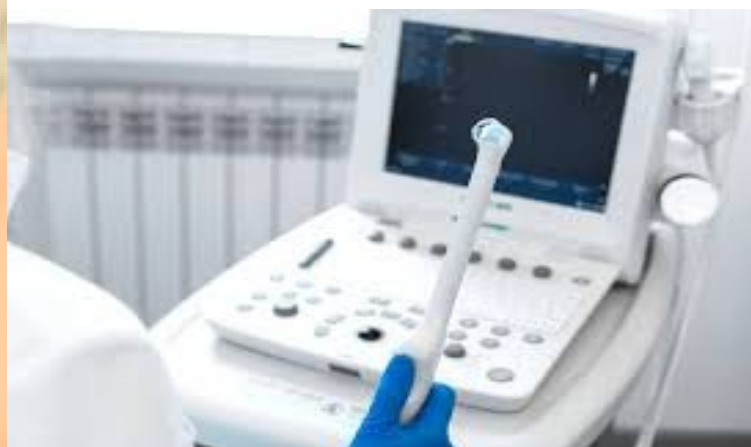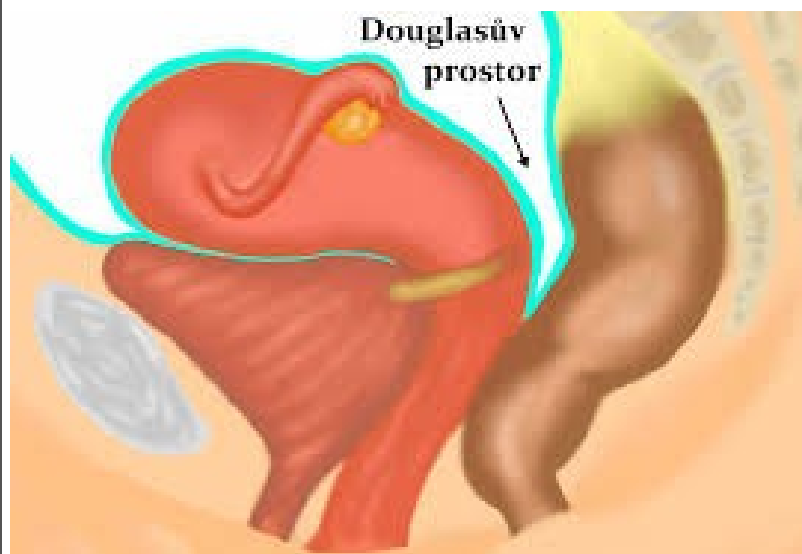
gynekologická vyšetřovací metoda,
prohlíží se pochva a děložní čípek pomocí
speciálního mikroskopu zvětšení až 60 krát.
Kyselina octová nebo Lugolův roztok reaguje
s atypickými buňkami jinak než s normálními.
Místa jejich výskytu změní barvu.



ULTRAZVUKOVÉ VYŠETŘENÍ

Vaginální sonda

Vyšetření dělohy, vaječníků, Douglasův prostor



HORMONÁLNÍ A GENETICKÉ VYŠETŘENÍ

Hormony, na nichž závisí menstruační cyklus:

- --folikulostimulační hormon,
- luteinizační hormon,
- gonadotropin
- estrogen a progesteron.

Genetické vyšetření – BRCA 1, BRCA 2

VYŠETŘENÍ PRSŮ

- Sledování samovyšetření
- Mamografické vyšetření
- Sonografické vyšetření

DĚTSKÁ GYNEKOLOGIE-VYŠETŘENÍ

- Výška, váha
- Sekundární pohlavní znaky
- Zevní rodidla, estrogenizace, řitní otvor
- Bimanuální vyšetření rektoabdominálně
- Ne zrcadly, vaginoskopie-MOP, kultivace

DĚTSKÁ GYNEKOLOGIE-ONEMOCNĚNÍ

- VULVOVAGINITIS-fluor
- PRIMÁRNÍ AMENOREA
 - není do 16ti let
 - VVV
 - poruchy endokrinní
- SEKUNDÁRNÍ AMENOREA
 - lx menses, pak půl roku nejsou
 - mentální anorexie
 - gravidita

DĚTSKÁ GYNEKOLOGIE-ONEMOCNĚNÍ

○ KRVÁCENÍ Z RODIDEL

- poranění
- cizí těleso
- předčasná puberta
- zhoubné nádory

○ SYNECHIE VULVY

- slepení protilehlých sliznic poševního vchodu
- rozruší se



○ DĚKUJI ZA POZORNOST