

DĚTSKÁ GYNEKOLOGIE

5 tipů pro zjednodušení práce



DĚTSKÁ GYNEKOLOGIE

Zakladatelem dětské gynekologie jako samostatného oboru byl profesor Rudolf Peter (1900-1966).

12. září 1940 otevřel první samostatnou ambulanci pro dětskou gynekologii v České dětské nemocnici na Karlově.

Tato ambulance byla první nejen v Čechách, ale i první na světě. Prof. Peter s doc. Karlem Veselým napsal první monografii dětské gynekologie.

GYNEKOLGICKÉ VYŠETŘENÍ DÍTĚTE

Gynekologické vyšetření dítěte či dospívající dívky musí respektovat anatomické zvláštnosti dětské reprodukční soustavy a je nezbytné jej provádět s vhodným psychologickým přístupem

Psychická příprava!!!!!!spolupráce s matkou

GYNEKOLOGICKÉ VYŠETŘENÍ

Při vyšetření pohledem si lékař všímá celkového vzhledu a utváření postavy, zejména je-li podezření na endokrinní poruchu, poruchu dospívání, poruchu cyklu, nebo na pohlavní zneužití.

Musí se také posoudit vývoj sekundárních pohlavních znaků dle Tannera. Dále se provádí aspekce zevních rodidel na gynekologickém vyšetřovacím stole.

Sleduje se čistota zevních rodidel (například výskyt zbytků stolice, fluor), krvácení, případný zápach, poranění, vzhled labií, klitoris, ústí močové trubice, hymenu, hráze a anu.

GYNEKOLOGICKÉ VYŠETŘENÍ

Dále provádíme palpaci a perkusi oblasti podbřišku. Před gynekologickým vyšetřením je nutné, aby dítě mělo vyprázdněný močový měchýř. O tomto musí včas edukovat matku a dítě.

Vyšetření se provádí v gynekologické poloze, postupujeme jemně, od oblasti, kterou dítě označilo jako nebolestivou, k oblasti bolestivé. Porodní asistentka spolu s matkou dítě uklidňuje, protože pláče-li dítě, napíná se břišní stěna a palpační vyšetření nelze provést.

Asistentka také dítě změří, zváží a výsledek srovná s populační normou

Vyšetření vaginy a cervixu u dítěte

Vyšetření pochvy a děložního hrdla se zachováním hymenu se provádí pomocí vaginoskopu.

Jde o endoskopickou metodu, kdy se vaginoskop zavádí v gynekologické poloze otvorem v hymenu. Lze jím sledovat charakter a vzhled poševní sliznice, výskyt fluoru, odběr biologického materiálu a odstranění cizích těles pomocí klíštěk.

Zavádění vaginoskopu není bolestivé, problémem bývá strach dítěte z vyšetření a jeho neklid.

BIMANUÁLNÍ VYŠETŘENÍ

Toto vyšetření se provádí pohmatem, kdy se prst (malík, ukazovák dle stáří dítěte) zasune do rekta a druhou rukou se přes stěnu břišní vyhmatává děloha a ovaria.

Tím se zjišťuje jejich uložení, velikost a bolestivost. Vyšetřuje se v gynekologické poloze a před zavedením prstu se na rukavici nanese dostatečné množství lubrikačního gelu. Před vyšetřením je opět nutná psychická příprava

ULTRAZVUKOVÉ VYŠETŘENÍ

U dětí se provádí nejčastěji pomocí abdominální sondy a vyšetření je tedy nebolestivé. Také lze vyšetřovat transperineálně nebo intraanálně.

Ve výjimečných situacích lze provést také transrektálně. To je ale pro dítě velice nepříjemné a je doporučováno jen v opravdu nejnutnějších případech.

Ultrazvukem se dají odhalit různé vrozené vývojové vady dělohy, velikost endometria a vzhled ovaríí.

ODBĚRY BIOLOGICKÉHO MATERIÁLU Z VAGINY U DĚTÍ

Lze provádět odběry na vyšetření mikroskopické, kultivační a hormonálně cytologické.

Zejména pro mikrobiologické vyšetření je vhodné použití vaginoskopu, protože se odběrová štětička nekontaminuje o zevní rodidla.

Dalším důvodem je, že odběr materiálu suchou štětičkou může být pro dítě více nepříjemný než se zavedeným vaginoskopem.

VROZENÉ VÝVOJOVÉ VADY

Anomálie vulvy a stydkých pysků

Transverzální vaginální septum

Vady s patologickým karyotypem, nejčastěji 45,X, Turnerův syndrom

Ageneze pochvy

Mayerův-Rokitanského-Kusterův-Hauserův syndrom

Anomálie dělohy – jednorohá děloha, dvourohá děloha

Anomálie vaječníků

Hypogonádismus

Syndrom rezistentního ovária

VADY PŘI NORMÁLNÍM ŽENSKÉM KARYOTYPU 46,XX

Jde o tzv. čistou dysgenezi gonád. Fenotyp postižených je zcela normální ženský, s normálně konfigurovanými zevními rodidly i s normálně vyvinutými odvodnými pohlavními cestami, tedy s normální dělohou se dvěma vejcovody a s normální pochvou.

Místo ovarií však nacházíme jen tzv. proužkovité gonády (streak gonads), které makroskopicky vypadají jako zápalka bez hlavičky a mikroskopicky jsou tvořeny jen vazivem.

Důsledkem je chybění estrogenů, což se projeví zcela chybějícím pohlavním dospíváním. Těmto pacientkám musíme v období puberty zavést nejprve kontinuální estrogenovou substituci, kterou později vystřídáme bifázickou kombinovanou hormonální náhradní léčbou.

Vady s patologickým karyotypem, nejčastěji 45,X, tedy Turnerův syndrom

Pacientky mají závažnou poruchu růstu (bez léčby dosahují výšky jen 135 - 140 cm)

mají řadu somatických anomálií viditelných -soudkovitý hrudník s nápadně vzdálenými bradavkami, gotické patro aj.) i skrytých (zejména malformace uropoetického a kardiovaskulárního systému).

Pravý hermafroditismus

diagnostikujeme mikroskopickým průkazem obou typů pohlavních žláz: buď varle na jedné straně a ovarium na straně druhé

Karyotyp může být čistý mužský (46,XY), čistý ženský (46,XX) nebo mozaiky (např. 46/XY/46,XX)

Fenotyp může být různý, od skoro normální ženy až po skoro normálního muže.



Pseudohermafroditismus

je stav intersexuální malformace, ale s přítomností jen jediného druhu pohlavních žláz

Pseudohermafroditismus masculinus (s přítomností varlete). Jeho nejčastější formou je tzv. **syndrom testikulární feminizace**

Pseudohermafroditismus femininus má jako nejčastější příčinu adrenogenitální syndrom - **hypertrofická až peniformní klitoris**



Aplazie dělohy a pochvy

V pubertě normálně žensky dospívají, vytvoří se jim pěkné prsy, pubické ochlupení ženského typu, celá jejich postava má obvyklou ženskou konfiguraci. Z odvodných porodních cest (tedy z derivátů Müllerových vývodů) nacházíme jen vejcovody, které směrem mediálním končí zcela slepě nebo v malém svalovém rudimentu o průměru 1-2 cm, bez dutiny a bez endometria.

Důsledkem toho je samozřejmě absence menstruace a také těhotenství je vyloučeno. Zevní pohlavní orgány jsou také normálně žensky vyvinuty, zevní meatus uretry je normálně uložen, ale bývá zřasený.

POHLAVNÍ DOSPÍVÁNÍ

NOVOROZENEK – na základě působení placentárně získaných mateřských hormonů.

Trvá asi měsíc - zduření prsních žláz, velké stydké pysky jsou zduřené, malé stydké pysky vyčnívají, klitoris je veliký. Panenská blána je zduřelá, fialově červená, zakrývá ústí močové trubice a vyčnívá lehce z vulvy. Výtok je běžný – hlenový. Poševní sekret je kyselý a jsou zde přítomny laktobacily. Děloha je zvětšená, krvácení se vyskytuje 7 – 10 den po porodu.

MALÉ DĚTI – do 6 let věku – malá stimulace estrogenu, zmenšení velkých stydkých pysků, ztenčení malých stydkých pysků a panenské blány. Sliznice poševního vchodu je růžová, vlhká, klitoris malý. Pochva má neutrální nebo zásadité prostředí

POHLAVNÍ DOSPÍVÁNÍ

STARŠÍ DĚTI – věk 7 – 10, stimulace estrogenem – mons pubis zbytní a zesílí, malé stydké pysky se zaoblí, panenská blána zesílí, pochva se prodlužuje, poměr děložního hrdla 1:1. děložní hrdlo je v jedné rovině s děložním tělem, zrání poševního epitelu.

Mezi 9 – 10 rokem začne růst děložní tělo, mění se tvar, zvětšují se vaječníky

POHLAVNÍ DOSPÍVÁNÍ

RANNÁ PUBERTA (10 – 13 let) - zevní pohlavní orgány – vzhled dospělé ženy, Bartoliniho žlázy začnou před první menstruací produkovat hlen

- během puberty je děložní tělo již 2x větší než hrdlo (adultní typ dělohy, poměr 1:2). Děloha je zprvu menší, bez flexe (uterus virginalis). Proporcionální přestavba dělohy probíhá mezi 8. až 18. rokem věku.

PUBERTA

Tannerova stupnice pohlavního dospívání

Hodnocení prsů:

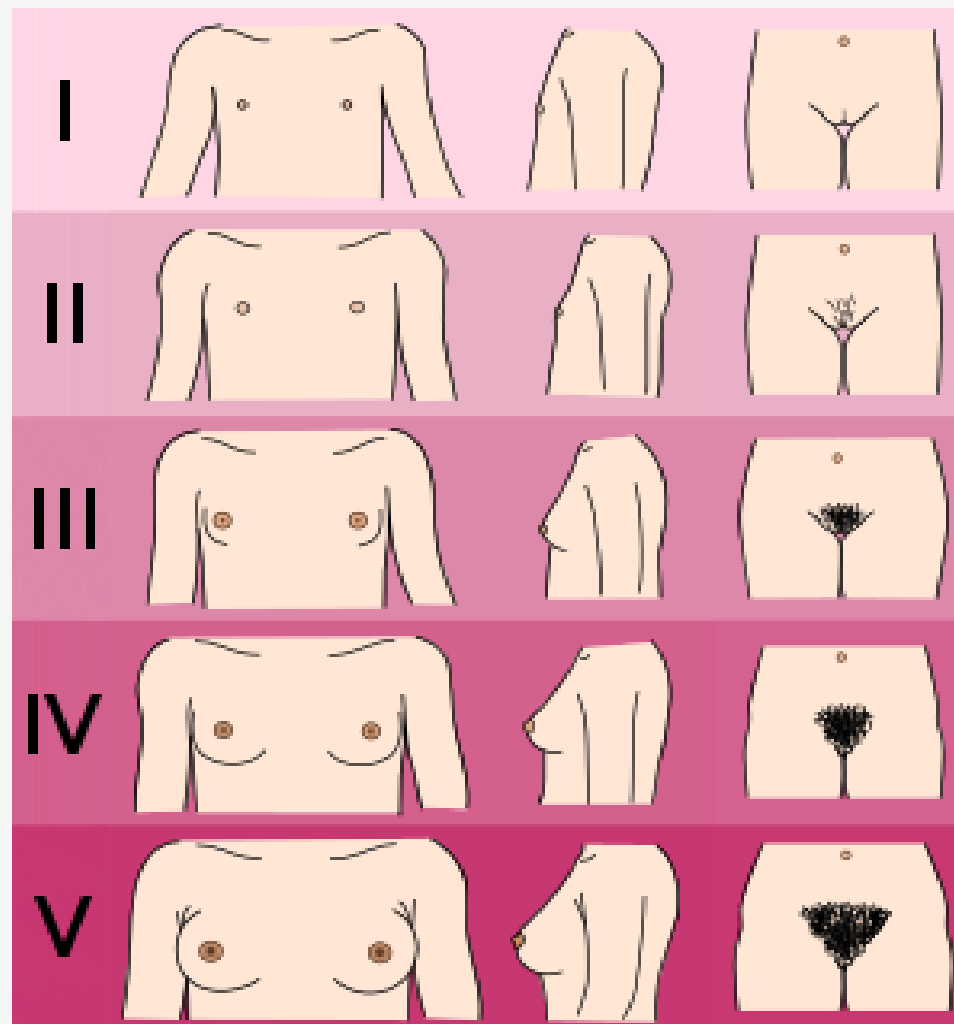
**M1 – preadolescentní mamma
puetilis;**

M2 – stádium poupěte;

M3 – zvětšování a elevace dvorce;

**M4 – bradavka a dvorce vystupují
nad úroveň prsu;**

M5 – zralé stádium.



Synechia vulvae infantum

nejčastější gynekologické onemocnění dětského věku v klidovém období

nesprávně ošetřovaný zevní genitál, nečistoty, zejména smegma, sliznice nejprve slepí, vzniklé slepení postupně přeroste epitel a vytváří se vlastní srůst synechie vulvy Onemocnění se zjistí většinou náhodně při pediatrické prohlídce dítěte, ale někdy může dítěti způsobovat obtíže, děvčátka jsou vyšetřována pro pomočování, pro časté infekce močových cest nebo pro podezření na zánět vulvy a pochvy

nejdůležitější je prevence vzniku onemocnění, kterou je správná péče o zevní genitál, jež musí být prováděna nejlépe denně

GYNEKOLOGICKÉ ZÁNĚTY U DĚTÍ

Nejčastějším gynekologickým onemocněním dětského věku je zánět zevních rodidel a pochvy, tedy vulvovaginitis.

Ze zánětů se dále často vyskytuje zánět děložních přívěsků, adnexitis.

Příznakem tohoto zánětu je výtok, fluor vaginalis. Vznik i druh zánětu je závislý na vývojovém období, ve kterém se děvče nachází. Některé druhy patogenů způsobující záněty jsou vázány na estrogenizovaný terén, jiné na terén neestrogenizovaný.

GYNEKOLOGICKÉ ZÁNĚTY U DĚTÍ

Vulvovaginitida se může u dospívajících dívek vzácně rozšířit na Bartholiniho žlázu, zánětem se uzavře její vývod a vznikne absces.

Velký stydký pysk zduří, je rudý a nesmírně bolestivý. Dívka nemůže sedět ani chodit. Léčba je chirurgická, v celkové anestezii se provede incize a drenáž abscesu.

Onemocnění je velmi bolestivé. Lékař by měl matce i dívce poskytnout dostatek informací o onemocnění a léčbě, uklidnit ji a zbavit případného strachu

NÁDORY RODIDEL

Nejčastějším nádorem vyskytujícím se v dětském věku je nádor ovaria. Tyto nádory mohou být jak zhoubné, tak i nezhoubné

Benigní nádory se řeší operační technikou s odstraněním poškozeného ovaria a obvykle nevyžadují onkologickou léčbu. Tyto nádory se často vyskytují na obou ovariiích a je nutné dívku, která již nádor na ovariu měla, dispenzarizovat v ordinaci dětského gynekologa.

Provádí se opakované kontroly ultrazvukem a gynekologické vyšetření. Důležité je, odhalit nádorové bujení včas, aby se nádor zachytil, pokud je malý a tím bylo dívce zachráněno ovarium

NÁDORY RODIDEL

U maligních nádorů je nutné odstranění celého vaječníku s lymfatickými uzlinami a následná onkologická léčba. Pro děvče i dospívající dívku je tento způsob léčby velice stresující, ale nutný. V dnešní době se díky léčbě podaří vyléčit téměř všechny dívky u kterých se nádor lokalizoval v časném stadiu a nedošlo u nich ke generalizaci.

Příznaky nádorů vaječníku jsou dlouhou dobu němé a většinou se diagnostikují náhodně. Mohou se však u dítěte vyskytovat bolesti či pobolívání v podbříšku, zvětšování břicha neúměrné ostatním proporcím nebo známky předčasného pohlavního dospívání u hormonálně aktivních nádorů

NÁDORY RODIDEL

Následná onkologická léčba, která probíhá na již zmíněných klinikách dětské onkologie je pro dítě nesmírně psychicky náročná. Onkologická terapie má navíc mnoho nežádoucích účinků, jako je nevolnost, zvracení, porucha imunitního systému, ztráta vlasů atd.

Na těchto odděleních je stále přítomen dětský psycholog, který dětem poskytuje odbornou pomoc a pomáhá jim zvládnout všechny aspekty léčby.

NÁDORY RODIDEL

Po léčbě naprostá většina všech dívek normálně menstruuje, to je důležitý moment pro psychiku dívky, která to pokládá za svoje vyléčení.

Při operační léčbě maligních nádorů se ponechává děloha a druhý vaječník, je-li zdravý. Při onkologické léčbě je snaha tento vaječník chránit tím, že se u pubertálních dívek ovarium navede zpět do období prepubertálního klidu pomocí různých hormonálních přípravků, aby nedošlo k jeho poškození a dívce byla zachována fertilita.

Tím se snižuje traumatizace dívek, protože dívky jsou v budoucnu schopné fyziologického otěhotnění nebo mají alespoň dělohu a tím potencionální možnost těhotenství s darovaným oocytem

NÁDORY RODIDEL

U malých dětí se také může vyskytovat nádor pochvy, který se projevuje krvácením z rodidel. Tento nádor se velice rychle šíří na okolní struktury a dříve u něj bývala prognóza infaustní.

V dnešní době s pomocí cytostatik a operační léčby, kterou se odstraní jen nádor je prognóza vcelku příznivá, odhalí-li se nádor včas.

Sdělili matka asistentce, že její dítě krvácí z rodidel, měla by ji doporučit neprodlenou návštěvu dětského gynekologa

CIZÍ TĚLESO V POCHVĚ

Děti kolem pátého roku, si do pochvy zavádějí různé předměty, jako jsou stavebnice, kuličky, figurky, sponky, vlásenky, svíčky a různé součástky. Tyto předměty si do pochvy děti nejčastěji zavádí samy, nudí-li se nebo při masturbaci. Také mohou být zavedeny jinou osobou, a to buď jiným dítětem, nebo dospělou osobou při sexuálním zneužívání. Při zavádění si většinou nezpůsobí žádná poranění. Zjistí-li se poranění rodidel, zpravidla se jedná o sexuální zneužívání s násilným zaváděním předmětu jinou osobou. Někteří rodiče se mohou snažit těleso neodborným způsobem extrahovat a tím také dítě poranit.

ÚRAZY GENITÁLU

Úrazy genitálu u batolat nebo předškolních dětí vznikají poměrně často jako následek pádu na ostré hrany různých předmětů (například hrana nočnicku, hraček, nábytek a různé dětské prolézačky).

Ve školním věku jsou to zejména úrazy spojené s herními aktivitami dětí a sportem. Tato poranění jsou často lokalizována v oblasti přední komisury (klitoris, malá labia, zevní ústí uretry). Vyskytují se také poranění v souvislosti s polytraumatem. Traumata také vznikají jako následek pohlavního zneužívání.

ÚRAZY GENITÁLU

Poranění mohou být otevřená nebo krytá (hematom). Oblast genitálu je bohatě cévně zásobená a inervovaná, a proto i drobná poranění hojně krváčí a jsou velmi bolestivá.

Je-li poranění v oblasti zevního ústí uretry, mají děti bolesti při mikci nebo dochází k retenci moči. Děti také vzhledem k velké bolestivosti při ošetření hůře spolupracují a často je nutné přikročit k zákroku v celkové anestezii. Provádí se revize rodidel vaginoskopem a vyšetření per rectum, jelikož existuje nebezpečí penetrujících poranění. U rozsáhlých hematomů vulvy je snaha o konzervativní postup (například obklady s ledem, analgetika, gely na vstřebání hematomu)

ÚRAZY GENITÁLU

Před chirurgickým výkonem lékař poučí matku i dítě o průběhu zákroku, uklidní ji i dítě, umožní dítěti co nejdelší kontakt s matkou. Po zákroku porodní asistentka zajišťuje klasickou pooperační péči o dítě jako je měření fyziologických funkcí, sledování stavu vědomí, močení, tlumení bolesti a především dítě uklidňuje, protože může být velmi vyděšené cizím prostředím, bolestí a neznámými lidmi. Asistentka by také měla edukovat matku o péči o operační ránu jako je šetrná hygiena po každém močení (sprchování) a šetrné osušení (opakované přiložení suchého ručníku nebo pleny). Také se nesmí používat žádné zásypy na rodidla, ty zhoršují hojení

POHLAVNÍ ZNEUŽÍVÁNÍ A ZNÁSILNĚNÍ

Pohlavní zneužívání ve smyslu 242 trestního zákona je pohlavní styk nebo jiné sexuální aktivity prováděné osobám mladším 15-ti let.

Nemusí se jednat o pohlavní styk, patří sem také pokusy o styk nebo jiné sexuální aktivity, jako je osahávání pohlavních orgánů nebo prsů, zavádění různých předmětů do rodidel, orální sex nebo nucení a přemlouvání ke styku

POHLAVNÍ ZNEUŽÍVÁNÍ A ZNÁSILNĚNÍ

Sexuálním zneužíváním jsou ohrožené zejména děti, které nemají potřebné znalosti o svém těle, o sexualitě a nevědí, jak se chovat v případě sexuálního obtěžování.

Rizikovou skupinu představují děti psychicky deprivované, zanedbávané a děti se sníženým intelektem nebo mentálně postižené děti

HORMONÁLNÍ ANTIKONCEPCE

Před předepsáním HAK je nutno důkladně odebrat rodinnou, osobní a gynekologickou anamnézu se zaměřením na TEN, anamnézu jaterního onemocnění, kouření. Následuje gynekologické vyšetření s odběrem onkologické cytologie. U virginálních pacientek se vyšetřuje per rectum a odběr cytologie se odkládá až po koitarché. Rutinní provedení jaterních testů není u zdravých dívek nutné, provádí se pouze při anamnéze jaterního onemocnění, standardně se měří krevní tlak. Každou budoucí uživatelku hormonální antikoncepce je třeba důkladně poučit o způsobu užívání i o možných rizicích