

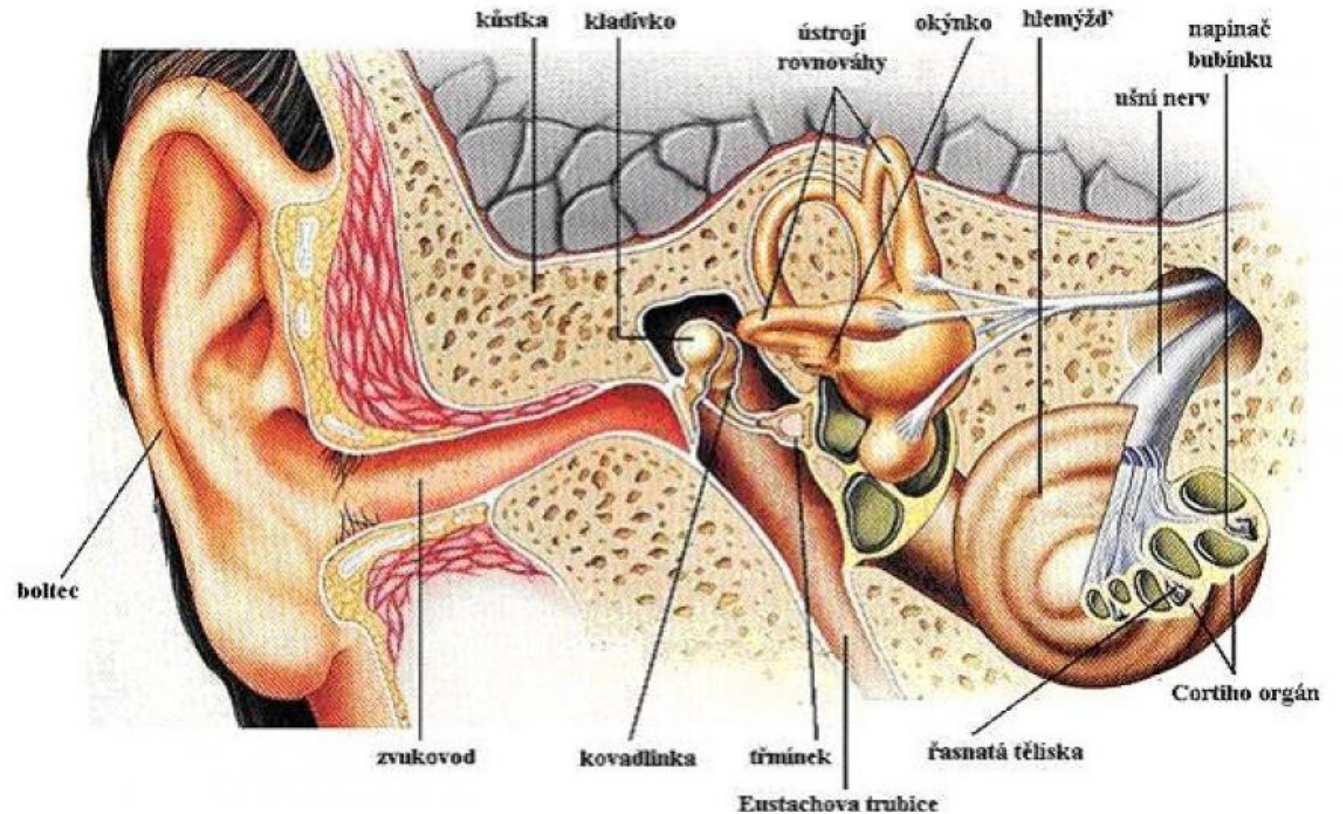
Fyziologie a patologie slyšení

PPVMP010 ORL a foniatrie pro speciální
pedagogy zimní semestr 2022

Šupíková L., Lenert R. SN Opava

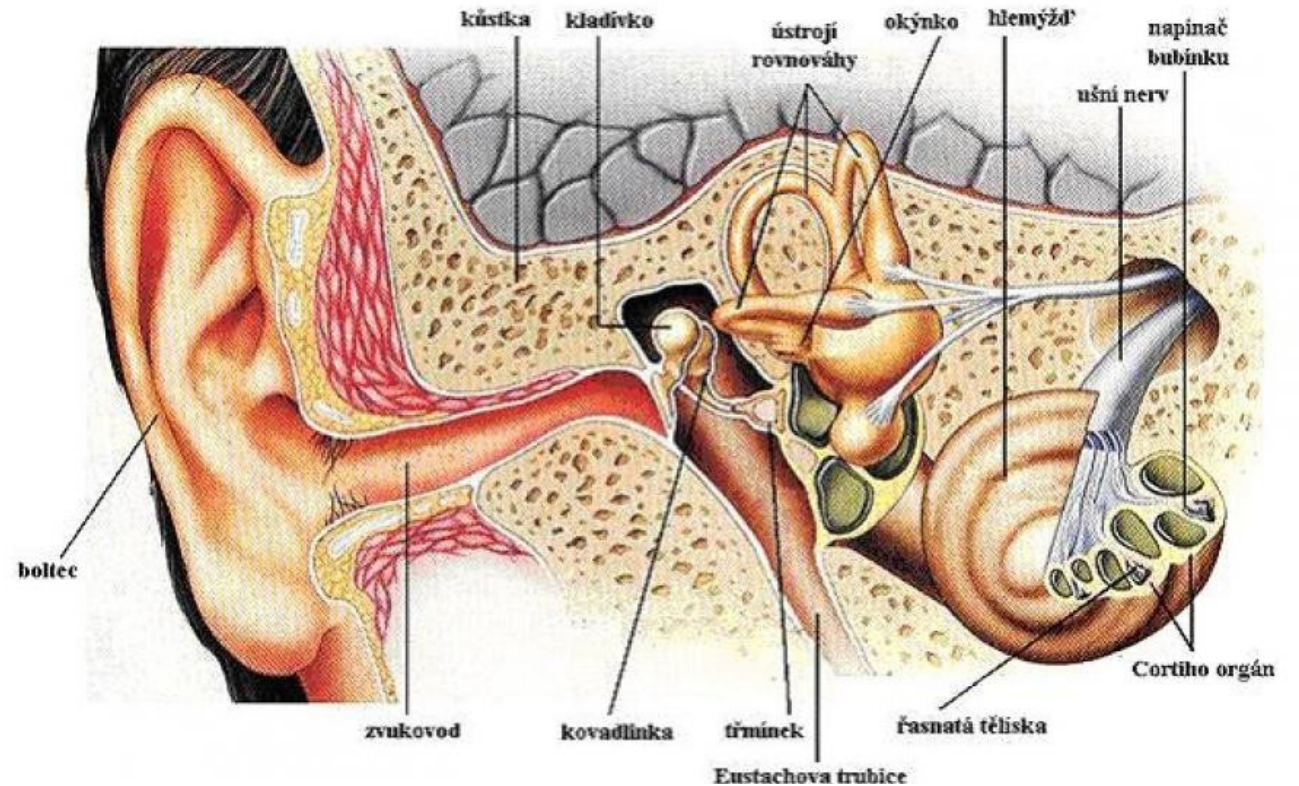
Anatomie ucha

- Boltec a zevní zvukovod
- Střední ucho
- Vnitřní ucho
- Sluchový nerv
- Centrální část sluchové analyzátoru

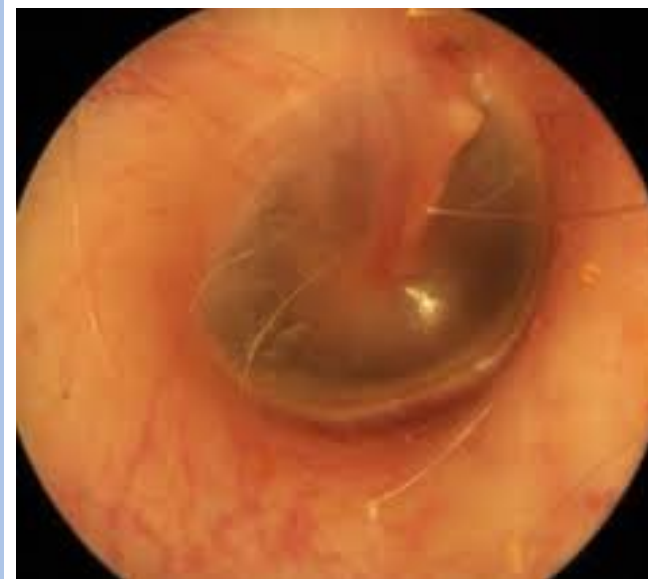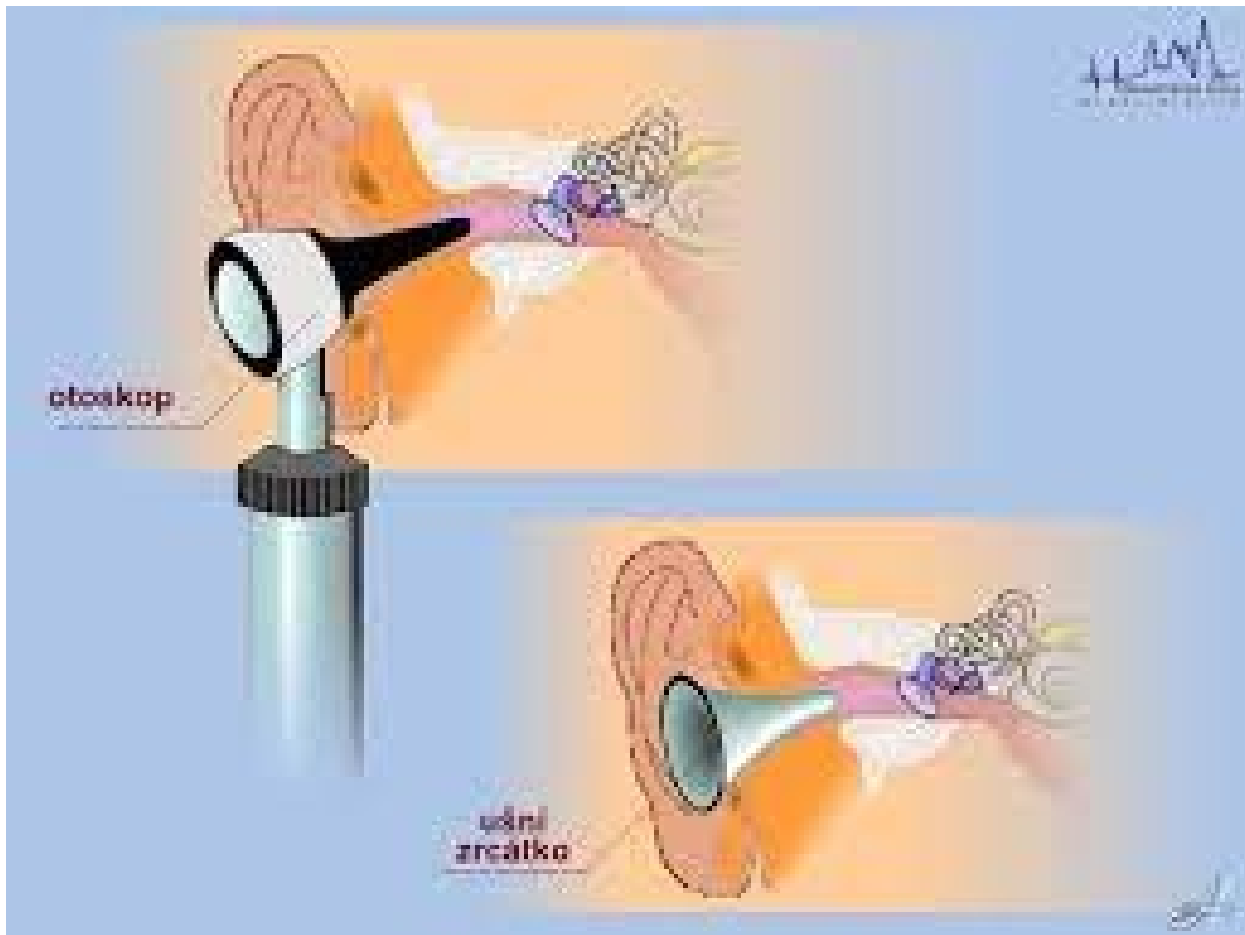


Fyziologie slyšení

- **Boltec** - minimální, akust. stín, lokalizace zvuků předozadní rovina
- **Zevní zvukovod** – rezonanční trubice, zesiluje maximálně při $4 \times \lambda$ (25x7mm) - maximum zesílení akust. tlaku na 2-4 kHz, nezvyšuje amplitudu, ale zvýhodňuje vlnovou délku (2 zúžení, 2 ohbí)
- ochranná

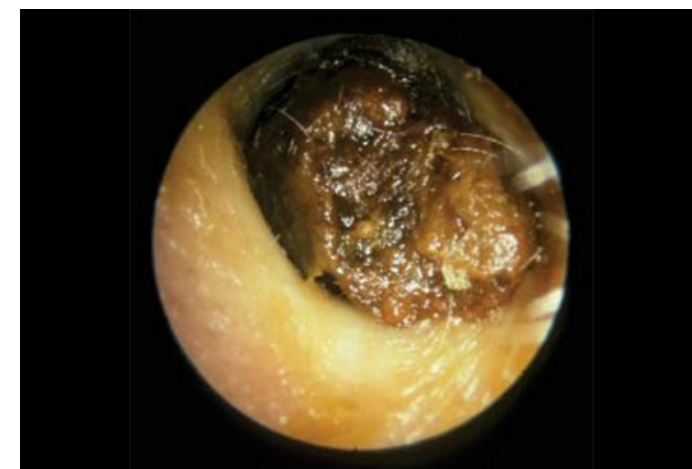
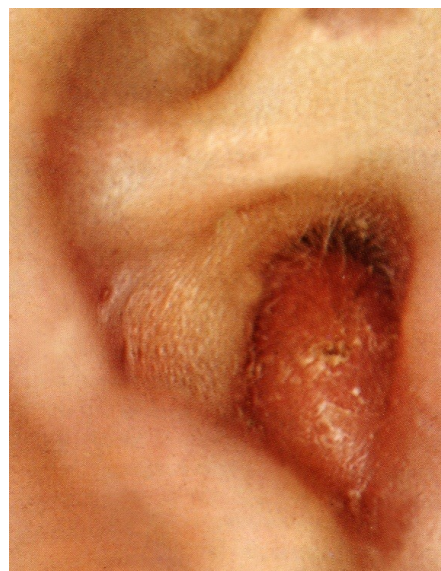
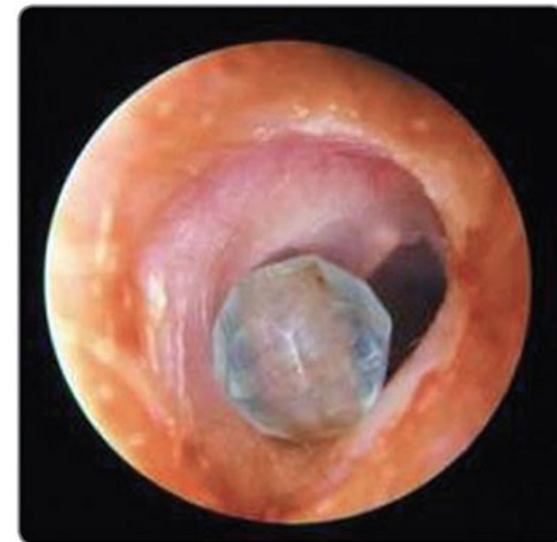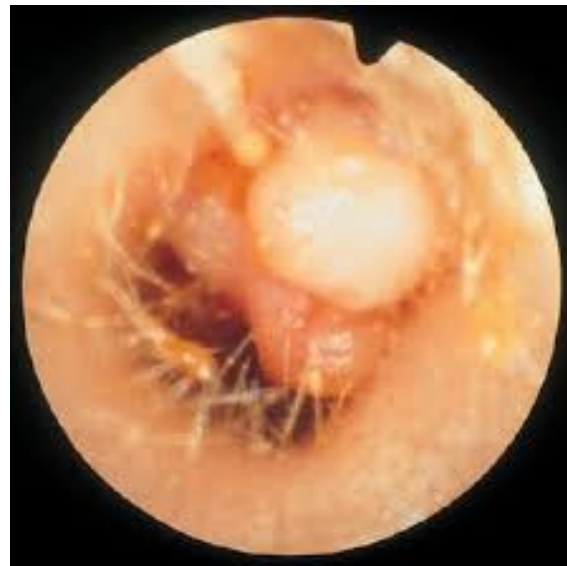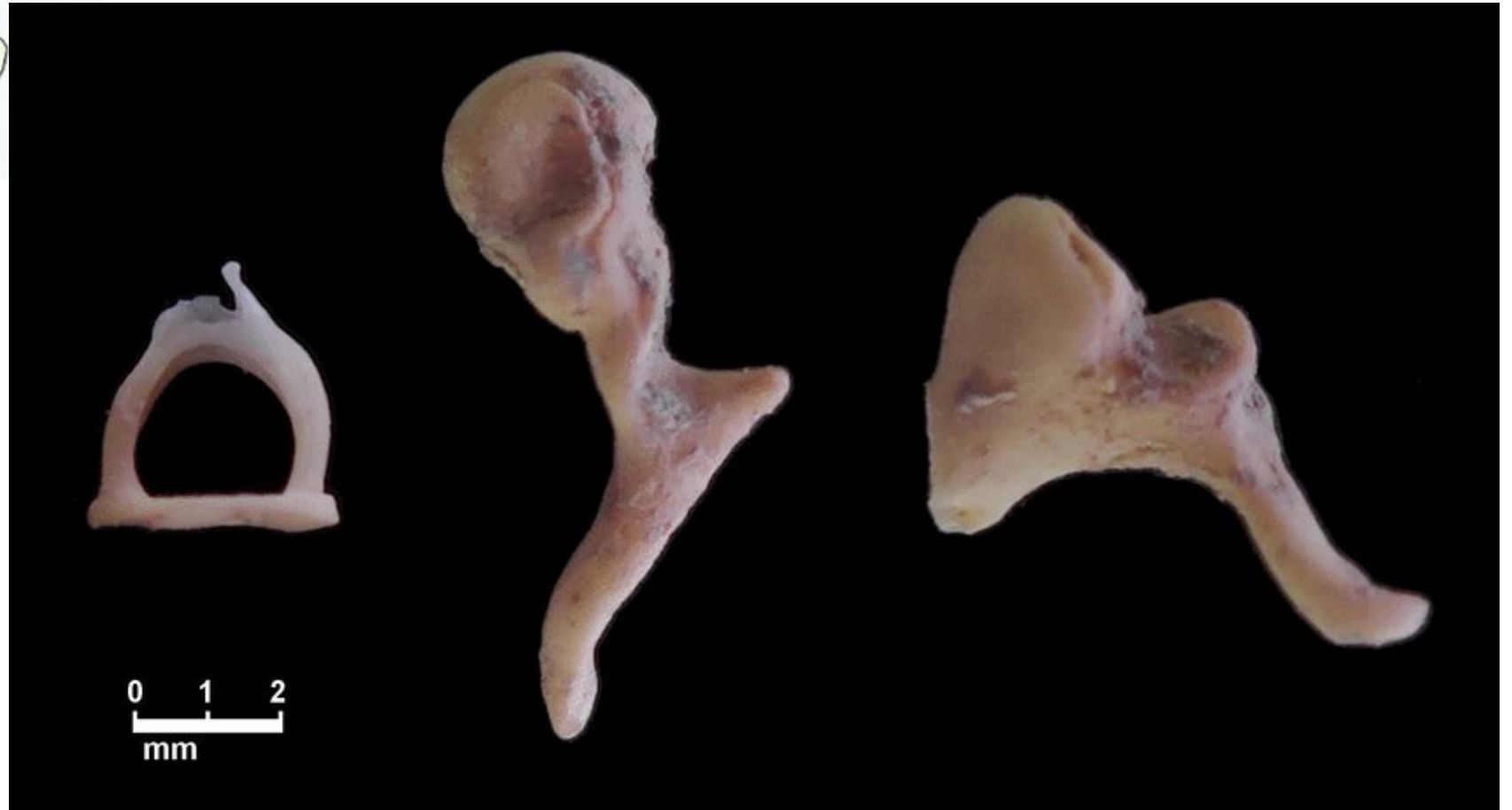
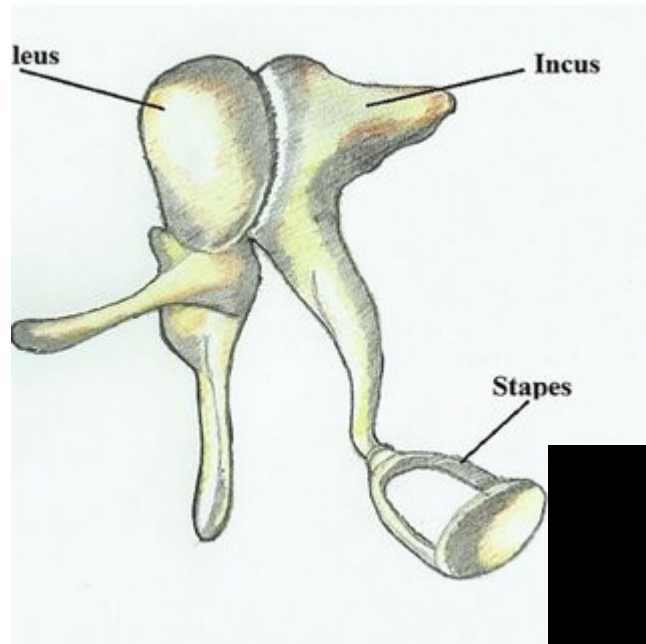
Otoskopie



Patologie zevní zvukovod - příklad

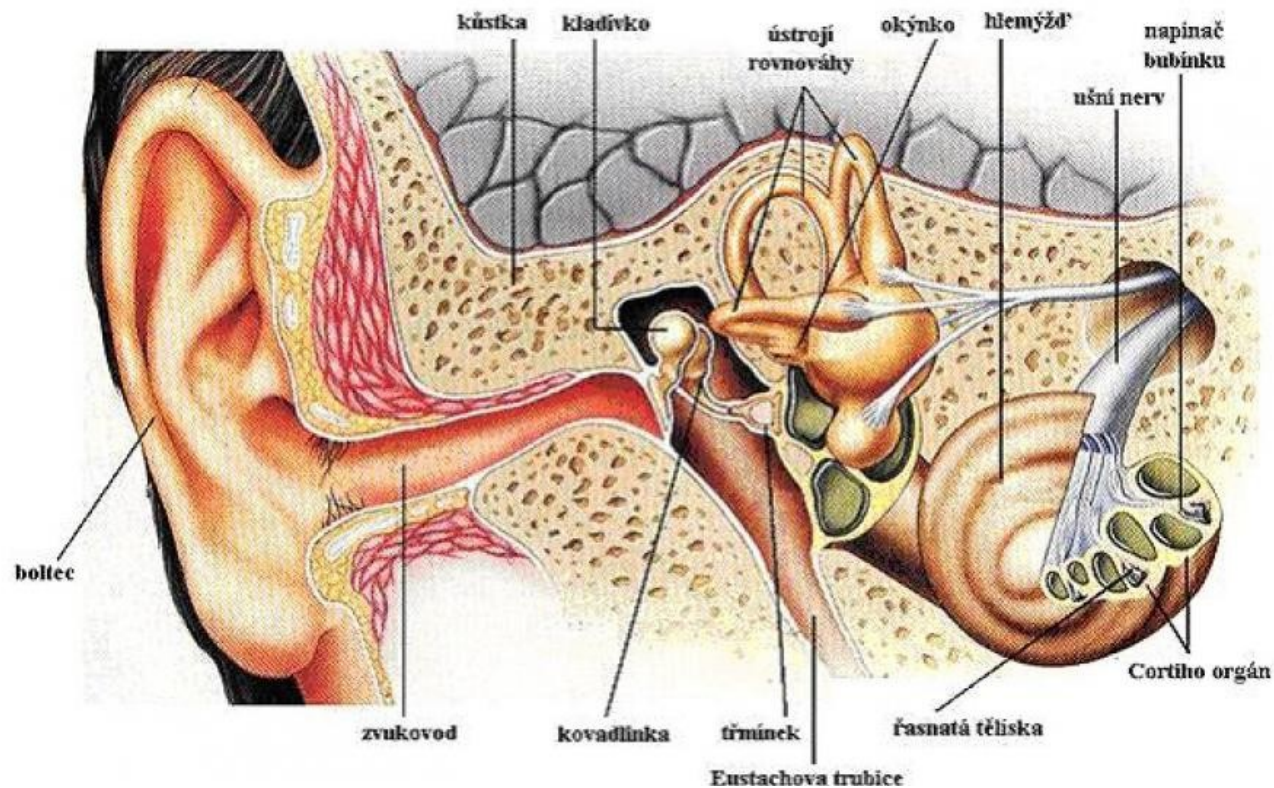
- Cerumen
- Cizí těleso
- Zánět zvukovou – otitis externa
- Tumor
- Trauma





Fyziologie slyšení

- **Střední ucho** - převod mechanické pohybové energie zvuku a její zesílení, odstínění nežádoucích f – absorpce a odraz (nad 4kHz, interference)
- **1.Amplifikace**
efekt nestejnoplochého pístu
hydraulický lis, plocha bubínku x třmínku - akust. tlak 21 x zesílen
efekt nerovnoramenné páky
rameno kladívka 1,3x větší, než na třmínku, rozkmit v ovál. okénku 1,3x větší



Fyziologie slyšení

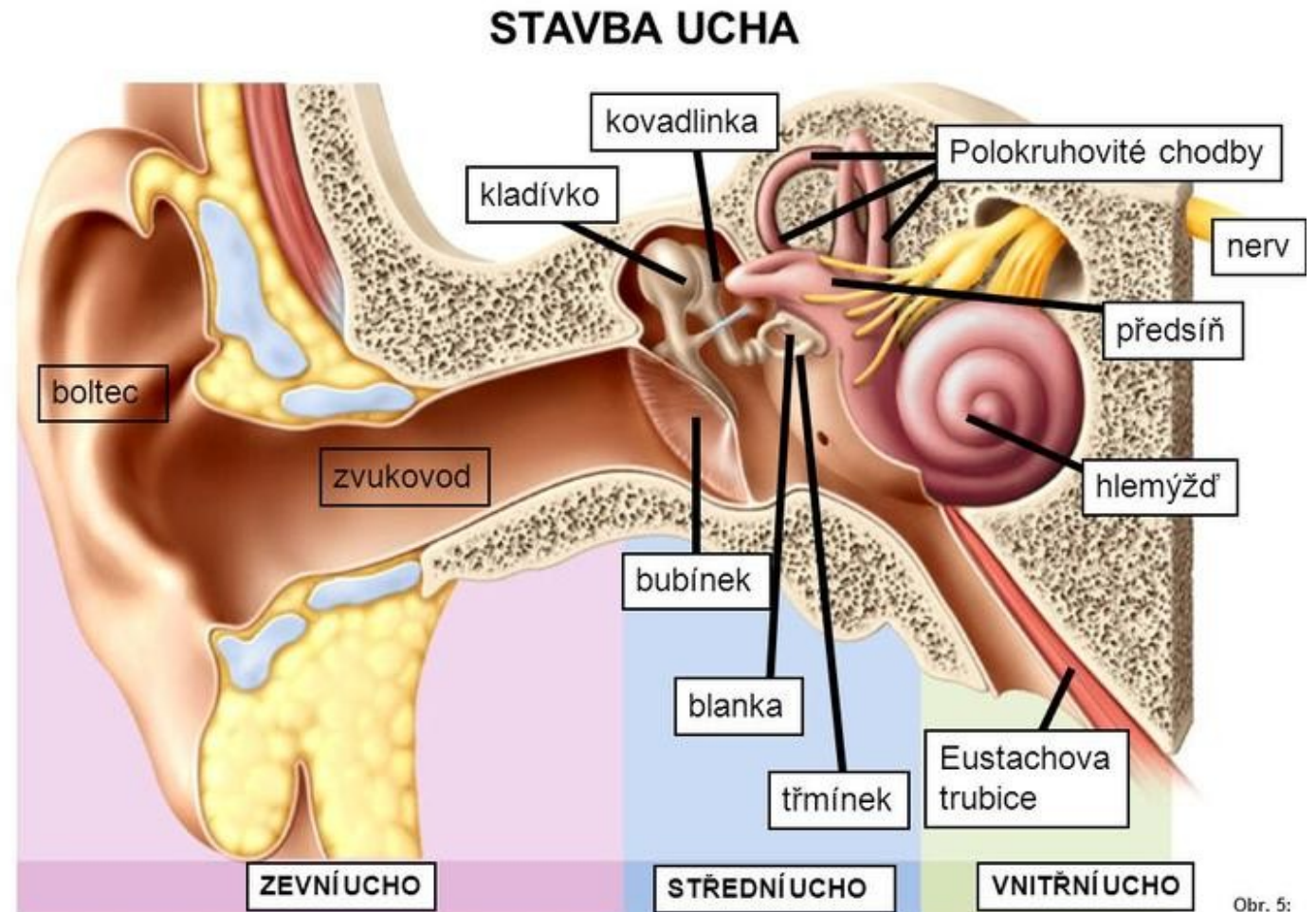
- **2. Mechanický odpor**

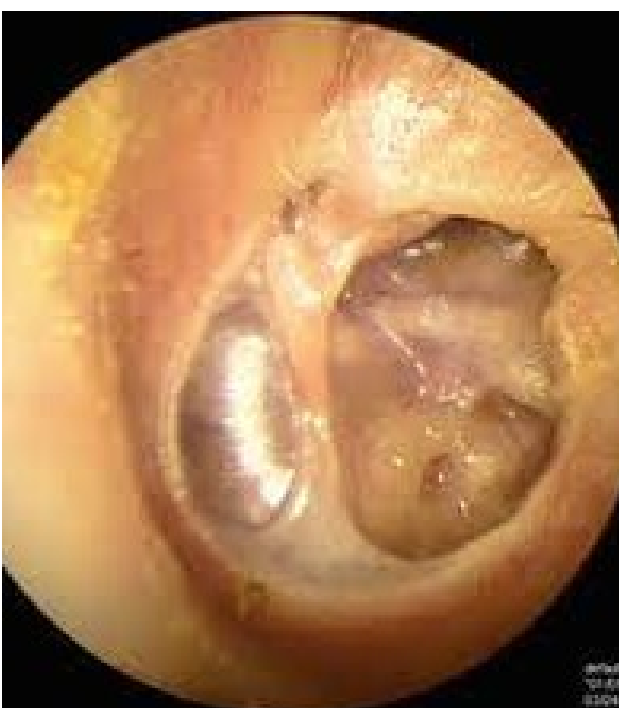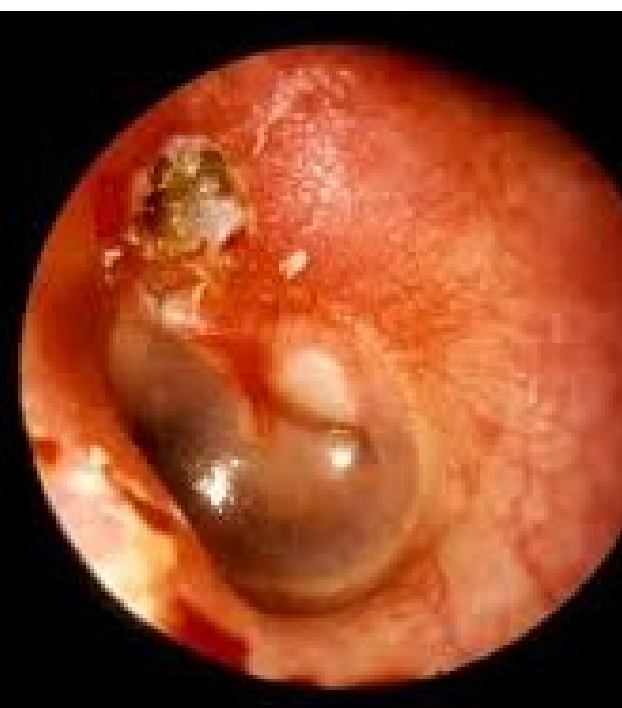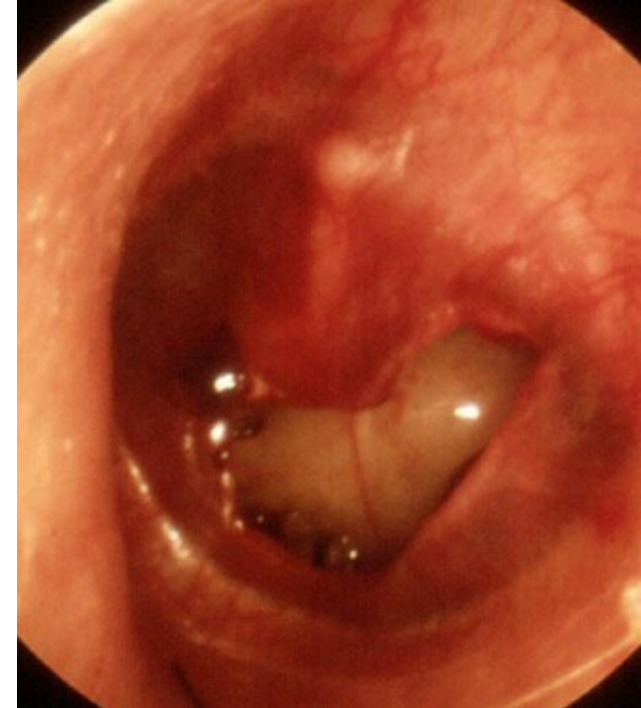
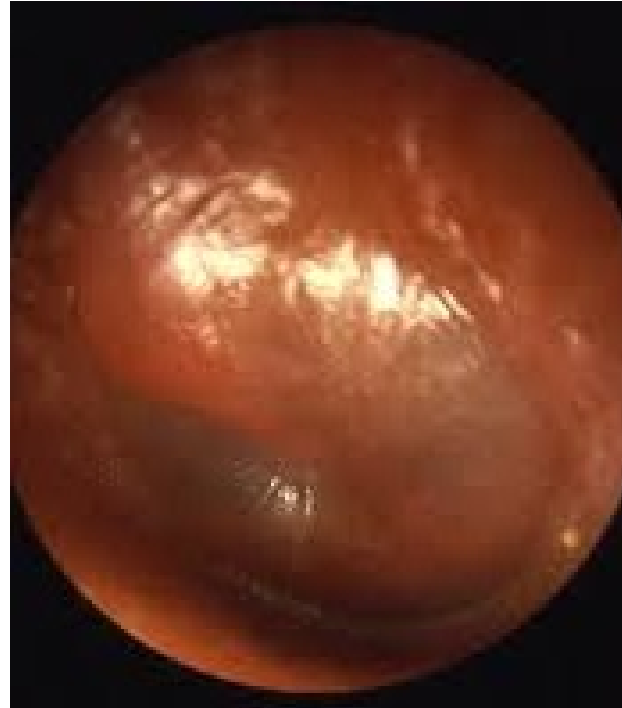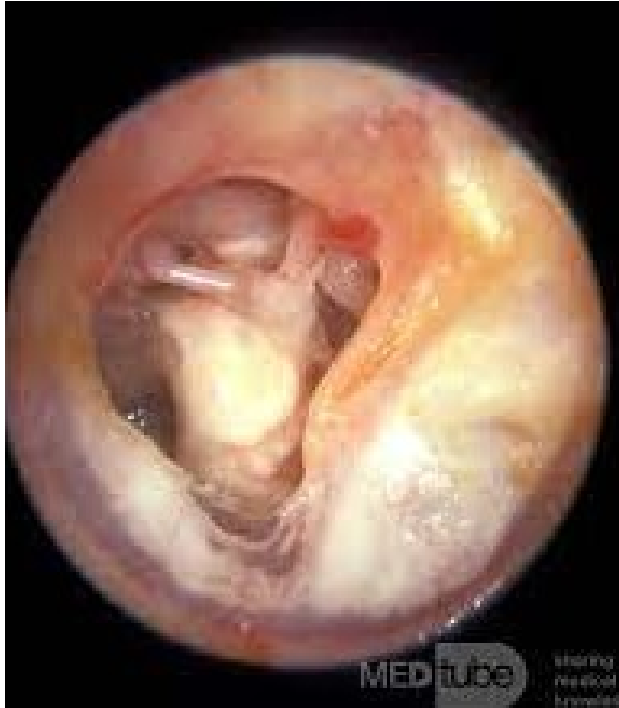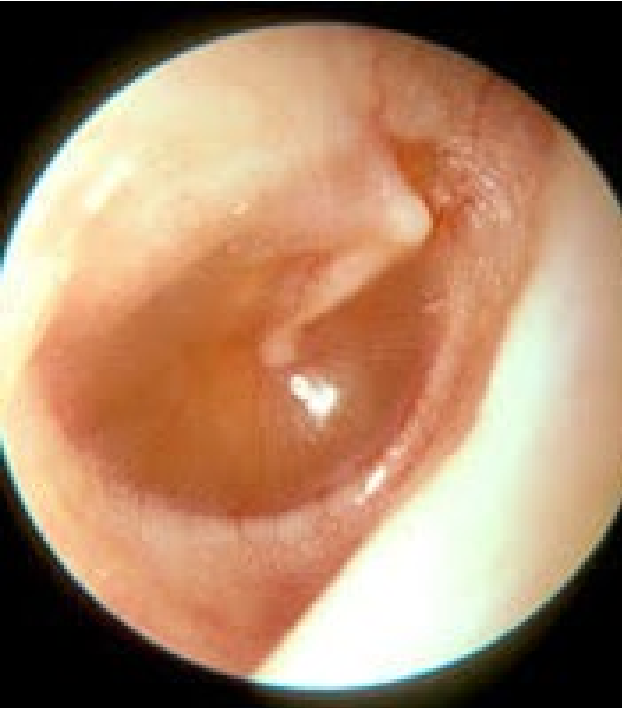- tuhost (pružnost bubínku a kloubních spojení)

- hmota (obsah středoušní dutiny) ideálně hmotnost kůstek ,ligament a svalů

- tření (v místě styku ploténky třmínku s tekutinou vnitřního ucha)

- **Celkový převod 60 dB**



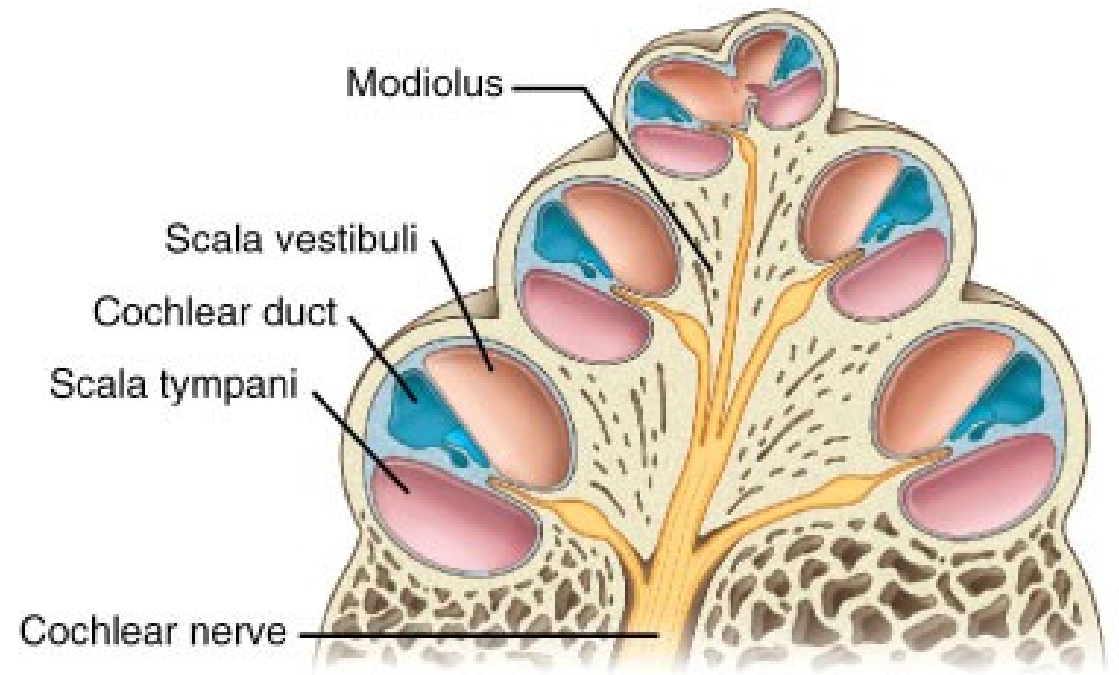
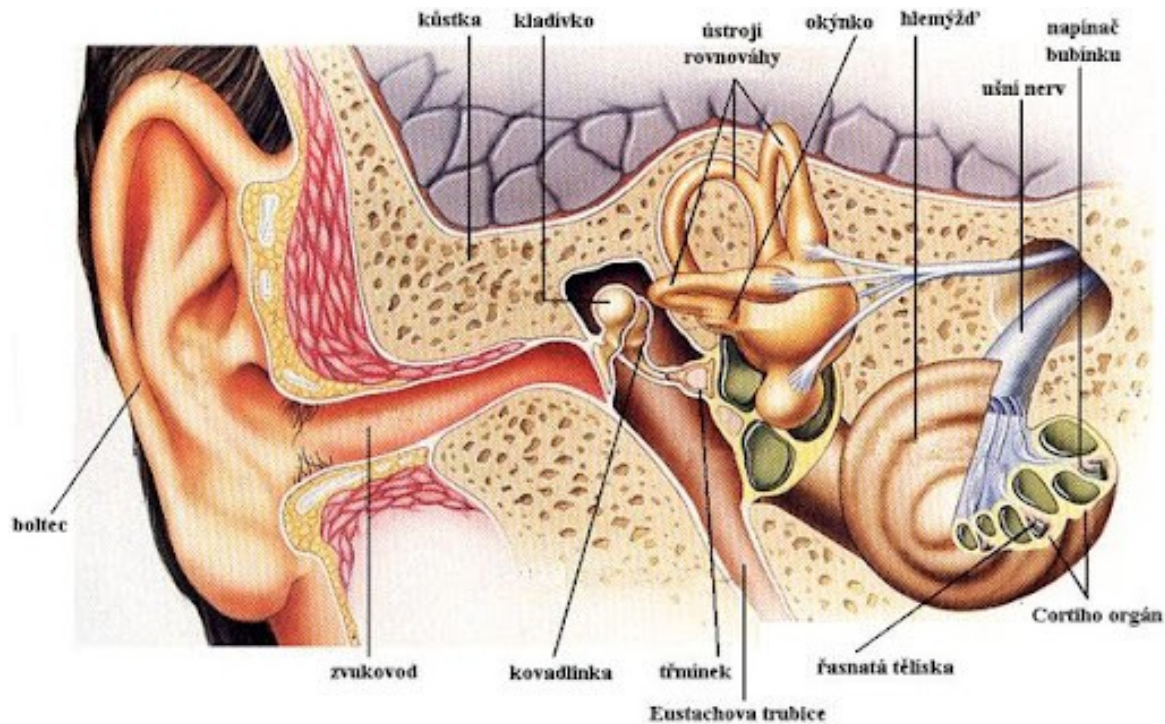


Patologie středouší - příklad

- OMA – otitis media acuta
- OMS – otitis media secretorica
- Otitis media chronica (adheziva, cholesteatom)
- Trauma - Perforace bubínku , rozvolnění řetězu kůstek
- Otokskleroza
- Tumor

Fyziologie slyšení - vnitřní ucho

- Sluchová a rovnovážná



Fyziologie slyšení - vnitřní ucho

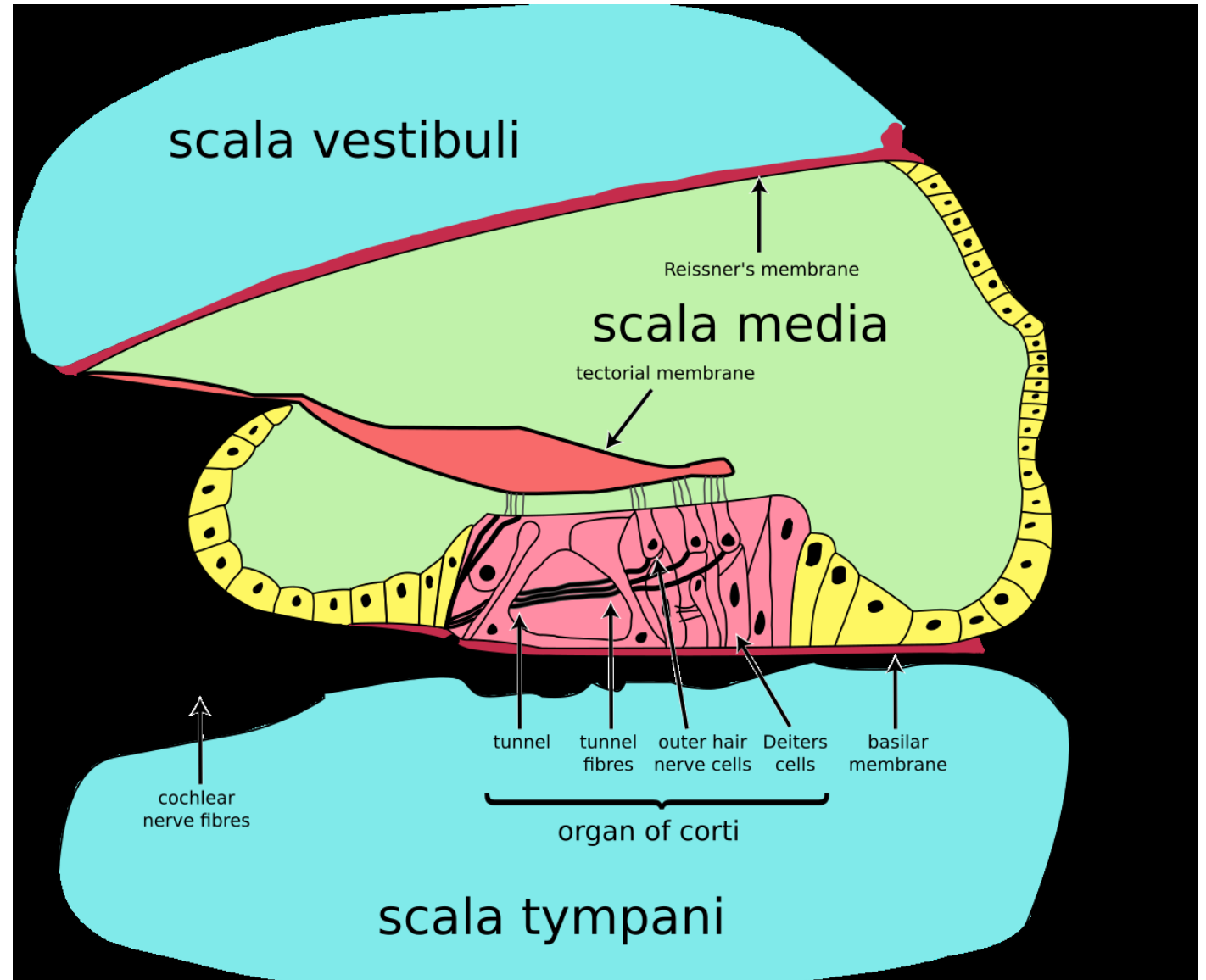
- **Ductus cochlearis**

Reissnerovou membr.
od perilymfy sc. vestibuli a
bazilární membránou od sc.
tympani

- **Cortiho orgán**

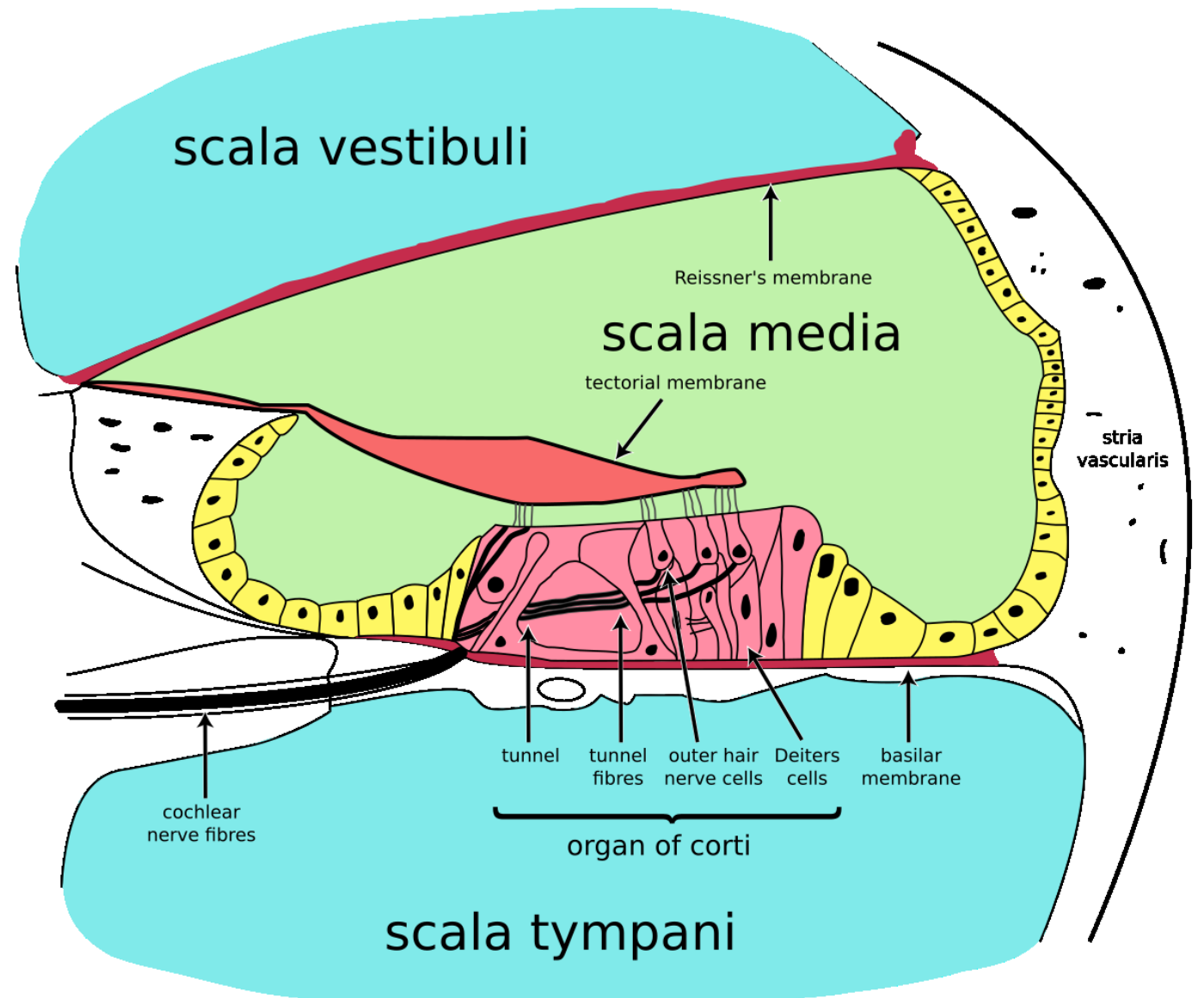
- Vnitřní vláskové bb. 3500 (1
řada 120 stereocilií, spirálně
uspoř., 90-95 % aferentní
neuronů spoje s vnitř. vl. bb., 1
vzb inervována 10-20 vlákny
perif.axonu.

- Zevní vláskové bb. 12000 (3
řady, 46-148 stereocilií uspoř.
W, vlákna neuronu typu II, 1N x
10 zev. vl.bb)



Fyziologie slyšení - vnitřní ucho

- Pohyb třmínku - nestlačená tekutina - okrouhlé okénko
- **Postupující vlna** – max. velikost a amplituda v určitém místě bazil. membr. - tonotopie. (vysoké tóny při bazi - nízké při helikotremě)
- Iontové kanály - stereocilie zakotveny v tektorial. membr.)
- Zevní vl. bb - zesilovač hlavně slabé zvuky
- Vnitřní vl.bb - transformace energie akustického tlaku se mění na bioelektrický signál - sluch nerv



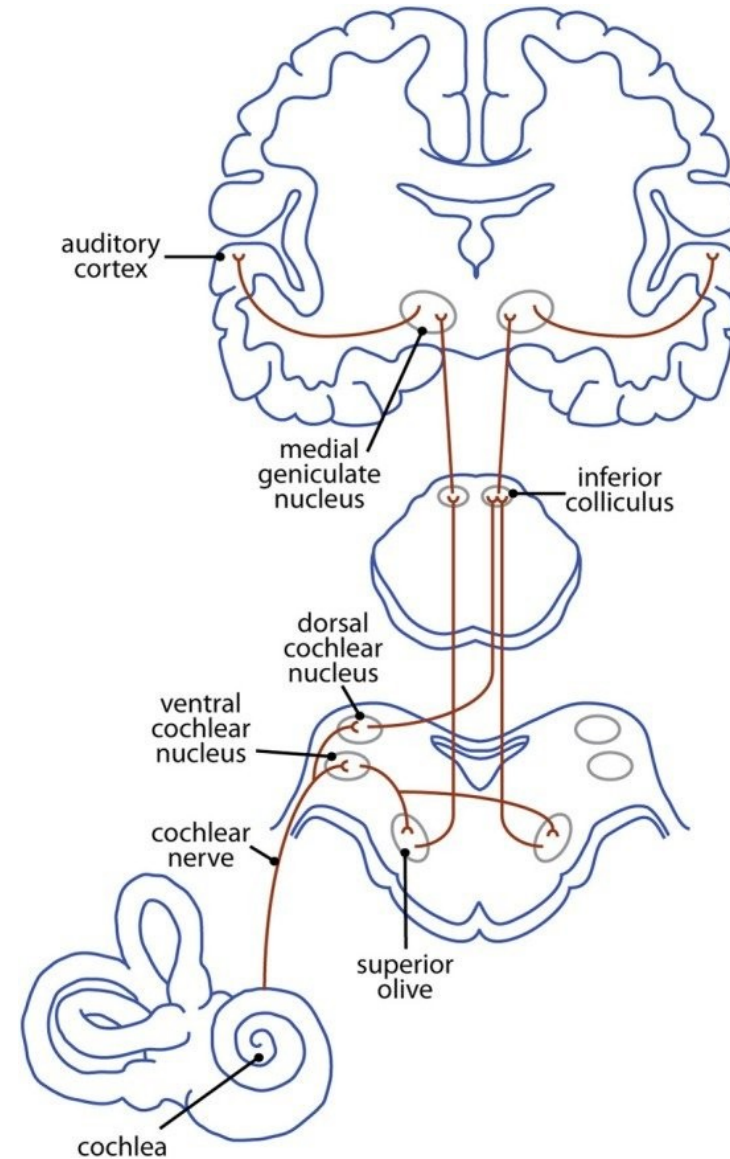
Patologie vnitřní ucho - příklad

- Acutrauma
- Barotrauma
- Toxické postižení
- Následky OMA, meningitidy
- Trauma
- M.Menier



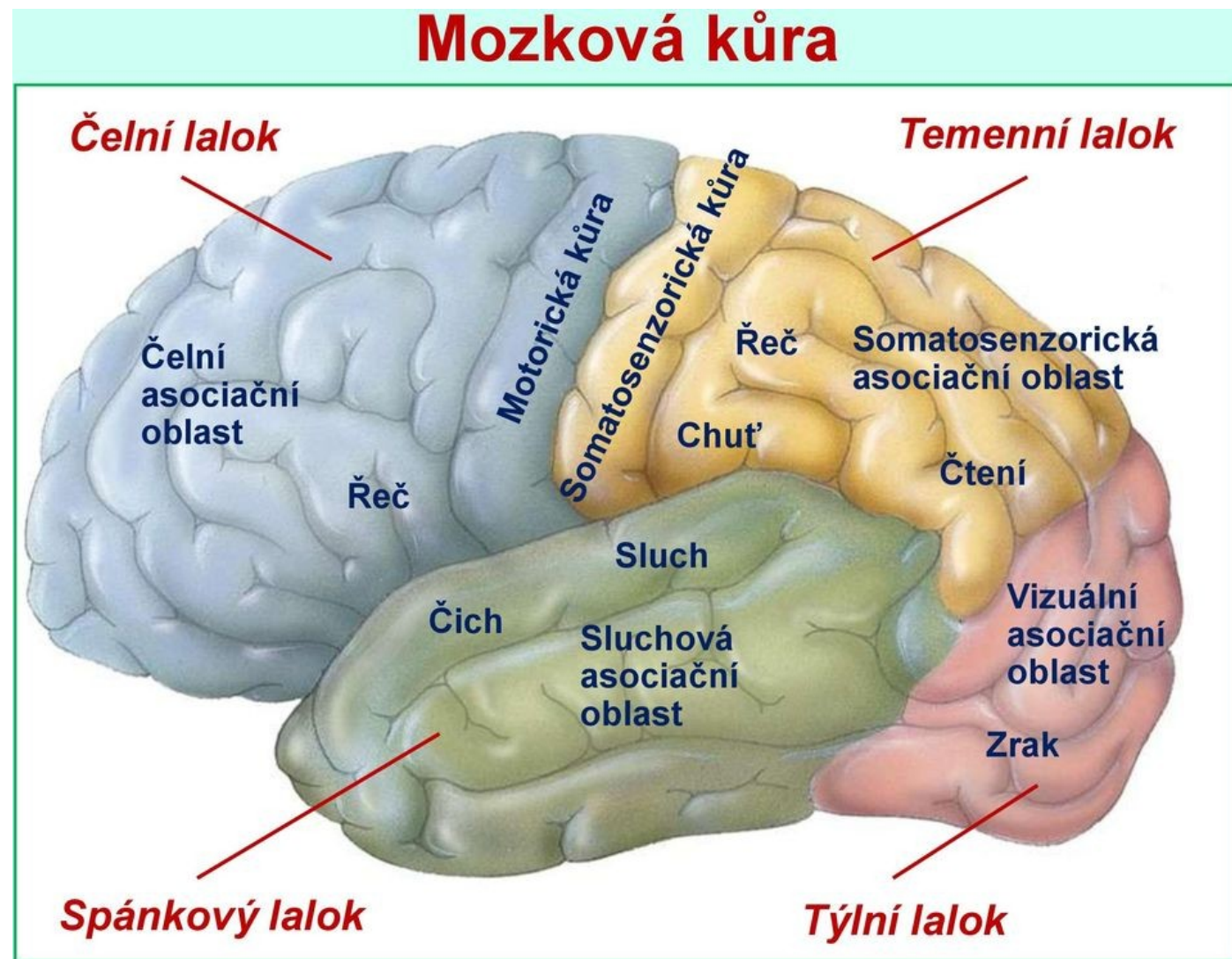
Sluchová dráha

- **n. vestibulocochlearis** – n.VIII
- Tonotopické uspořádání (až po úroveň primární sluch.kůry)
- **1.N** - ggl.spirale cochlae ,meatus ac. internus a MM koutu
- **2.N** - medulla oblongata - ventral a dorsal cochlear. jádra - šíří ipsi i kontrolateral. cestou lemniscus lateralis
- **3.N** - coliculus infer. - střední mozek) ipsi i kontrolateral. vlákna
- **4.N** - corpus geniculatum mediale - thalamus - sluchové kůry



Sluchová kůra

- **Primární sluchové centrum** - Heschlův závit (gyrus temporalis sup.), tonotopicky končí sluch dráha (část, kde neurony registrují čisté tony, okolo sek. sluch pole (belt) odpovídají na komplexní zvuky, dochází k pokročilejšímu zpracování zvuků, terciární pole (parabelt), všechna mnohonásobně propojená
- **Vyšší sluchové pole** – patří Wernickeho centrum pro percepci řeči, centrum vnímání muzických vjemů



Patologie sluchová dráha - příklad

- Ischemické x krvácivé léze
- Pozánětlivé komplikace
- Tumory - neurinom n.VIII (schwanom)

