

# Poruchy sluchu u dětí, dospělých a jejich korekce

---

- PPVMP010 ORL a foniatrie pro speciální pedagogy zimní semestr 2022
- Šupíková L., Lenert R. SN Opava

# Poruchy sluchu u dětí a dospělých

- Sluch - zásadní význam v mezilidské komunikaci, tvorba sociálních vztahů, izolace
- Mimovolně vnímáme informace, podněty z okolí
- Nedoslychaví - předstírají, že slyší, nechtějí se ptát, nedostanou informace
- Neslyšící - tendence k uzavírání ve své komunitě
- Nevidomí x neslyšící



# Klinika - dospělí

---

- „Mám zalehlé ucho“
- „Slyším, ale nerozumím“
- „Šumí mi v uchu (tón, motor letadla , řeka, tekoucí voda, pulzace)“
- „Ostatní (manželka) si myslí, že neslyším“



# Klinika - děti

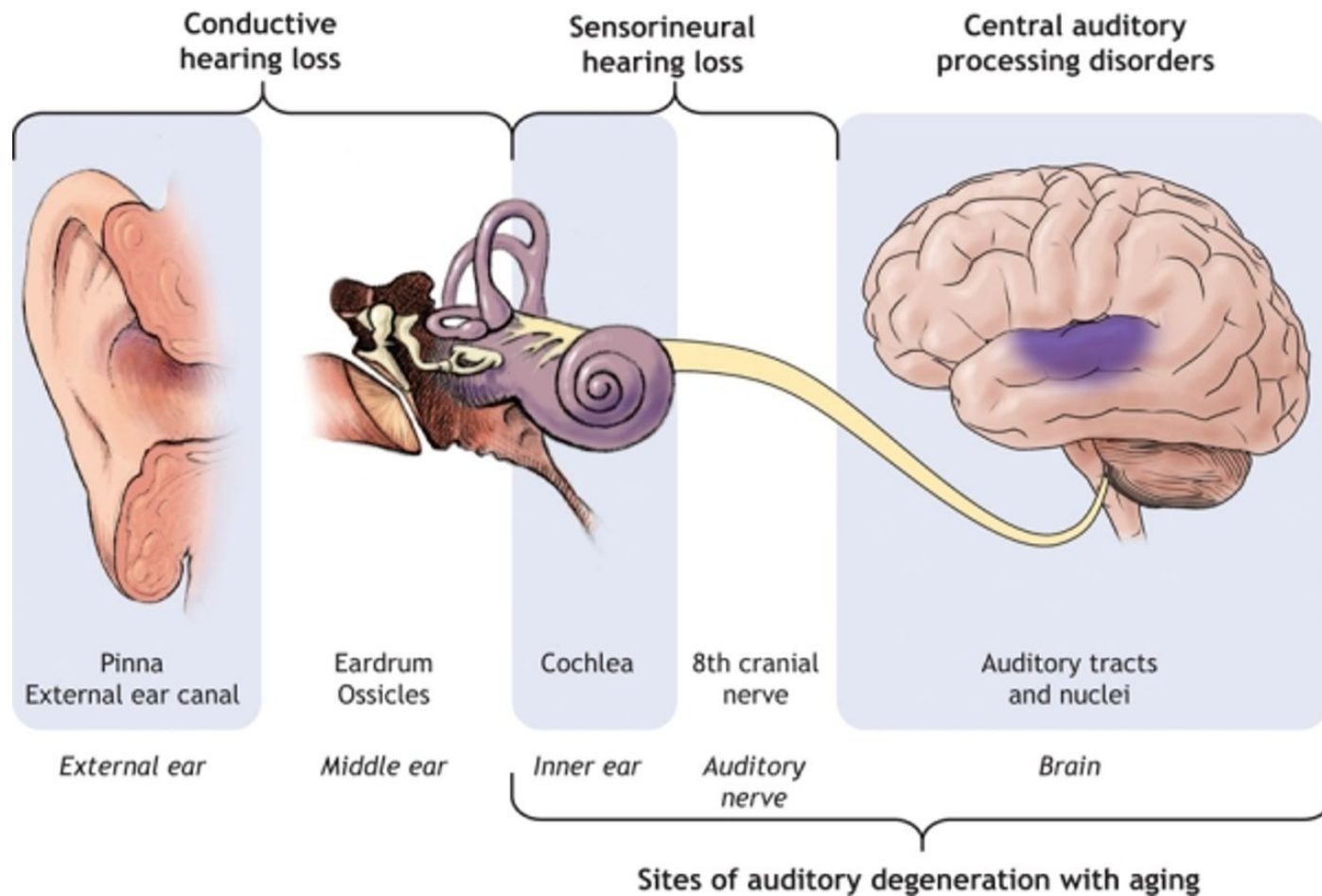
---

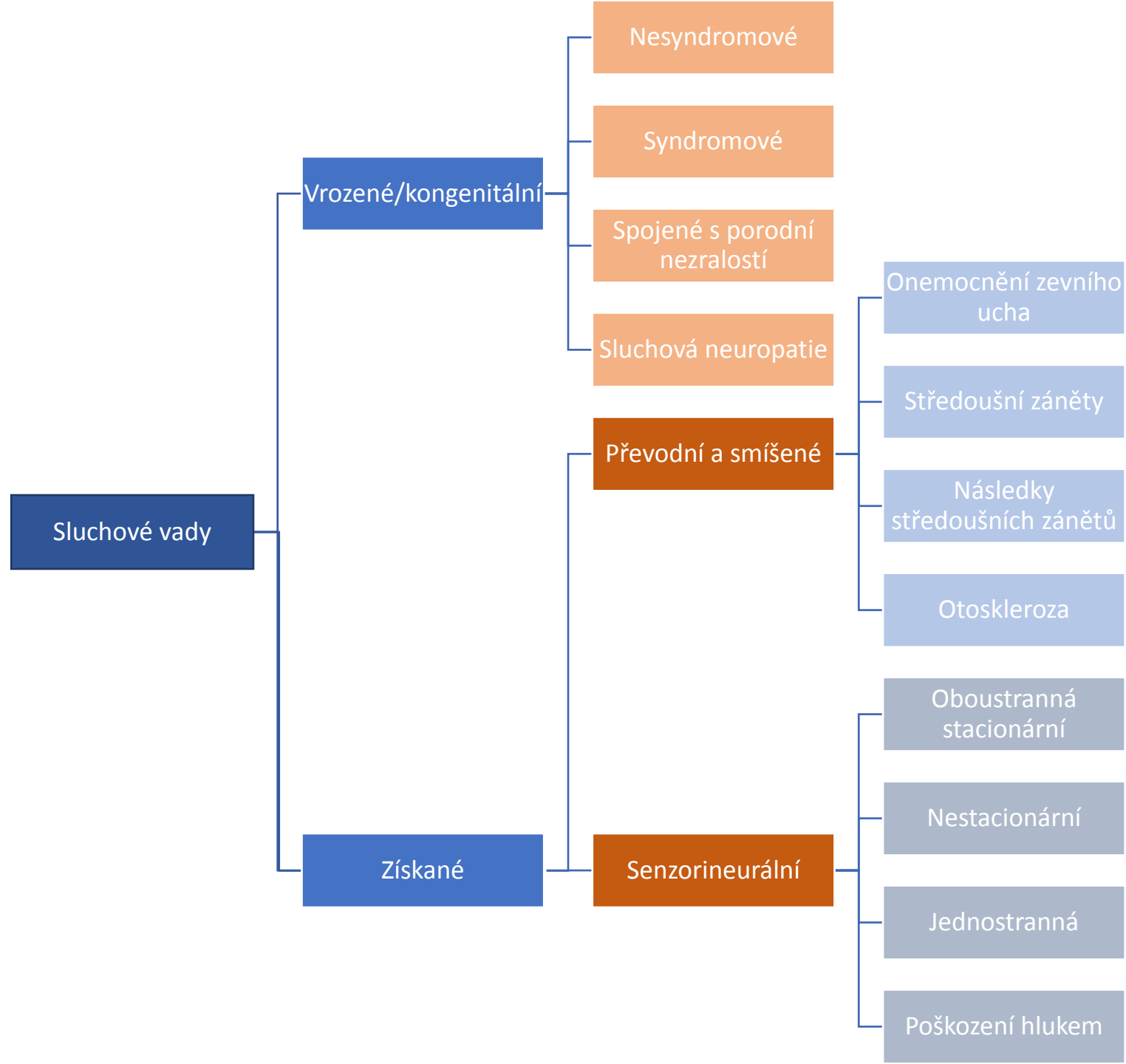
- **Novorozenec - není rozvoj řeči**
- Sluch, nepoškozený CNS a zpětnovazebné mechanismy, zdravé fonační a artikulační ústrojí, mluvící okolí
- Období novorozeneckého křiku 0 - 7tý – reflexní, pak libost, nelibost
- Období broukání 7-16tý (akusticko-fonační reflex dle Seemana, instinktivní)
- Období žvatlání 16tý - 9měs. (akusticko-motorický reflex dle Seemana, počátky volní aktivace řeči)
- Období rozumění řeči a napodobování 9.měs - 1rok
- **Starší** - hůře reagují , vypadají neposlušně, zhoršení prospěchu ve škole



# Dělení

- **Dle typu** - senzineurální (percepční) x konduktivní (převodní) x smíšené
- **Dle trvání** - dočasné x trvalé
- **Dle doby vzniku** - kongenitální, progredující, získané
- Nedslychavost - hypakuze
- Hluchota – surditas
- Ohluchnutí
- (TPS - trvalá porucha sluchu)





# Kongenitální sluchové vady

## Nesyndromové

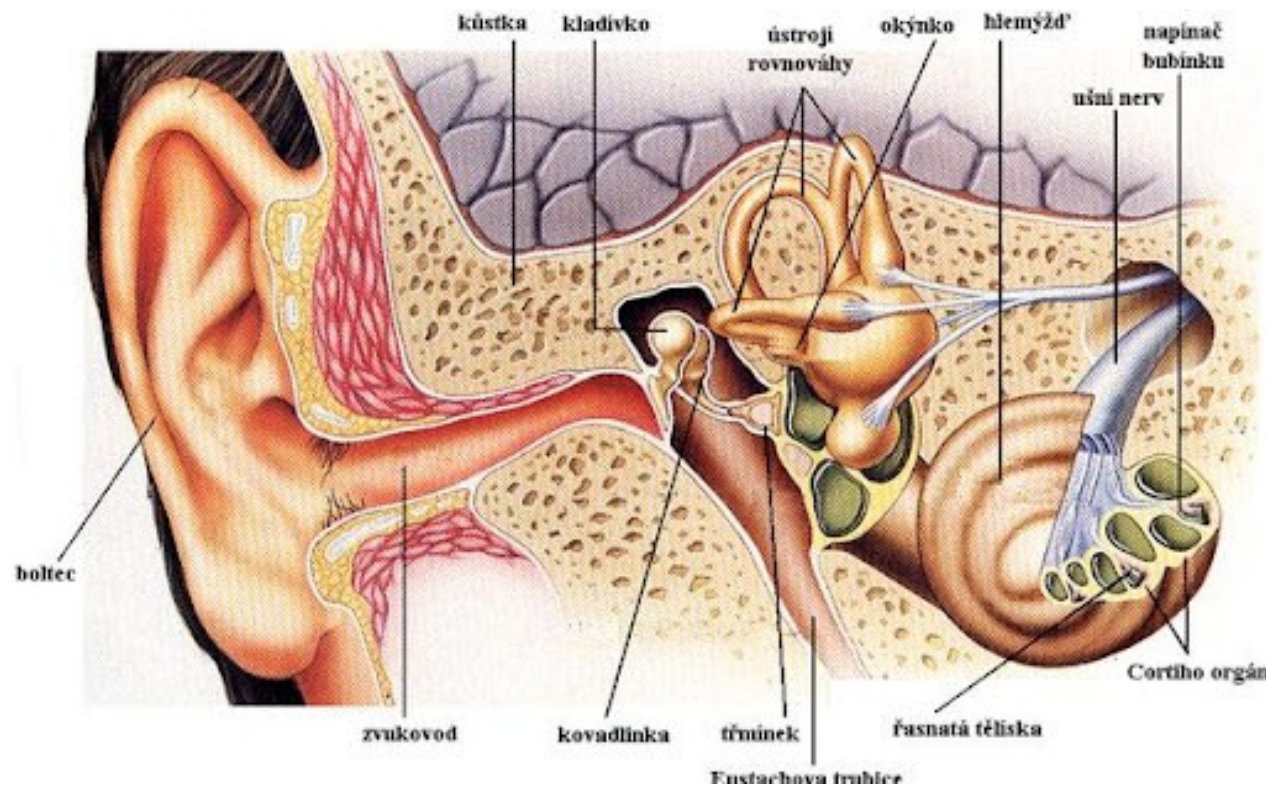
- dítě se po narození jeví zdravé, poškození sluchu izolovaná patologie. Narušení vývoje řeči - první projev.

- genetické i negenetické příčiny (genet. - mutace genů pro proteiny, fci vnitřního ucha)

• 75 - 80% AR, prelingvální, těžké.

(74 lokusů na 40 genech) - nejčastější DFNB1, mutace v genu GJB2, (mutace v genu pro connexin 26), DFNB4 (malformace vnitřního ucha, 2,5 závitů hlemýždě) - genet. dg dostupná

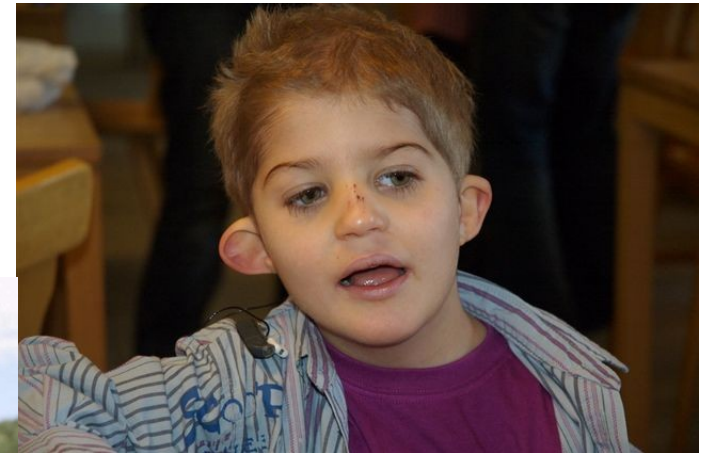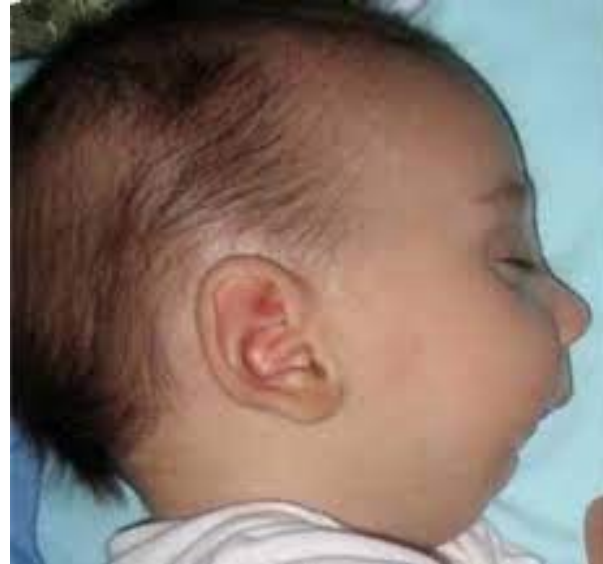• AD - postlingvální, mírnější, progresivní, manifestace až v dospělosti, (42 lokusů na 26 genech)



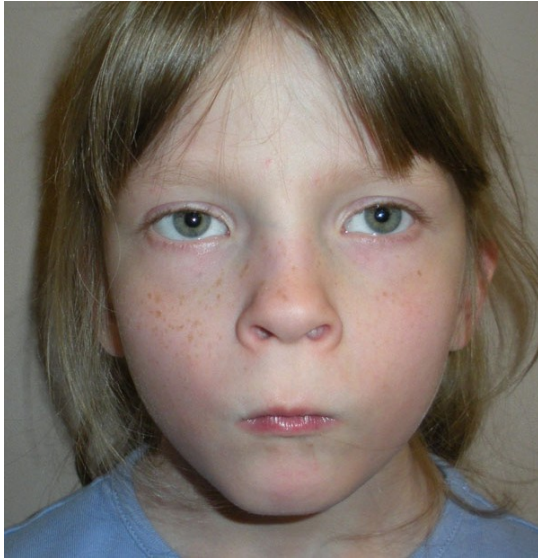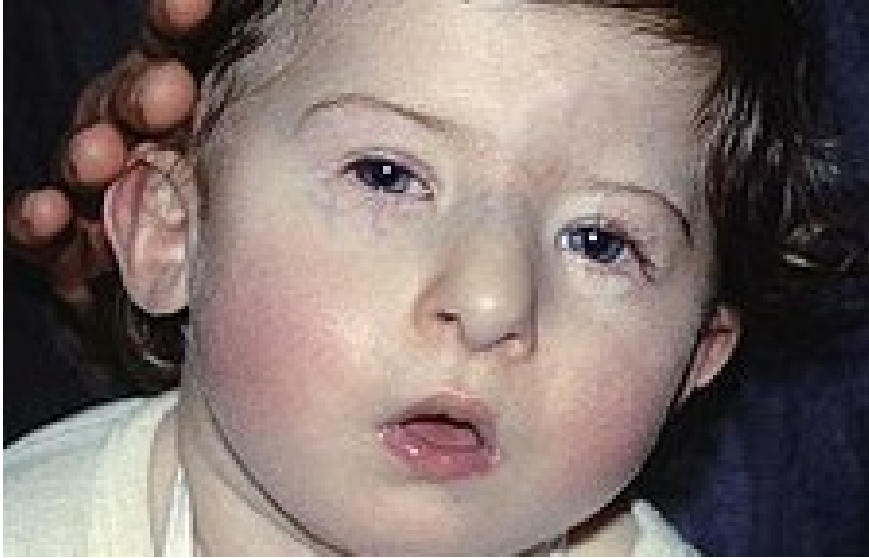# Kongenitální sluchové vady **Syndromové**

- trvalé poškození sluchu spojeno s dalším charakteristickým postižením, dělí se dle dominujícího klinického postižení v rámci sy

- **Syndromová TPS s kraniofaciální stigmatizací** - primárně vrozená ztráta sluchu Treacher-Collins, Pierre-Robin x sl. ztráta sek. důsledkem genet. postižení m.Down,
- **Syndromová TPS s dominujícím očním a smyslovým postižením** - CHARGE sy, Usherův sy ( hluchoslepota)





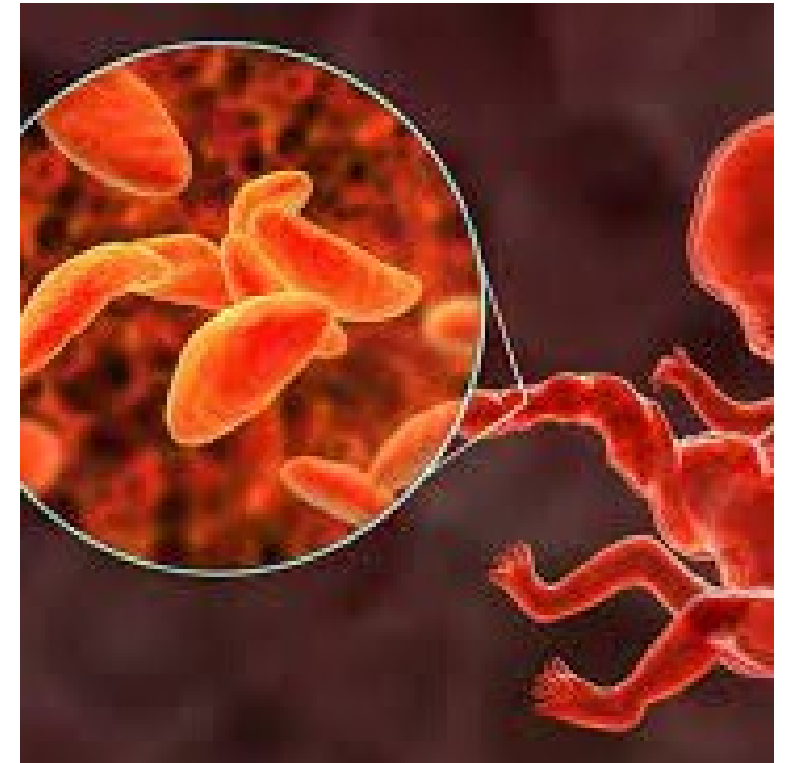
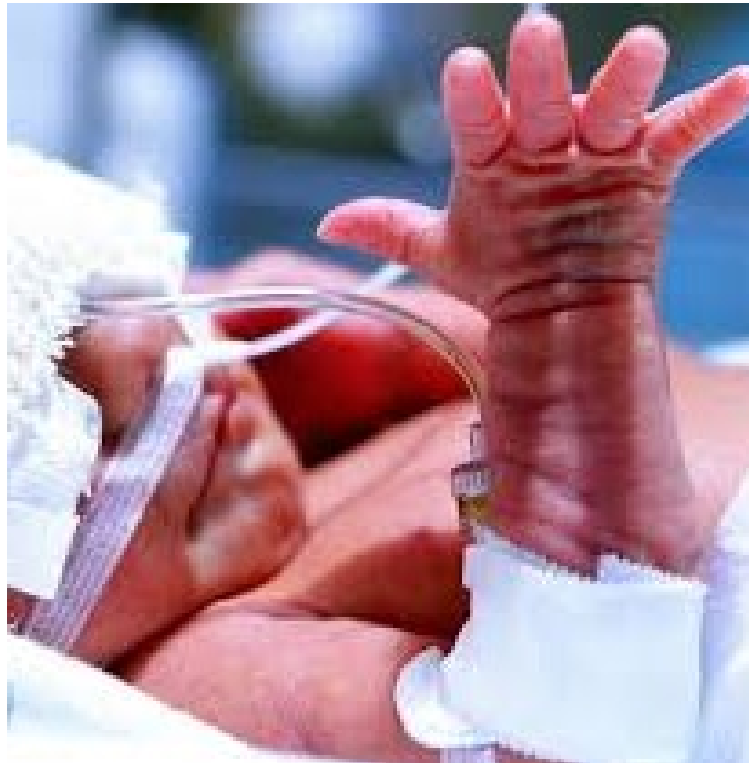
## Kongenitální sluchové vady **Syndromové**

- **Syndromová TPS s neuropsychickým postižením** - nejčastěji - prematurity a dětské mozkové obrny heterogenní, genet. - DiGeorgův sy – AD, defekt srdečních oddílů, neuropsych. (mentální retardace, autismus schizofrenie), poruchy vývoje thymu – autoim. onem., rozštěp. vada , převodní nedoslýchavost
- **Syndromová TPS s dominujícím interním postižením** - Pendredův sy (těžká prelingvální až středně těžká, progredující s postiž št. žl., malformace kochley-Mondiniho dysplasie) + struma (AR), Jervell Lange Nielsenův sy (long QT sy) (AR), Alportův sy – symetr. progresivní postlingvální senzorieurální, nefropatie, až renální insuficience, od 2.dekády

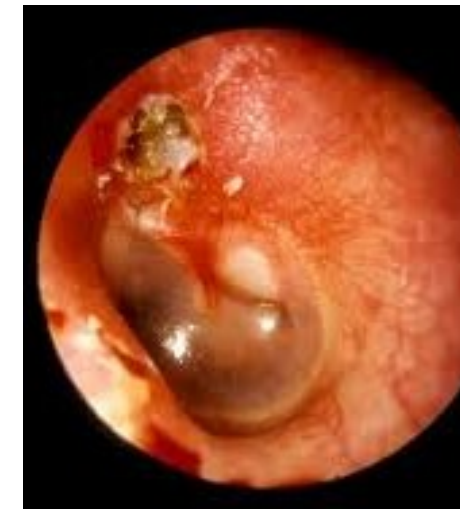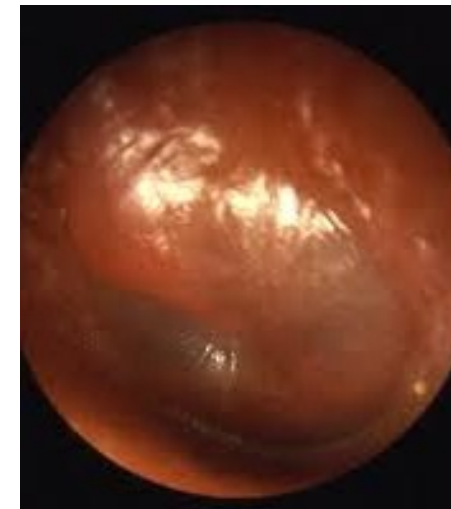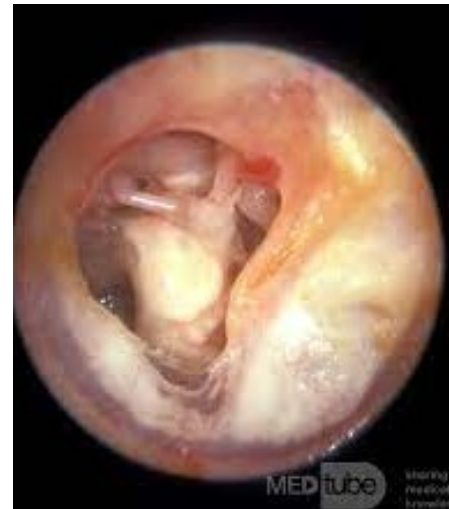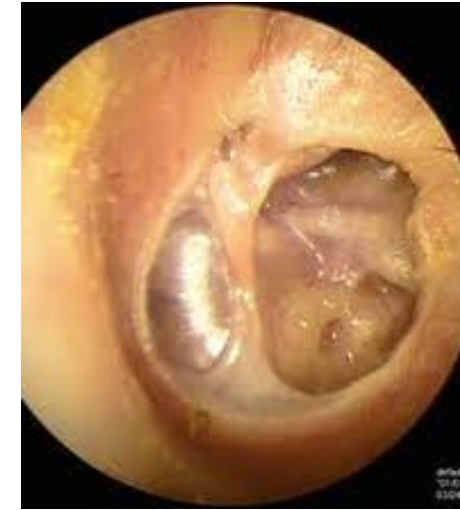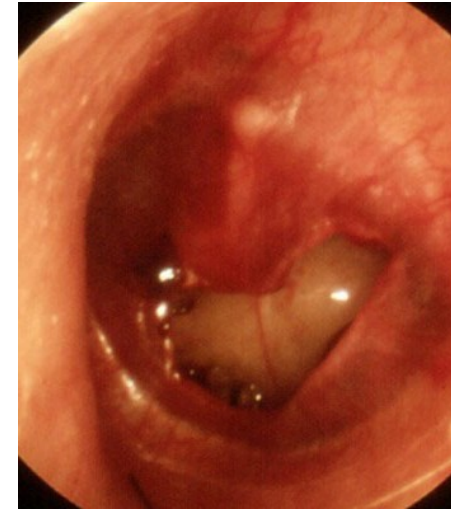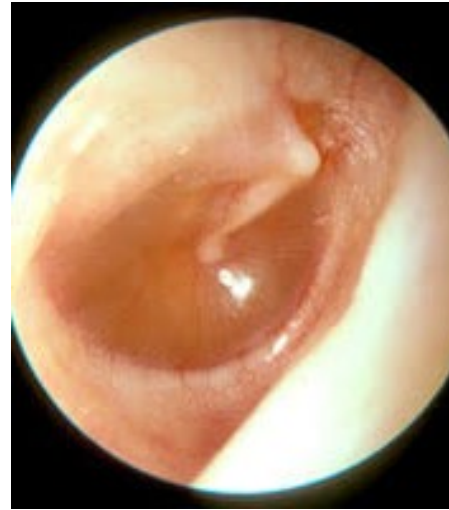# Sluchové postižení spojené s porodní nezralostí

- před 38.t. gestace, v ČR 8,5% těhotenství, hmotnost < 1500g 10x vyšší riziko
- vícečetná gravidita, abusus matky , infekce matky –TORCH, toxická expozice x farmakologie, onemocnění matky
- Každé dítě s prodlouženou hospital. na JIP potencial. rizikové z hlediska trvalého poškození sluchu 0,7-2%, kochleární i retrokochleární, OAE málo, AARB
- Sluchová neuropatie – ANSD (auditory neuropathy spectrum disorder) , zachovaná fce zevních vl. bb , ale problém v přenosu sluch. drahou , OAE výbavné, BERA patologická

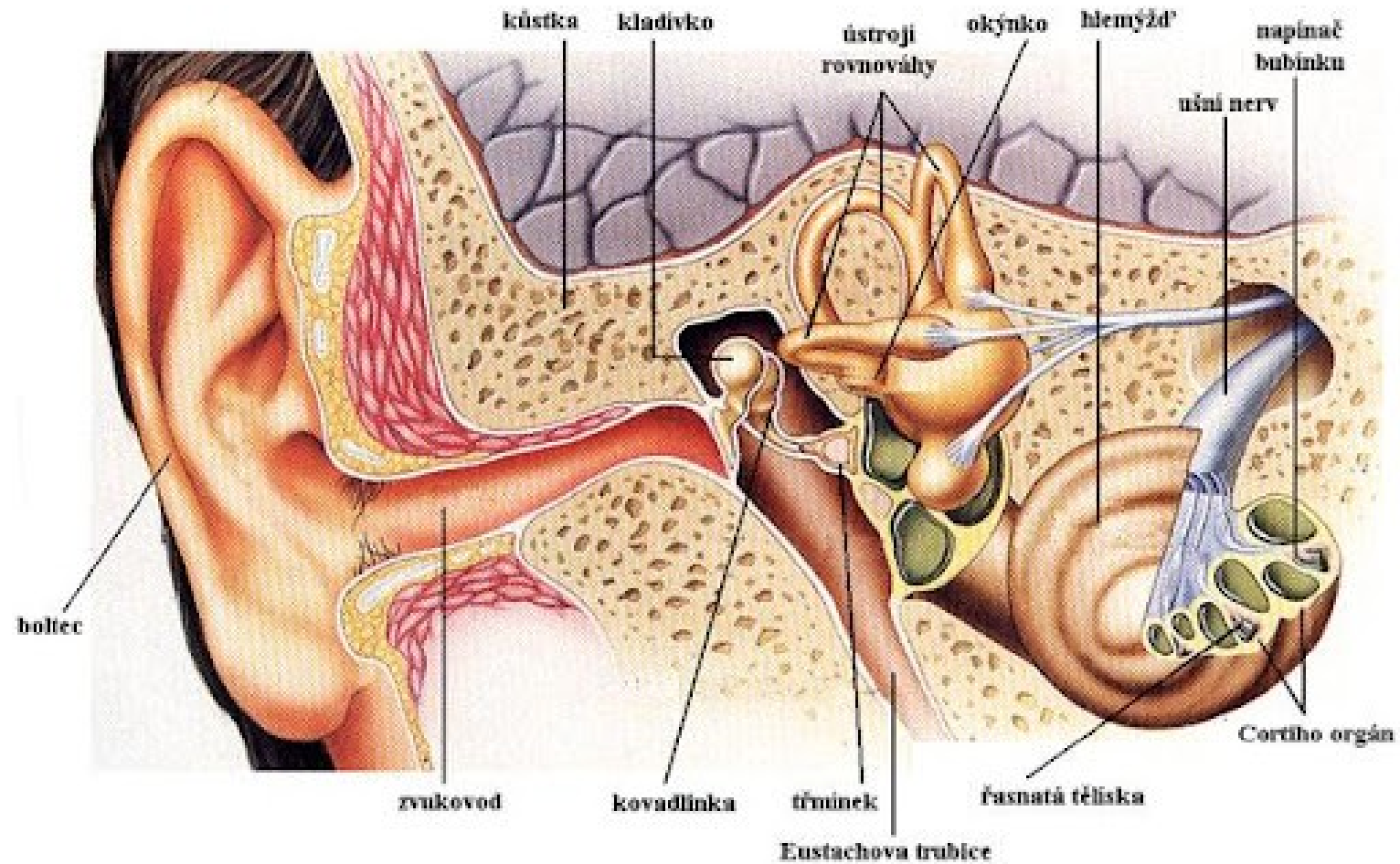


# Konduktivní a smíšená porucha sluchu

- Cerumen - ušní maz
- Zúžení zvukovodu < 4 mm
- Záněty zvukovodu
- Středoušní záněty -otitis media acuta, chronica (adheziva, s cholesteatomem), secretorica
- Otokléroza
- Trauma
- Nádory

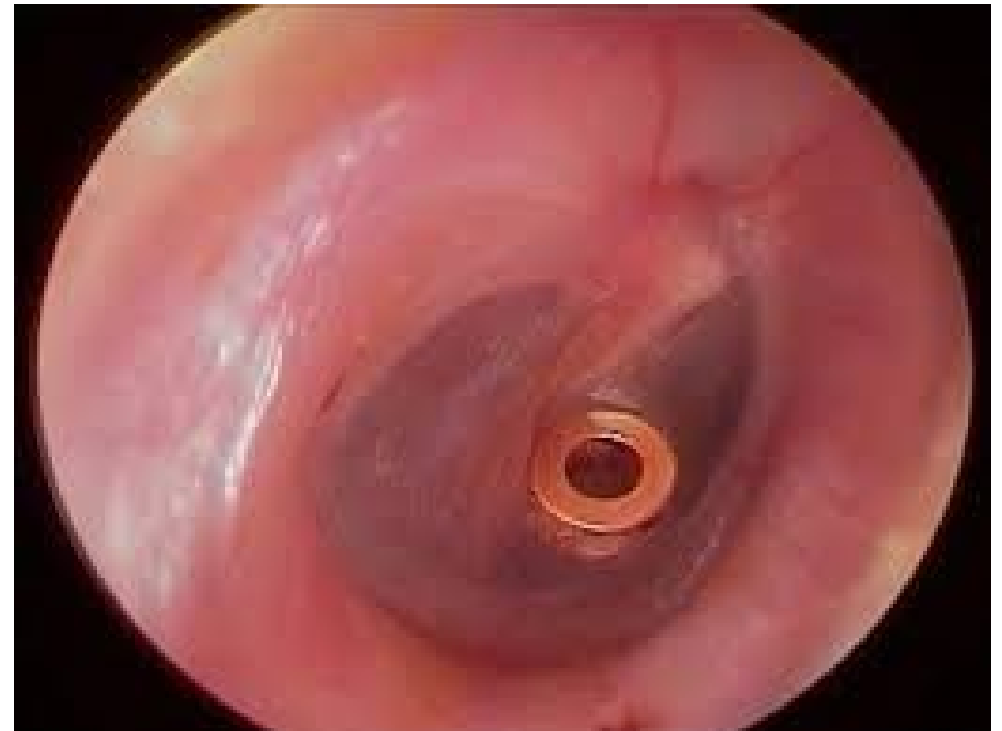
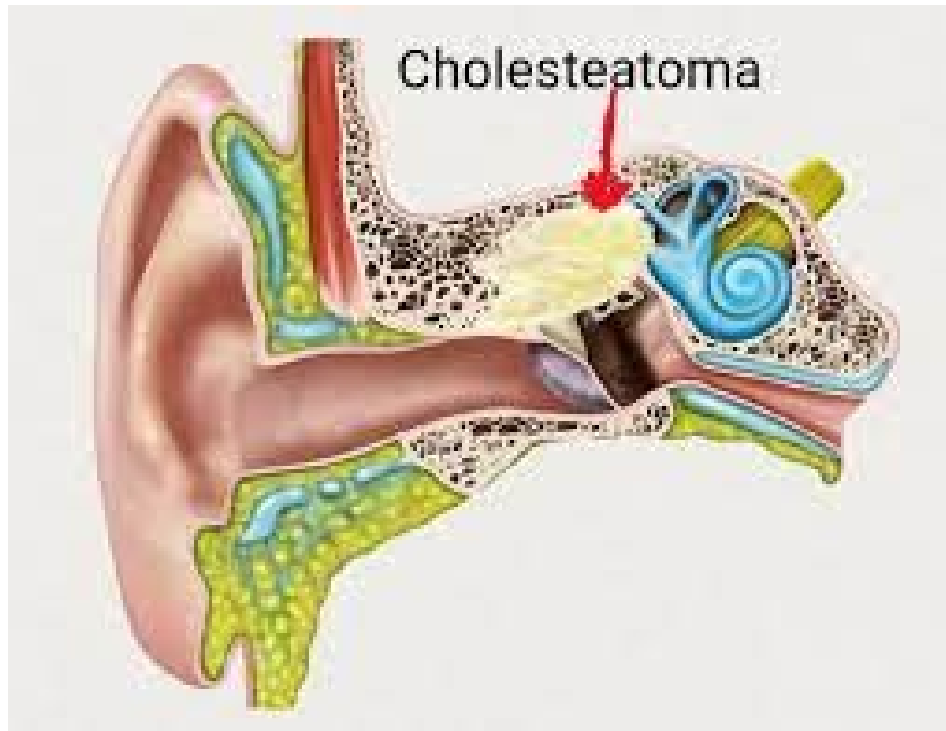
# Ucho anatomie



# Konduktivní a smíšená porucha sluchu - terapie

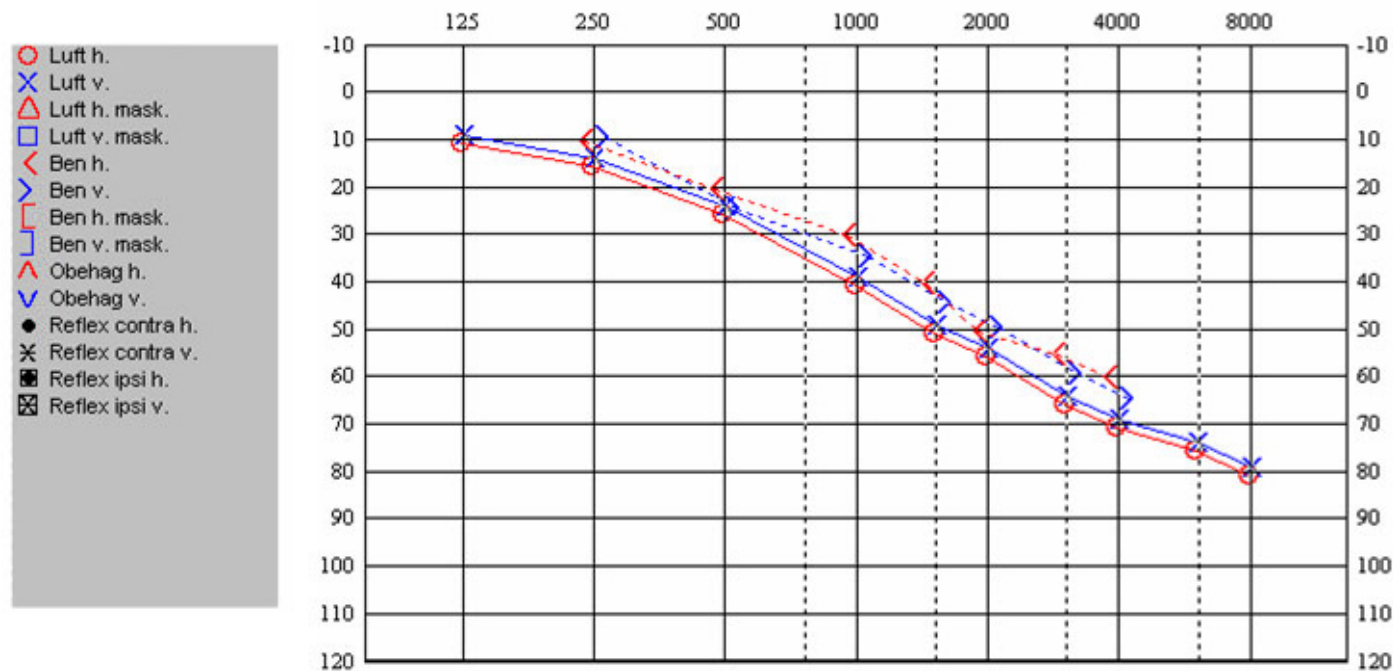
- Akutní - farmakologicky – OMA, otitis externa
- - chirurgicky - perforace , paracentéza u OMA, TU
- -jinak cizí tělesa, cerumen
- Chronické - OMS,OMCH - sanační a rekonstrukční operace



# Senzorineurální porucha sluchu stacionární

- Presbyacuse - věkem podmíněná nedoslýchavost - Evropa 30% mužů, 20% žen nad 60 let. (nootropika, kompenzace zákl. onemocnění DM, ICHS, onem. Jater, ledvin....), korekce sluchadly
- Toxicky podmíněná –(kochleo, vestibulotoxicita) aminoglykosidy (ATB), CHT - během, po expozici, tininus, vertigo

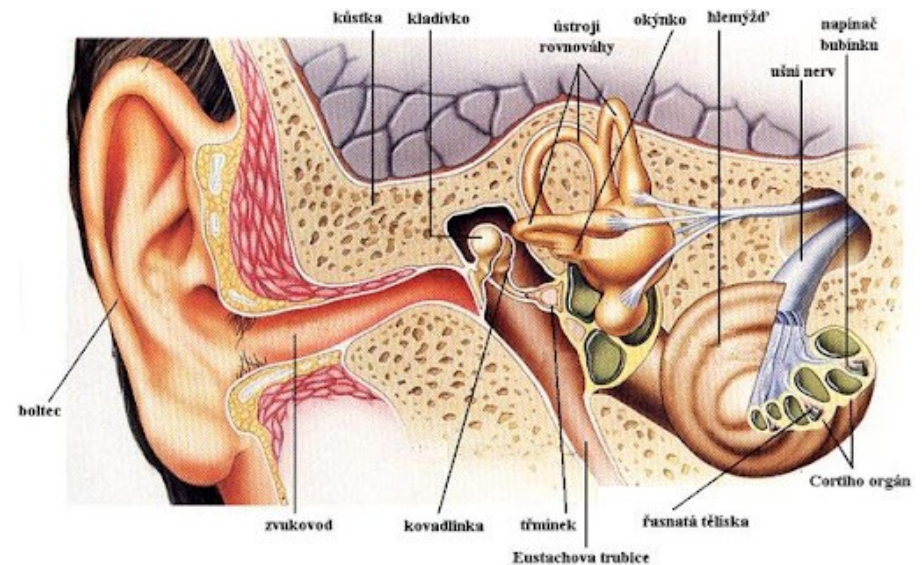

# PRESBYACUSIS



Källa: Karolinska universitetssjukhuset, Hörselkliniken Rosenlund.

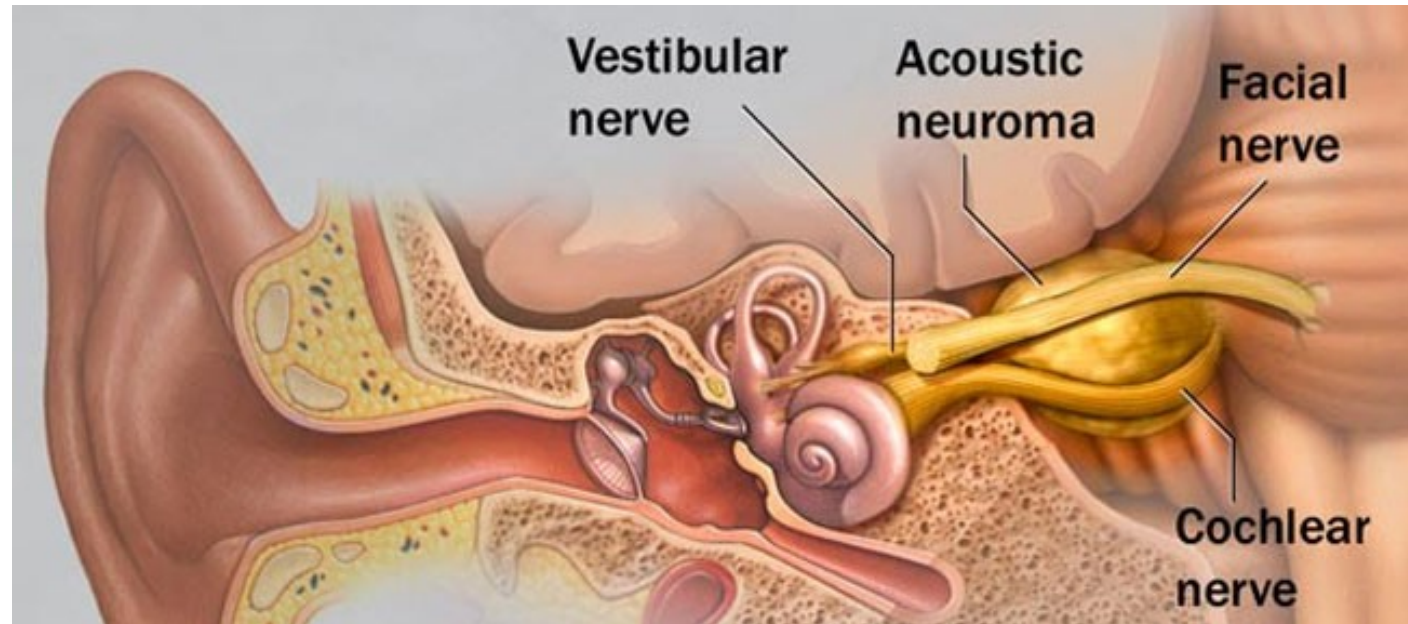
# Senzorineurální porucha sluchu nestacionární

- M. Menier (náhle nedoslýchavost 1 ucho, hlubší f, tlak v uchu , paroxysmální vertigo, ipsilaterální tinitus)
- Autoimunitní onemocnění vn. ucha - AIED (autoimmune inner ear disease), KM – epizodická rychle progredující ztráta sluchu) imunologické průkaz autoprotilátek, (SLE, revmatoidní artritida, ulcerózní kolitida...)



# Jednostranná senzorineurální porucha sluchu

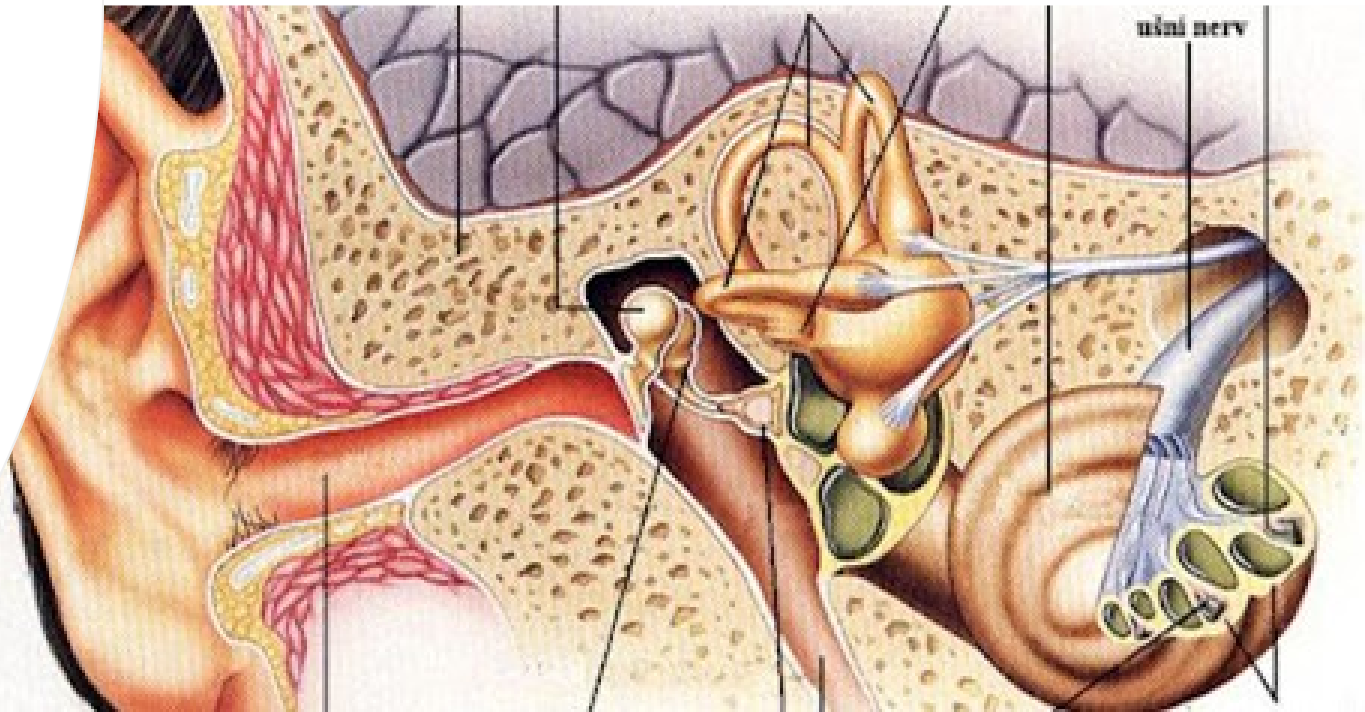
- Náhlá ztráta sluchu - SISHL Pokles na 3 sousedních f o více jak 30 dB během 72 hod,  
*Infekční onemocnění - (chřipka, HSV, příušnice, herpes zoster oticus)*  
*Porucha mikrocirkulace – ischemie , hyperviskozita při metabol. onem.*  
*Imunopatologické procesy*
- Nádory - neurinom n.VIII





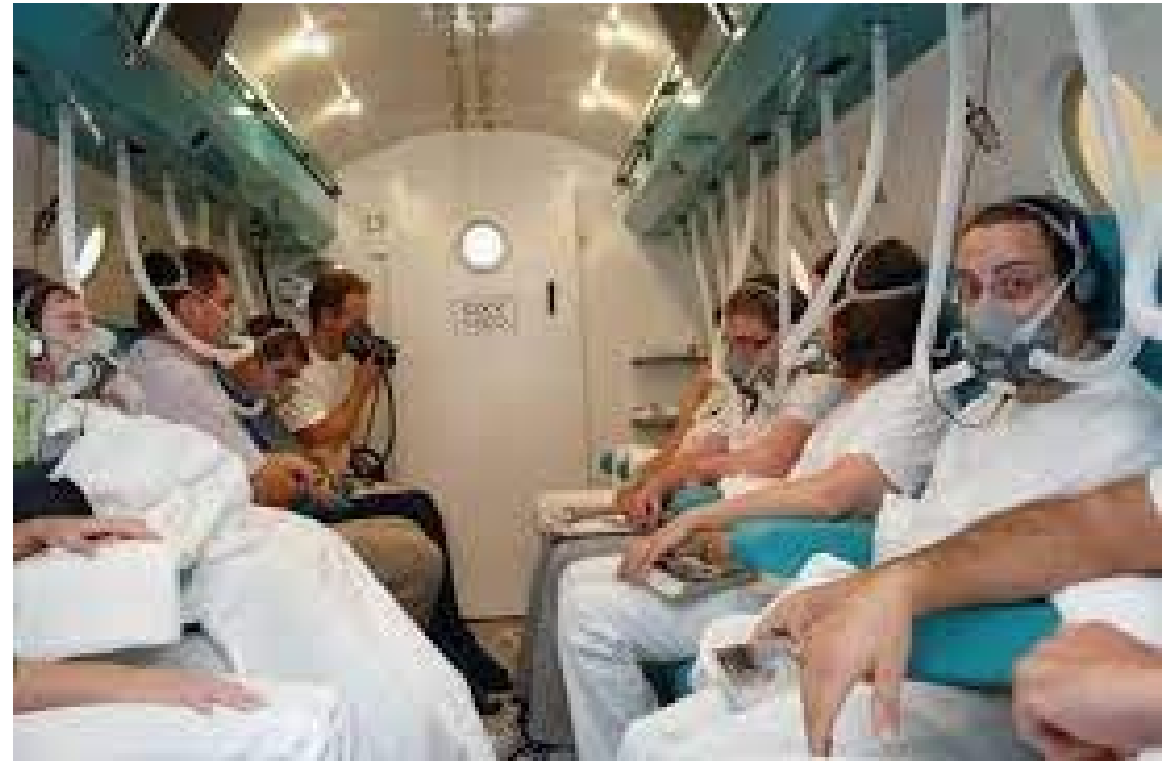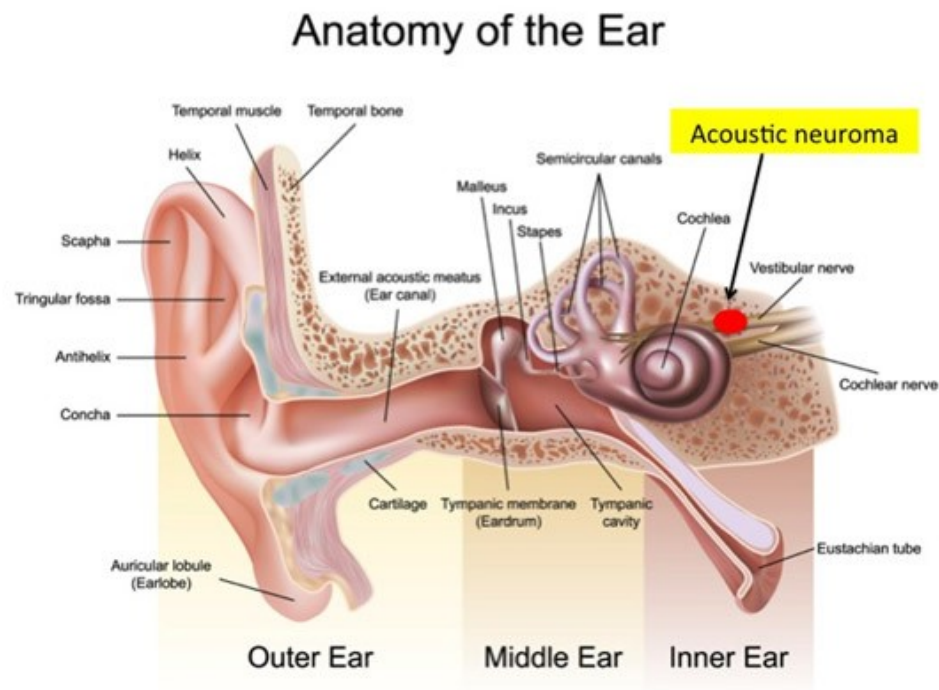
# Poškození hlukem

- **Hluk** – zvuk škodlivý pro lidský organismus - poškozuje sluch, fyziolog. fce, duševní pohodu, mimosluchové postižení, HT, žaludeční obtíže , nervozita....)
- akutní akustické trauma (soudržnost tkání vn. ucha < akustická energie zvuku, doba působení < 1,5ms), roztržení basilární membrány
- akutní explozivní trauma – (impulz > 1,5ms, poškození vn.ucha + mechanickou energií soudržnost tkání stř. ucha), cévní injece na bubínku, hemoytmpanon, perforace , ruptura okrouhlého okénka)
- chronická traumatizace hlukem – dlouhodobé vystavení hluku na 90 dB, preventivní kontroly - progrese > 3 dB na f 0,5 a 2 kHz , nebo 2% dle Fowlera ročně = zvýšená citlivost jedince na hluk



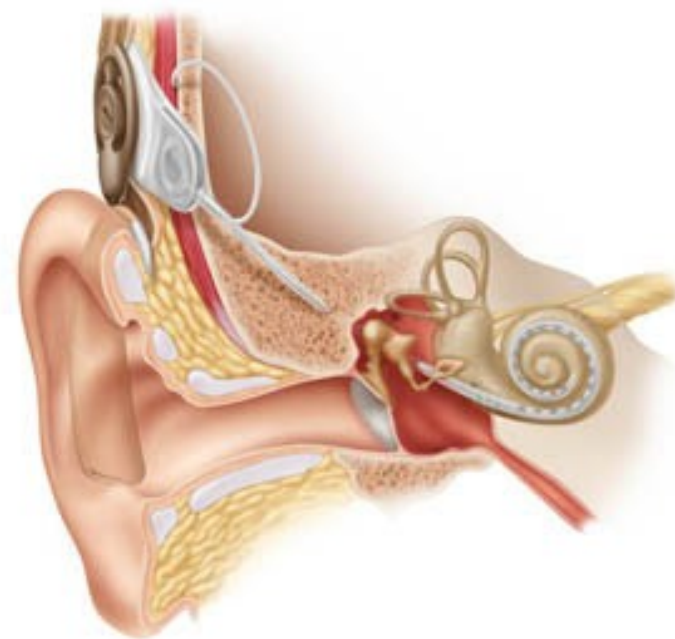
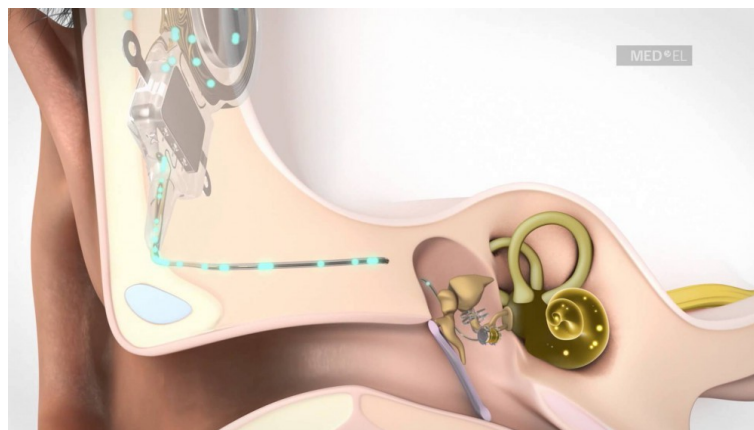
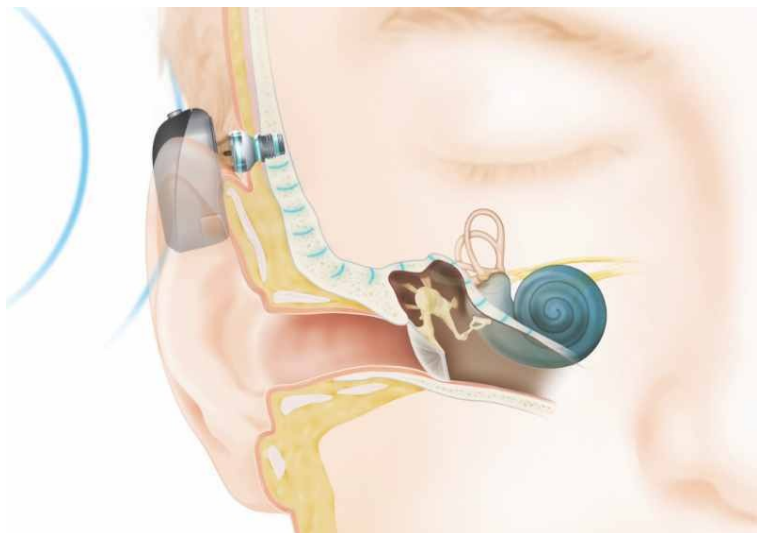
# Senzorineurální porucha sluchu

- Hyperbaroxie
- Farmakologická - kortikoidy , vasoaktivní terapie, virostatika
- Chirurgie – vest. Schwanom, M.Menier
- Prevence
- Korekce sluchadly, RHB sluchu

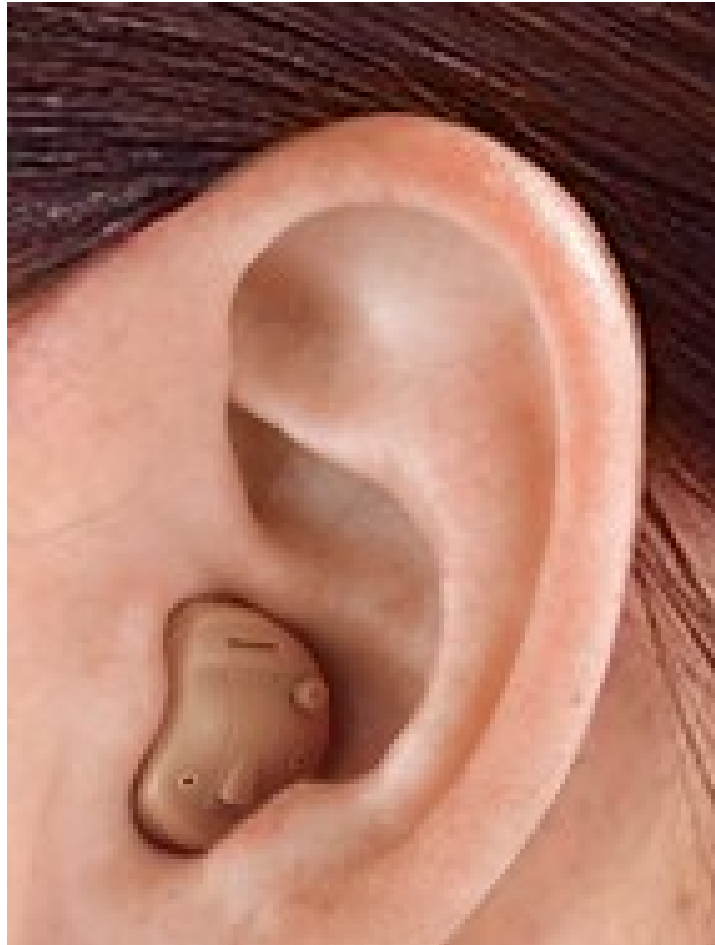
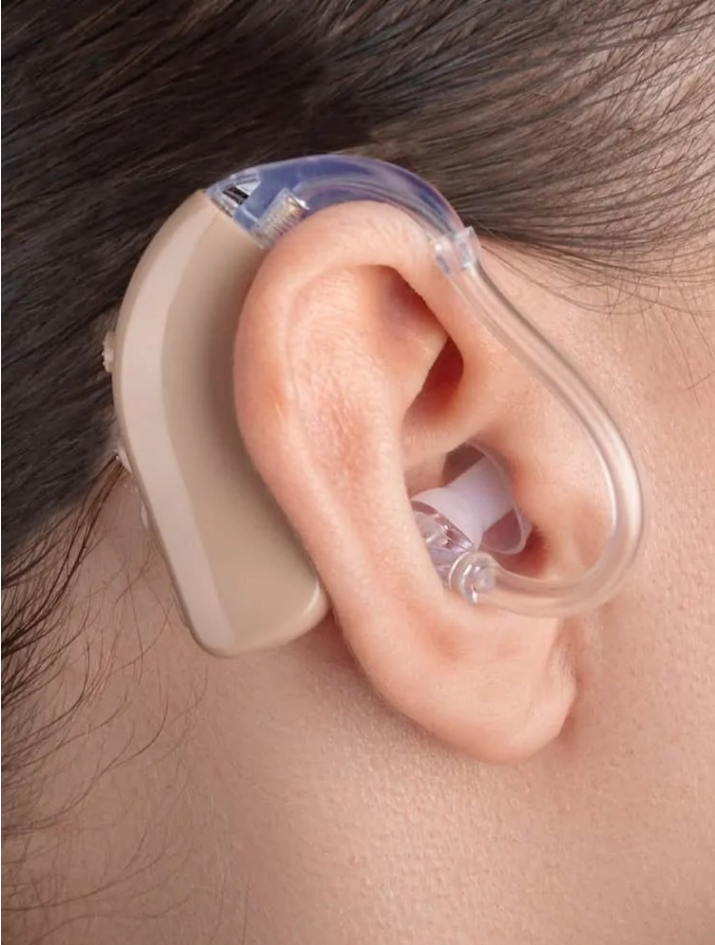
# RHB sluchu

- Sluchadla
- Implantabilní systémy pro korekci sluchu
  - pro kostní vedení BAHA
  - aktivní středoušní implantáty
  - kochleární implantáty



# Sluchadlo - elektroakustický přístroj, zesílit a modifikovat přiváděný zvuk specificky dle individualní sluchové poruchy



- Dle tvaru sluchadla
- Dle způsobu přenosu akustického signálu
- Dle stupně zesílení
- Dle způsobu zpracování akustického signálu

# Sluchadla

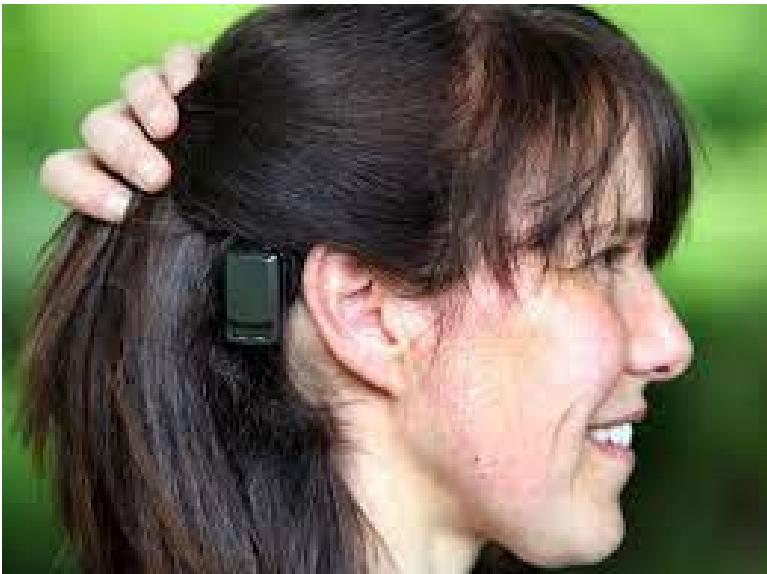## • Dle tvaru sluchadla



- **Kapsičková (kapesní)** - ve specif. případech , střední až těžké poruchy, často s kostním vibrátorem, při VVV boltce , zvukovodu.... u velmi malých dětí, u velmi starých - motoricky jednodušší ovládání
- **Závěsná - BTE** (behind the ear) nejčastější , všechny sluch vady
- **Individuální (custom)** - dle tvaru conchy, zvukovodu – ITC (in the concha), ITE (in the ear), CIC (completely in the canal)
- **Brýlové**

# Sluchadla

- Dle způsobu přenosu akustického signálu

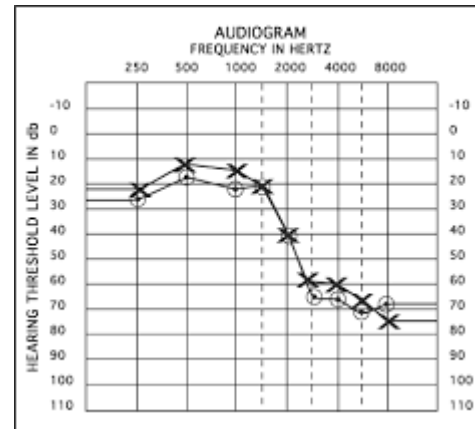
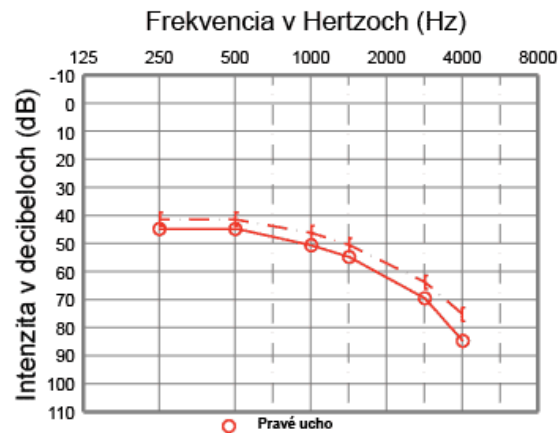


- Vzdušné vedení - většina
- Kostní vedení - VVV boltec zvukovod , BAHA

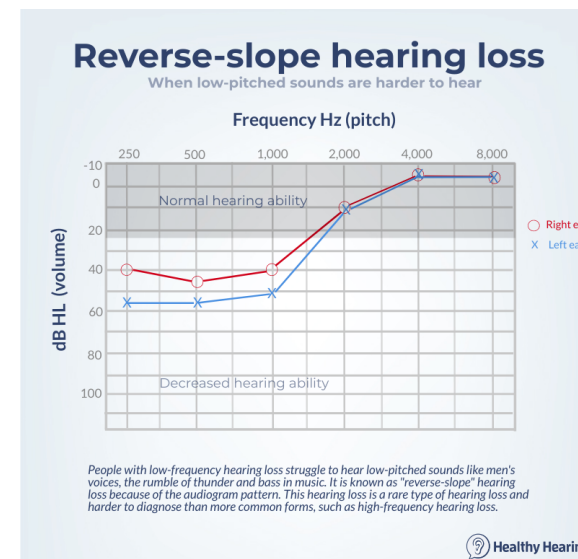


# Sluchadla

- Dle stupně zesílení



- HTL (hearing treshold level) 40-60dB - všechny typy
- HTL 60-75dB -všechny typy
- HTL 75-90 dB- závěsná, kapsičková
- HTL 90dB + závěsná, kapsičková, označ. PP (Push pull)



# Sluchadla

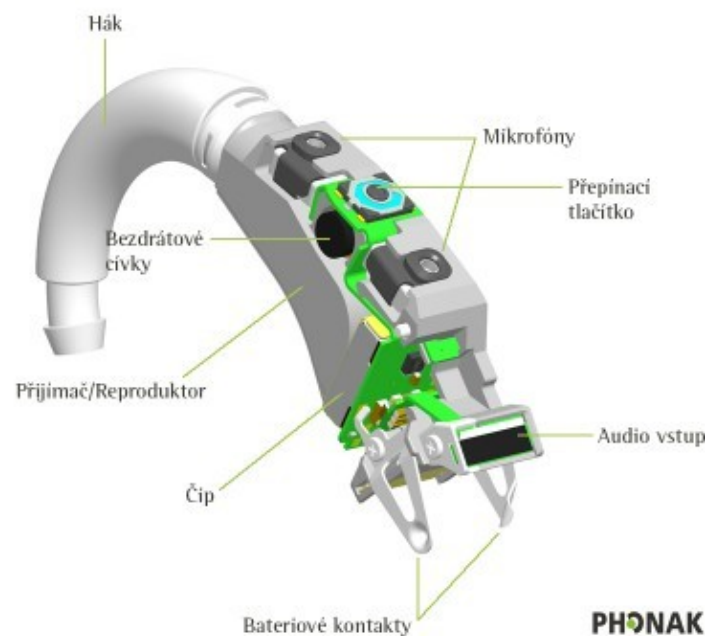
- Dle tvaru sluchadla
  - Dle způsobu přenosu akustického signálu
  - Dle stupně zesílení
  - **Dle způsobu zpracování akustického signálu**
- **Analogová** - analogový zesilovač, snazší nastavení, někdy deformace výstupního zvuku
  - **Digitální** - mikročip, čistší zvuk, lepší srozumitelnost



# Sluchadla


- **Vnitřní součásti** (přijímací část - mikrofon, zesilovač, modulační a ovládací část, výstupní část -reproduktor, zdroj - baterie)
- **Zevní část** (individuální ušní olivka – dle tvaru zvukovodu , u dětí rostou...)

## Části sluchadla

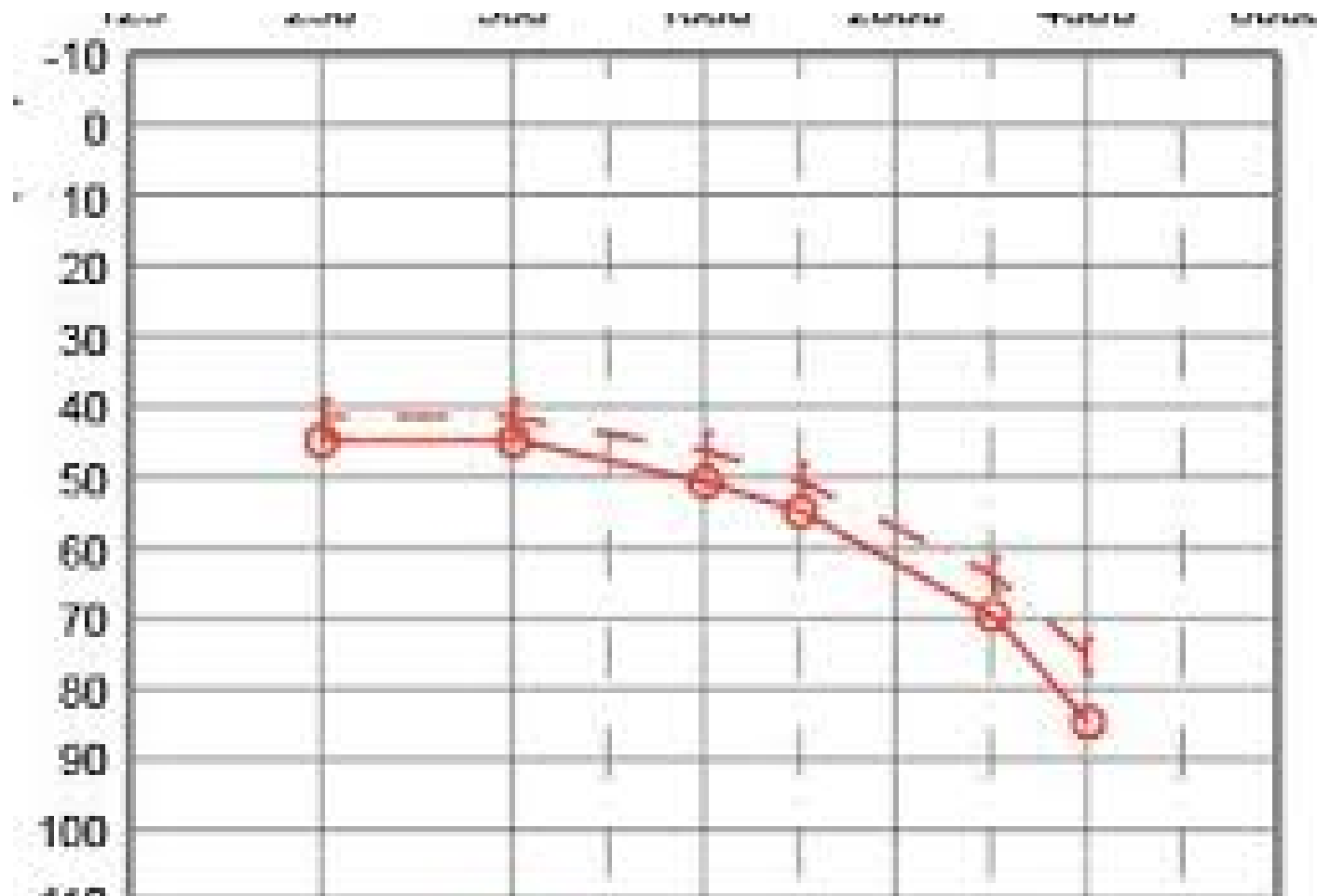


# Sluchadla

- Indikace: Komunikační hledisko, obtíže pacienta + audiometrie, horizontální křivka - ve všech f překračuje 40 dB, při vertikálním tvaru na 2 kHz 50dB a více
- Děti
- Dospělí - jaký typ (BTE,ITC,CIC), 3 typy, provizorní koncovku, odlitek. Komfort, nastavení, kontrola se slovní audiometrií

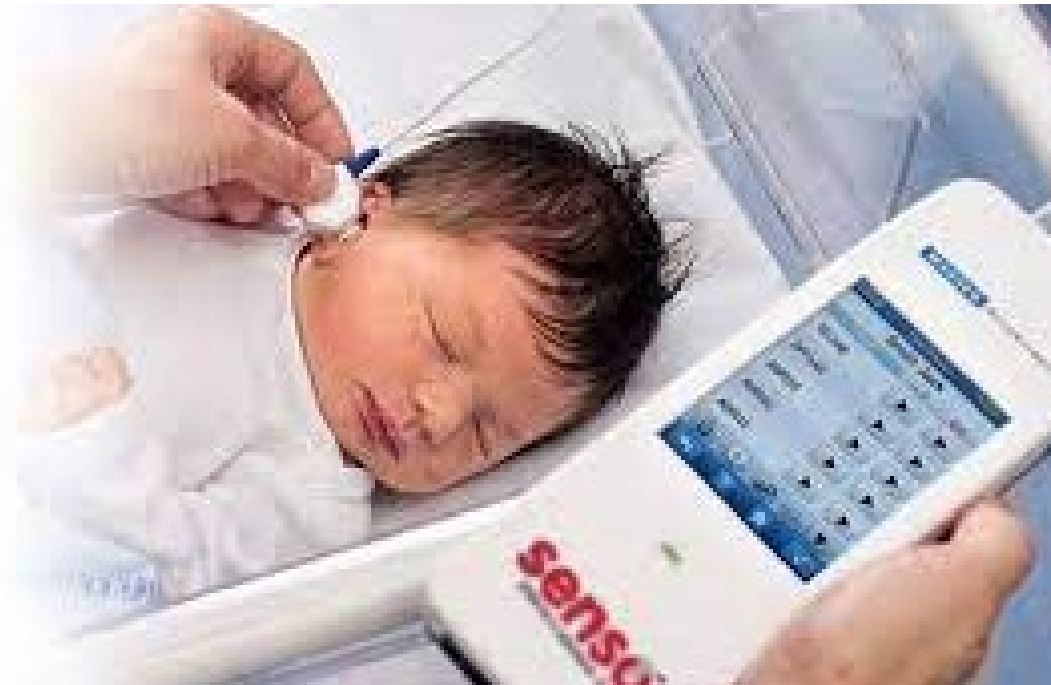

# Sluchadla nastavení - fitting (slabě x překročení LDL loudness discomfort level – UCL)



- Odpovídající zesílení - zisk sluchadla (Gain - o kolik je výstupní akust. signál zesílen - ideálně 20dB)
- Frekvenční variabilitu – zajistit frekvenčně vyvážený poslech řeči, poklesy nejč.ve vyšších f – filtry nízkofrekvenční, vysokofrekvenční, komprese,
- Variabilní zesílení -silné zvuky zesilovat méně než slabé
- Potlačení rušivého okolního šumu - "slyším všechno příliš hlasitě, řeč se mi v tom ztrácí" , potlačení balastních zvuků
- Potlačení zpětné vazby - pískání

# Sluchadla a děti - pedoaudiologie



- Zdravě narozených 0,1-0,4% porucha sluchu
- Rizikovní novorozenci 2-5%
- **Screening sluchu** – OAE 1. v porodnici, nevýbavné, 2x amb. , BERA (po 3-6 tý) - CERA -práh sluchu
- Do 3 měsíců dokončení diagnostiky
- Do 6 měsíců RHB sluchadly
- Do 1-2 let kochleární implantát

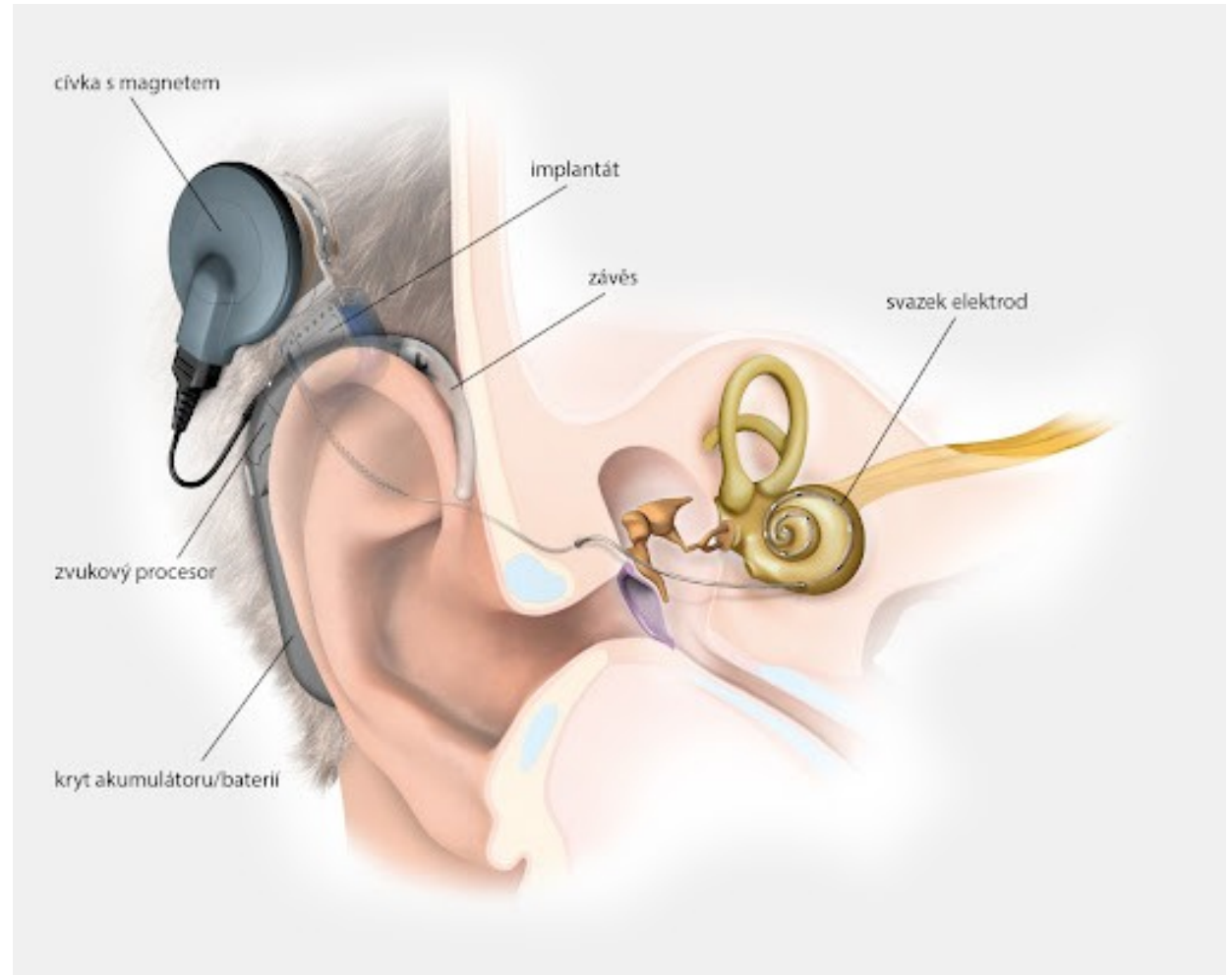
# Sluchadla a děti - pedoaudiologie

- Kojenců - dle THL nastavení, podpora tvorby sluchové dráhy x destrukce zbytku sluchu
- Starších - percepční test kolem 3.roku, slovní audio



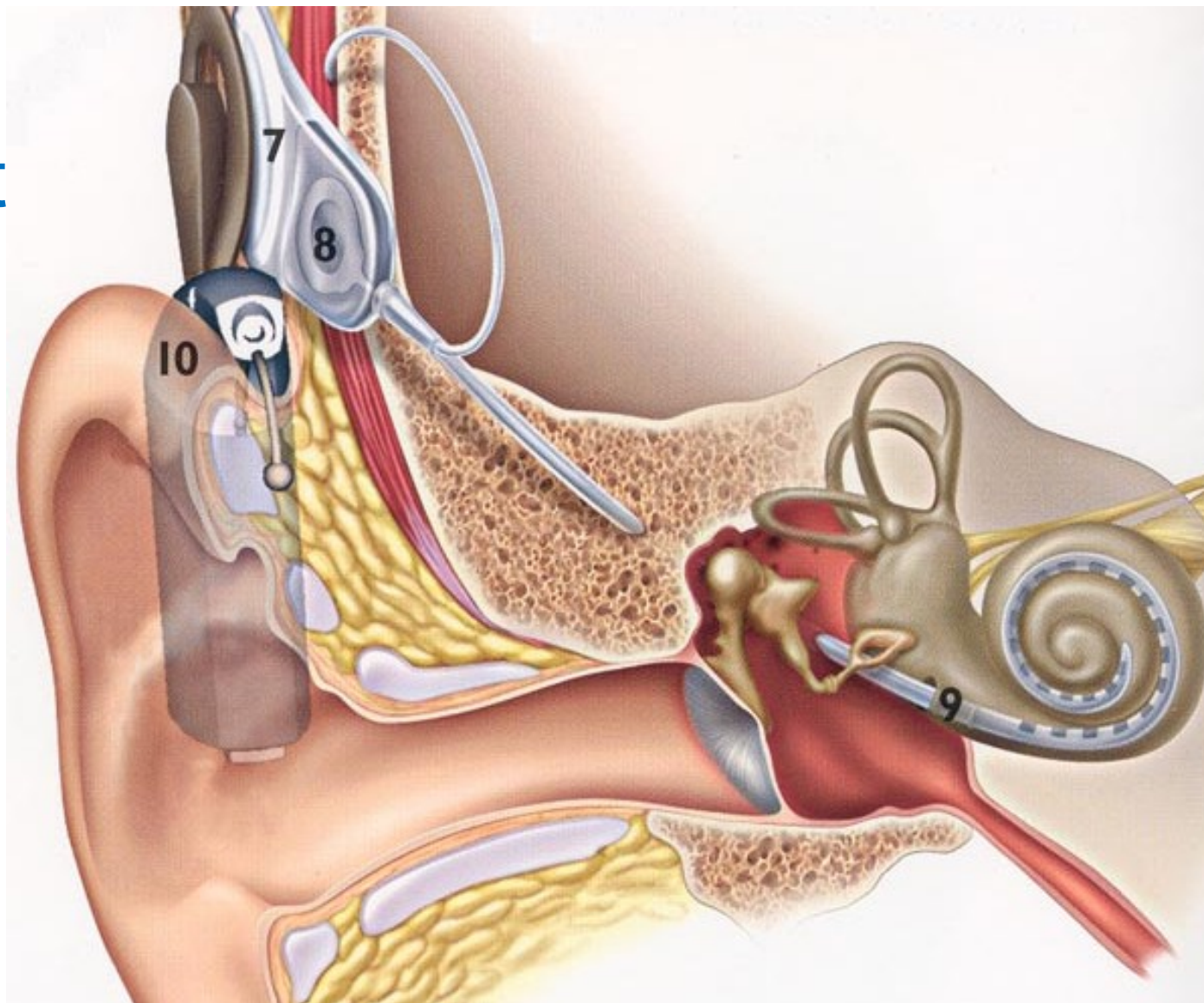
# Kochleární implantát

- Ztráty sluchu větší než 90 dB - neumožňují rozumění a rozvoj řeči, sluchadla 4-6m
- Indikace ideálně do 1-3 let věku dítěte, oboustranně
- Postlingualní ztráta sluchu, u dospělých
- Multidisciplinární tým – audiolog, foniatr, ORL, psycholog, neurolog, radiolog, biomedicínský inženýr, klinický logoped
- KI - oboustranná nepřítomnost sluch nervu, anatomické anomálie, postižení CNS znemožňující přenos, nespolupráce rodiny, nemožnost následné RHB (10x ko v prvním roce)



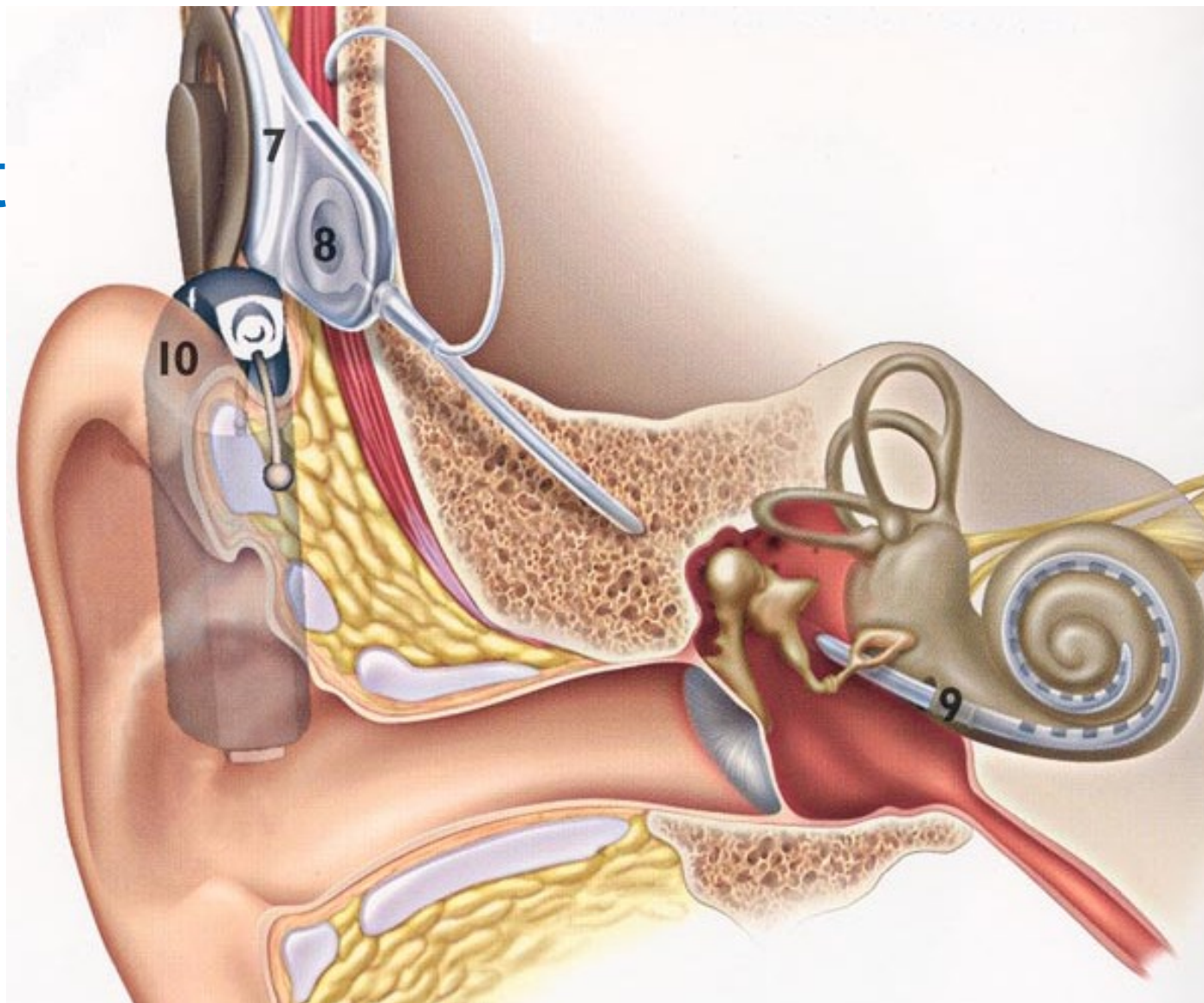
# Kochleární implantát

- Zevní část -mikrofon, procesor, baterie a přenosová cívka s magnetem
- Vnitřní část - přijímač (8),cívka s magnetem, svazek elektrod (9)
- Informace přenášeny elektromagnetickou indukcí



# Kochleární implantát



- AME, elektroda přes středoušní dutinu mezi chorda tympania a canalis n. facialis, okrouhlé okénko, svazek elektrod
- Zevní část zachytí zvuk – procesor zakóduje informaci (řečovou ....) vysílací cívkou se přenese do přijímací cívky, dekódovaný signál vysílán k jednotlivým elektrodám
- Tonotopie



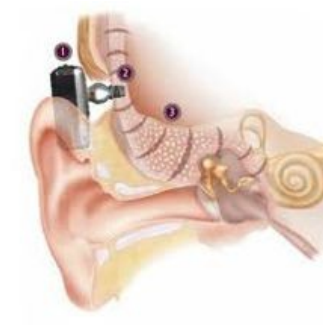

# BAHD (bone anchored hearing devices) - implantabilní sluchový systém pro kostní vedení

- Přeměna zvuku v procesoru na vibrace, přenášeny kostmi lebky do vnitřního ucha
- **Indikace** – konduktivní nebo smíšená nedoslýchavost s nemožností nosit konvenční sluchadlo (stenoza nebo atrezie zvukovodu, chronický výtok z ucha, operace s nejistou prognózou na jediném slyšícím uchu, jednostranná hluchota)
- 2 části – titanový implantát, nástavec, řečový procesor „sluchadlo“
- Vyzkoušení BAHD na pásce, operace implantátu, za 6-8 tý osteointegrace, definitivní nastavení procesoru



Ilustrační foto BAHA kostního sluchadla



Ilustrační foto systému BAHA : 1 zevní zvukový procesor – odnímatelný, 2- titanový šroub implantovaný do kosti, 3-kostní vedení zvuku

# Aktivní středoušní implantát

## AMEI – active middle ear implant

- Zlepšuje , nahrazuje fci převodního systému ve středouší
- Složení – 2 části (zevní , snímatelný – řečový procesor, vnitřní implantabilní)
- Alternativa konvenčního sluchadla když
- Středně těžká až těžká sluch. vada **převodní nebo smíšená**, ABG >50 dB , ztráta sluchu max. 80 dB ,40 dB SRT, nelze dosáhnout korekce konvenčním , nebo vibračním sluchadlem, zisk < 10dB SRT (speak recognition treshold)
- **Senzorineurální**, sl. Ztráta 40-85 dB SRT, zisk s konvenčním sluchadlem < 10dB SRT
- **Patologie zevního a středního ucha** , ztráta sluchu 40-85 dB SRT

