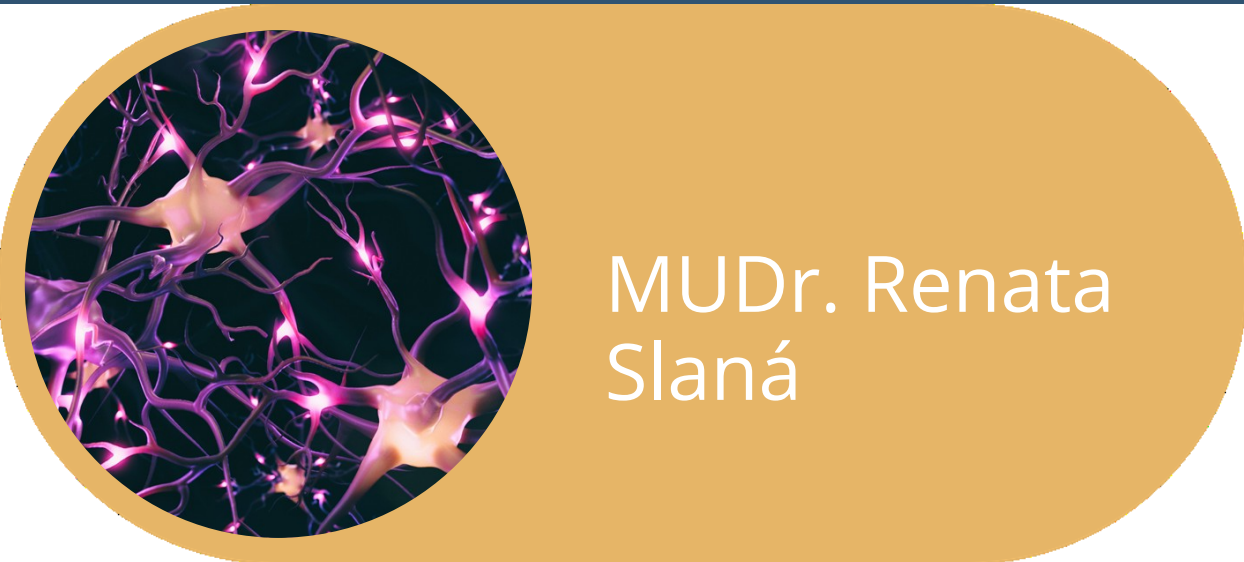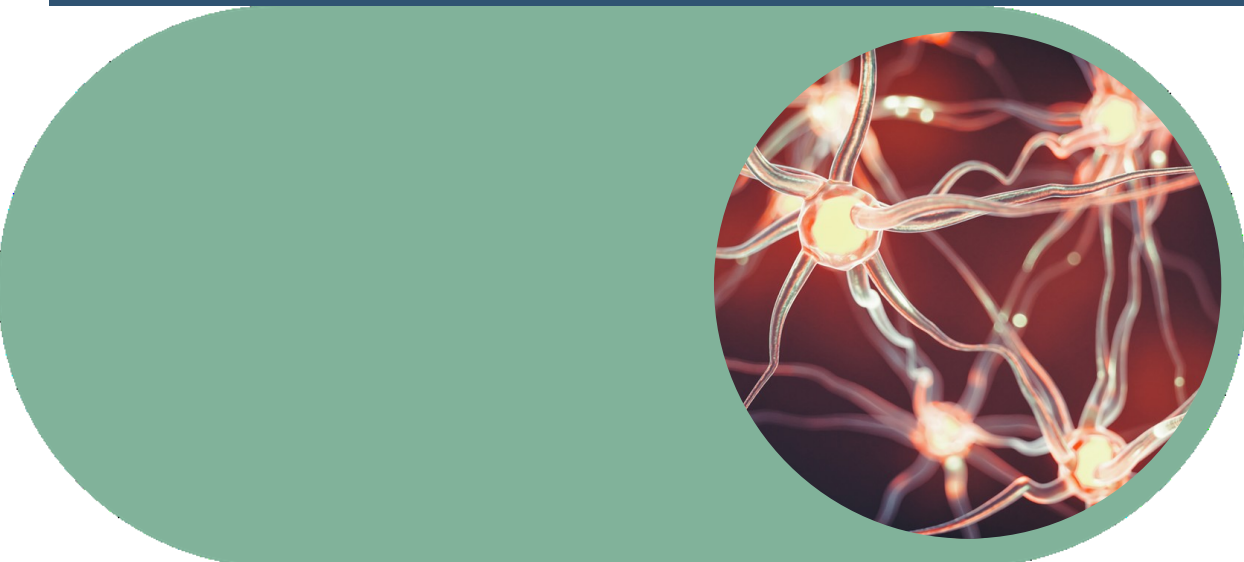




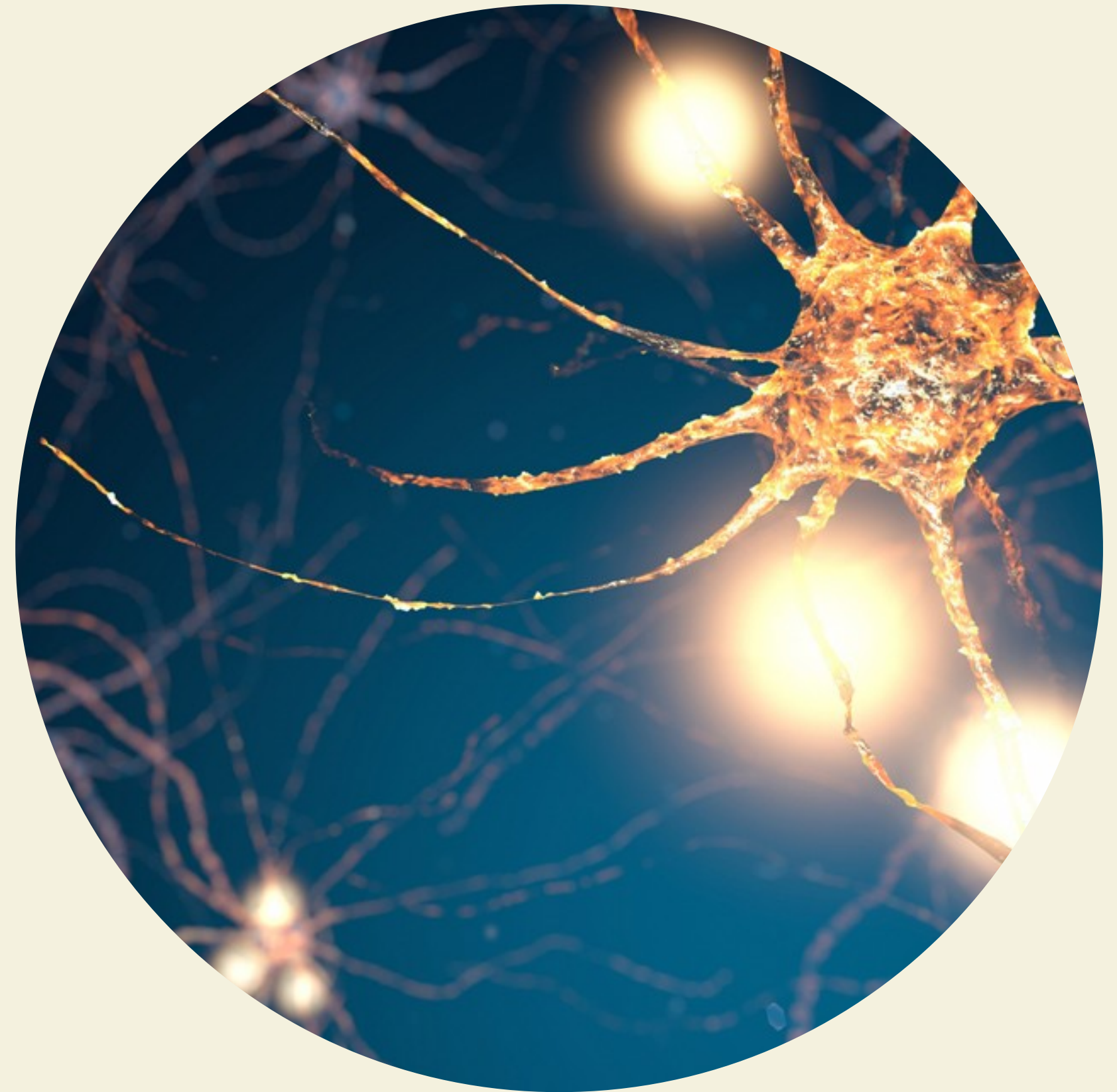
MUDr. Renata
Slaná



Neurodiag nostické metody

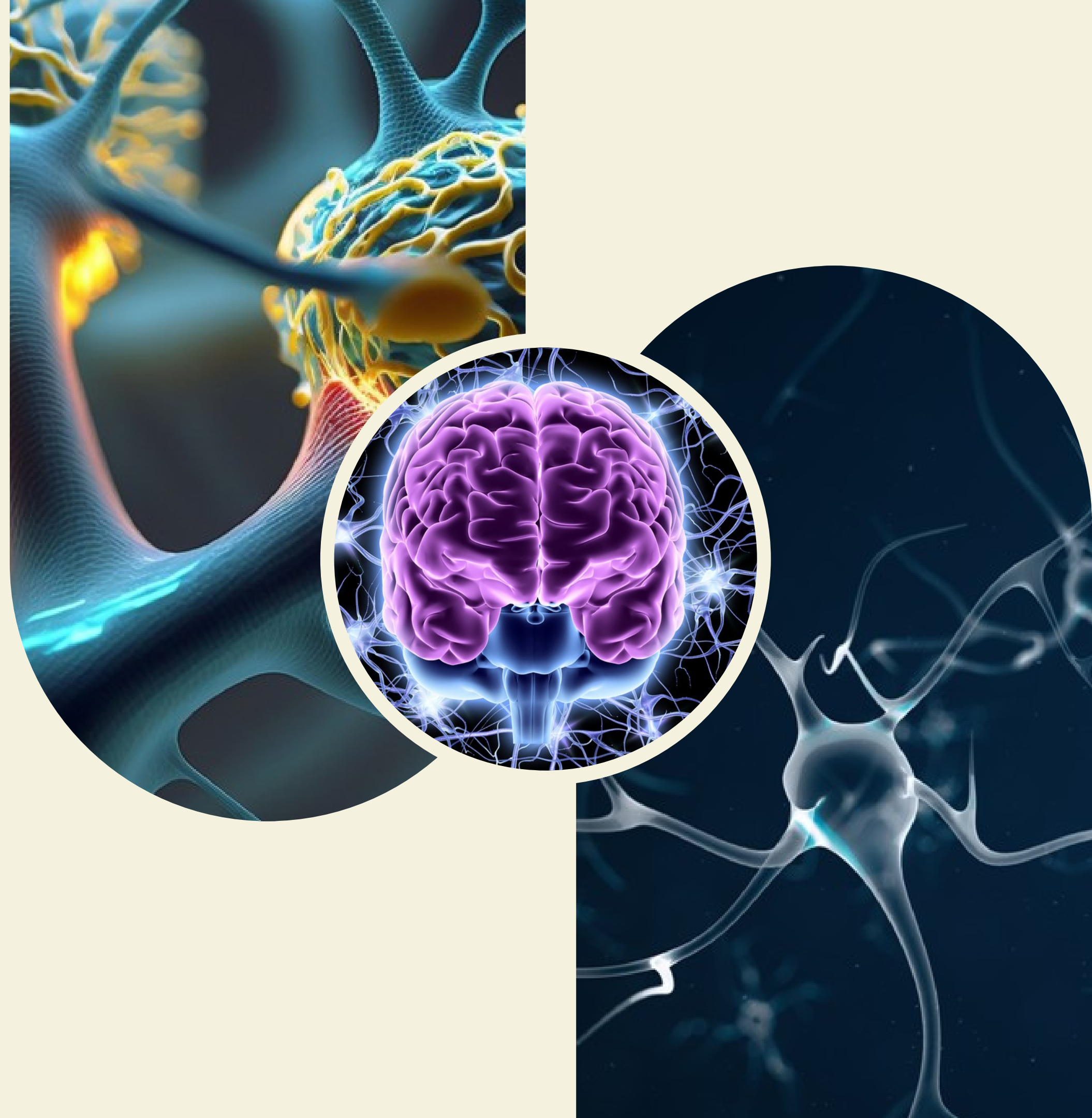Neurodiagnostické metody

- EEG
- EMG
- EP- evokované potenciály (zrakové, sluchové, somatosenzorické)
- LP- vyšetření mozkomíšního moku
- RTG lbi, páteře
- Sono mozku
- CT mozku
- MR mozku, PET,
- Neuropsychologické vyšetření
- Neurogenetické vyšetření

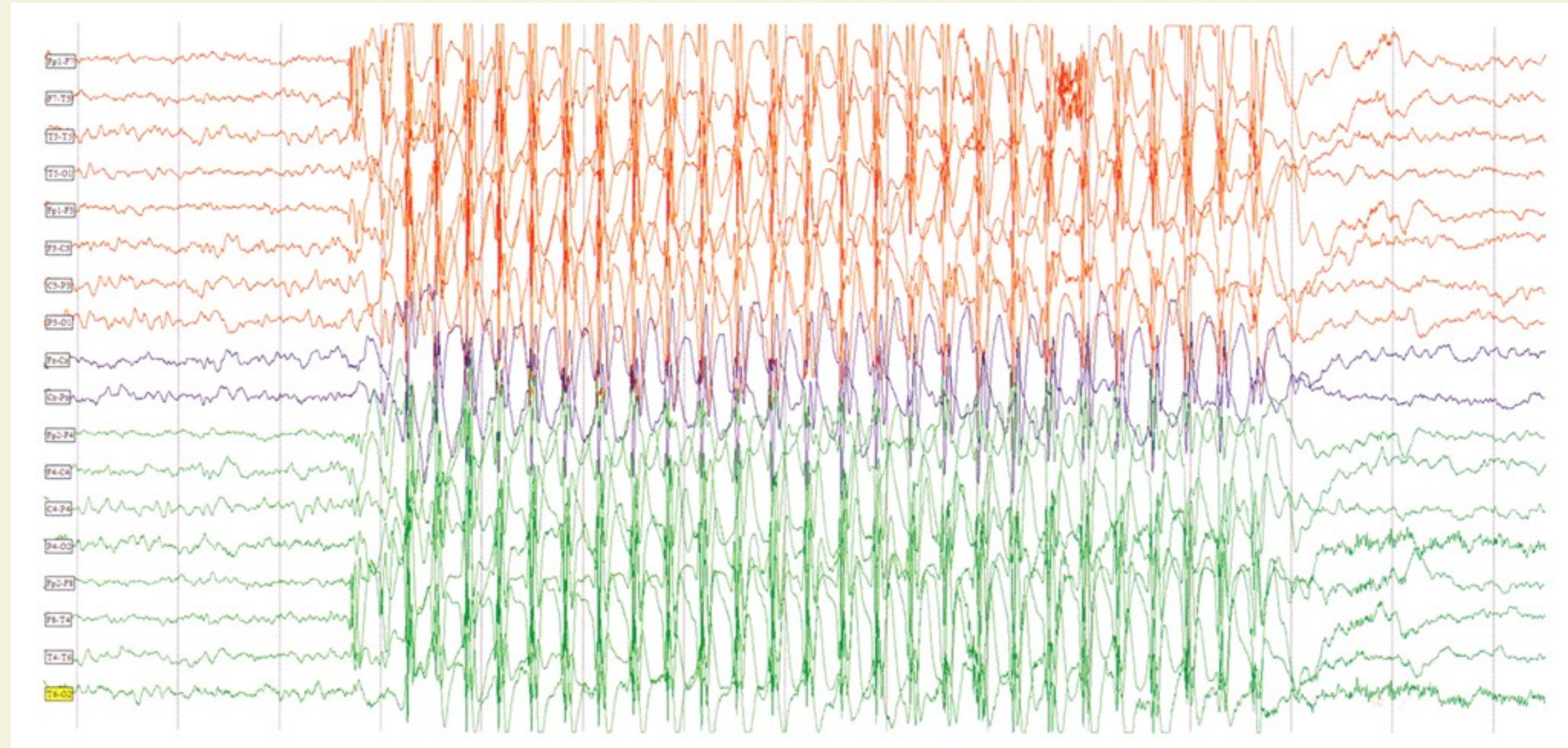


EEG- elektroencefalografie


- Funkční vyšetření mozku
- Zdrojem signálu jsou povrchové mozkové struktury
- Záznam změny polarizace neuronů
- 20- ti minutový záznam v době relaxované bdělosti + aktivační metody (HV, FS)
- EEG čepice, standartní umístění elektrod (systém 10-20)



EEG

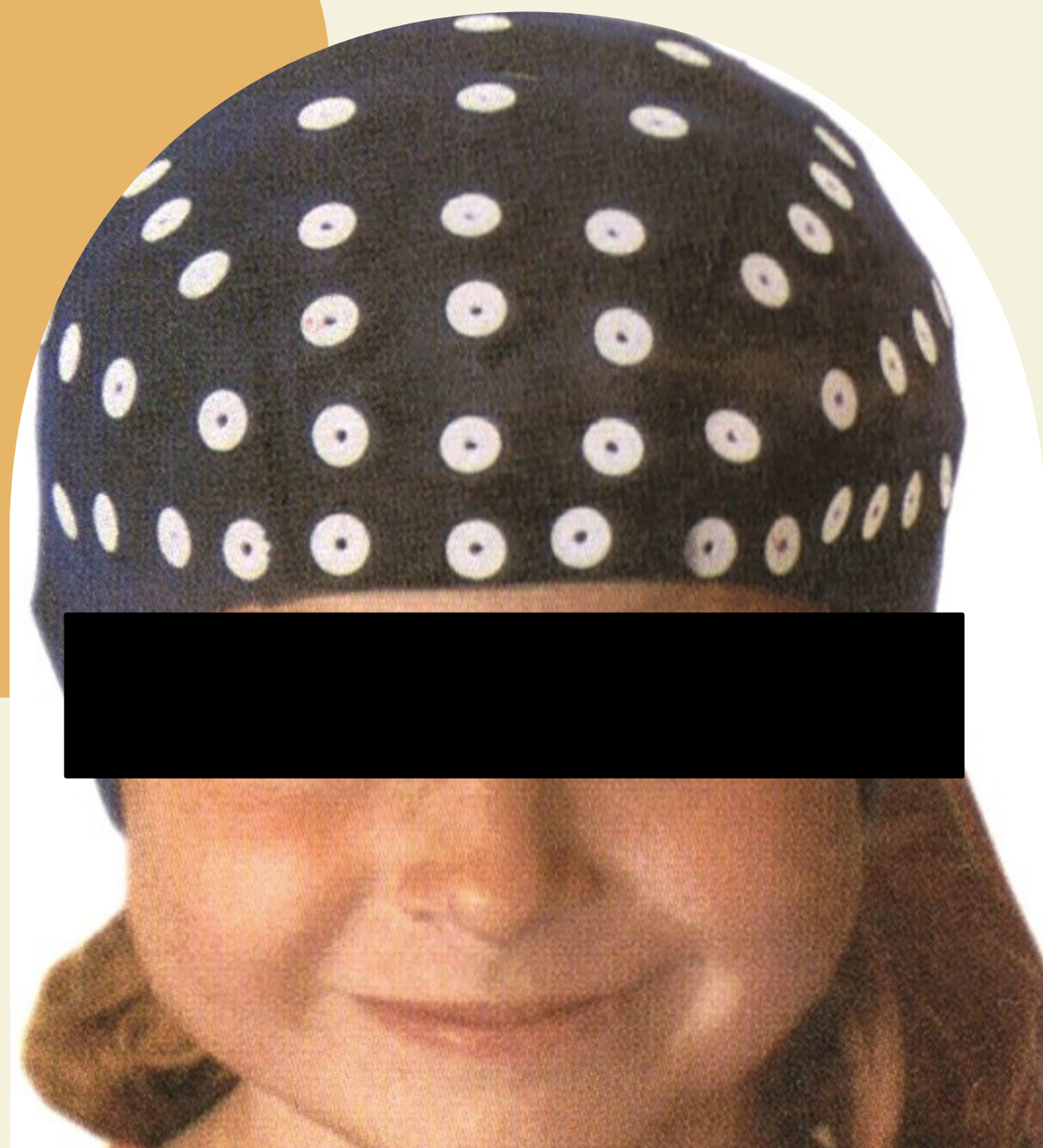

Kršek Pavel, Základy dětské neurologie,
Galén, 2021, ISBN 978-80-7492-510-8, str.
35, obr. 2.4



EEG ontogeneze

- Aktivita pozadí závisí na stupni maturace mozku a míře vigility dítěte- věková norma záznamu
- Novorozenec –delta aktivita, neodlišené krajiny
- Od 6 měsíce převažuje theta aktivita, zrychlující se
- Od 3 let se objevuje posteriorní alfa
- Od 6 let alfa dominantní rytmus



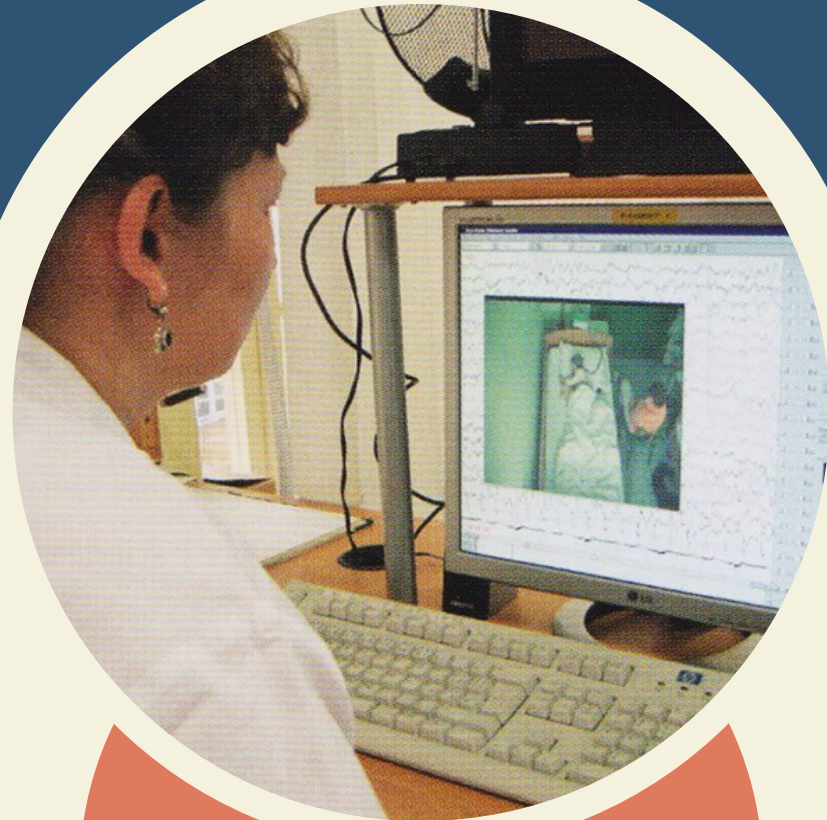
EEG indikace

- Epilepsie
- Diff diagnostika záchvatových stavů
 - Neurointenzivní péče
- Polygrafické monitorování
 - Poruchy spánku

EEG u epilepsií

- U 5% zdravých dětí lze najít epileptiformní aktivitu
- Negativní EEG nevylučuje diagnosu epilepsie
- Hodnotí se aktivita pozadí záznamu a pak další abnormality – epileptiformní, neepileptiformní ložiskové, generalizované, multifokální, difuzní, bilaterální, iktální, interiktální atd.





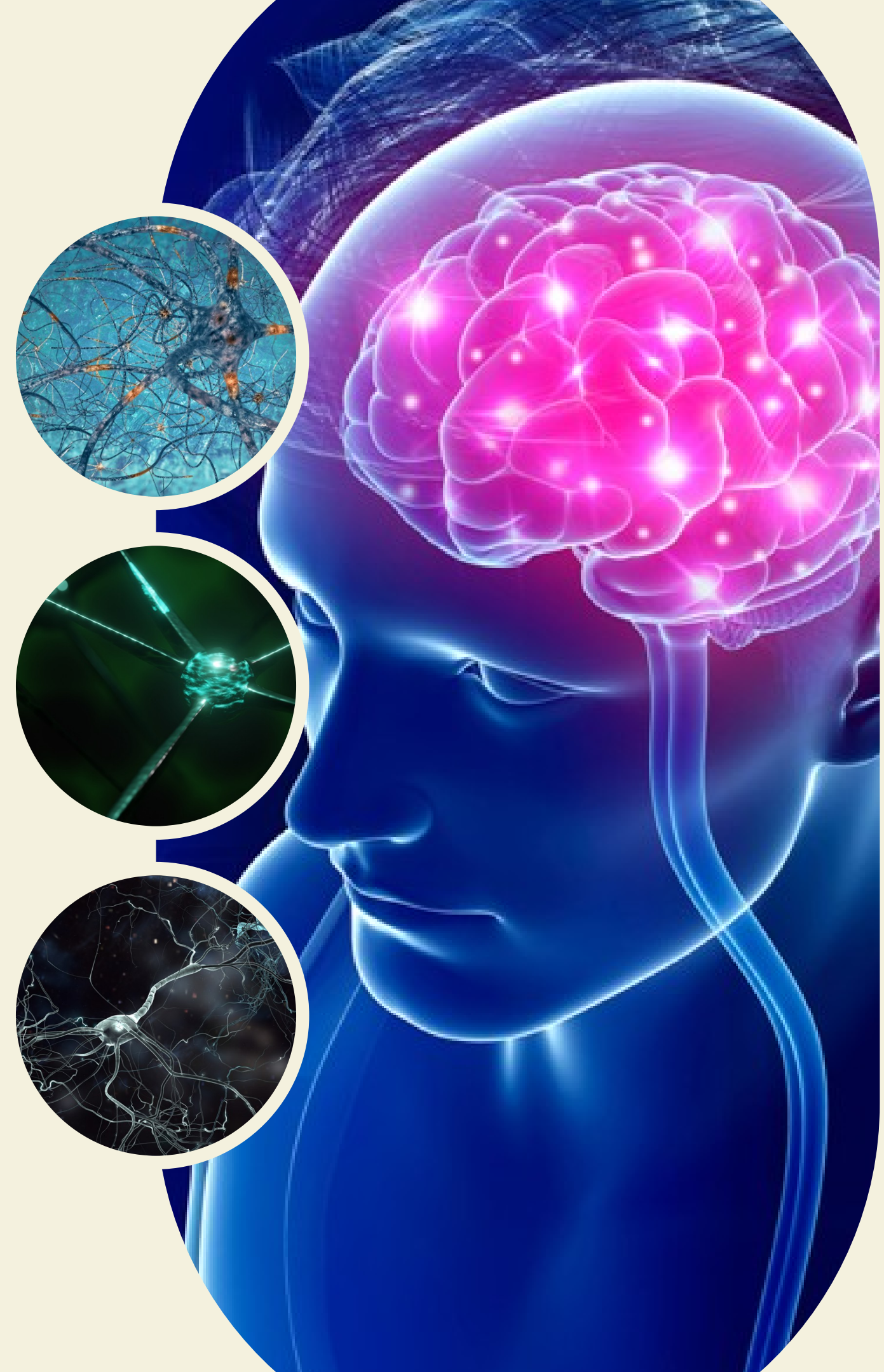Nevšímalová S. , Dětská neurologie, Galén 2021,
ISBN 978-80-7492-557-3, str 360, obr.16-4

Video EEG monitorování


- Dlouhodobé simultánní nahrávání EEG křivky a audiovizuálního záznamu pacienta
- Zvyšuje pravděpodobnost zachycení záchvatu a přímou diagnostiku jeho charakteru
 - diff diagnostika záchvatu
 - klasifikace EP záchvatu
 - kvantifikace EP záchvatů
 - posouzení efektu léčby

EEG a neurointenzivní péče


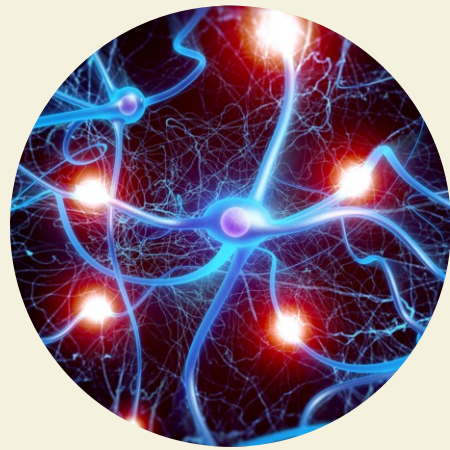
- Léčba status epilepticus
- Navození farmakologického útlumu (BS)
- Akutní infarkty CNS
- Smrt mozku



EMG- elektromyografie



- Choroby periferního motorického neuronu
- Rychlost vedení vzruchu periferním nervem
- Kondukční latence
- Kvalita nervosvalového přenosu
- Elektrická aktivita svalových vláken

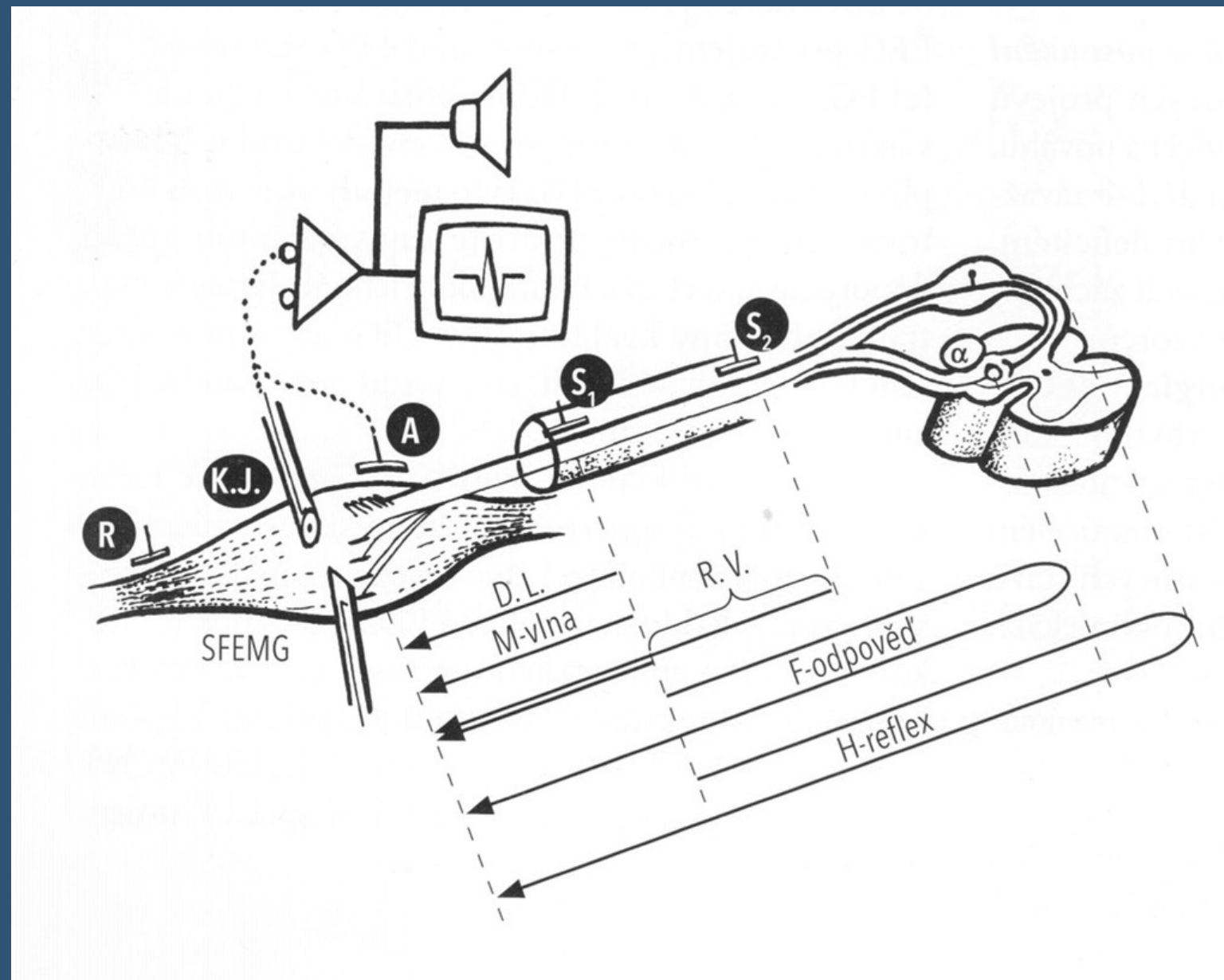


EMG

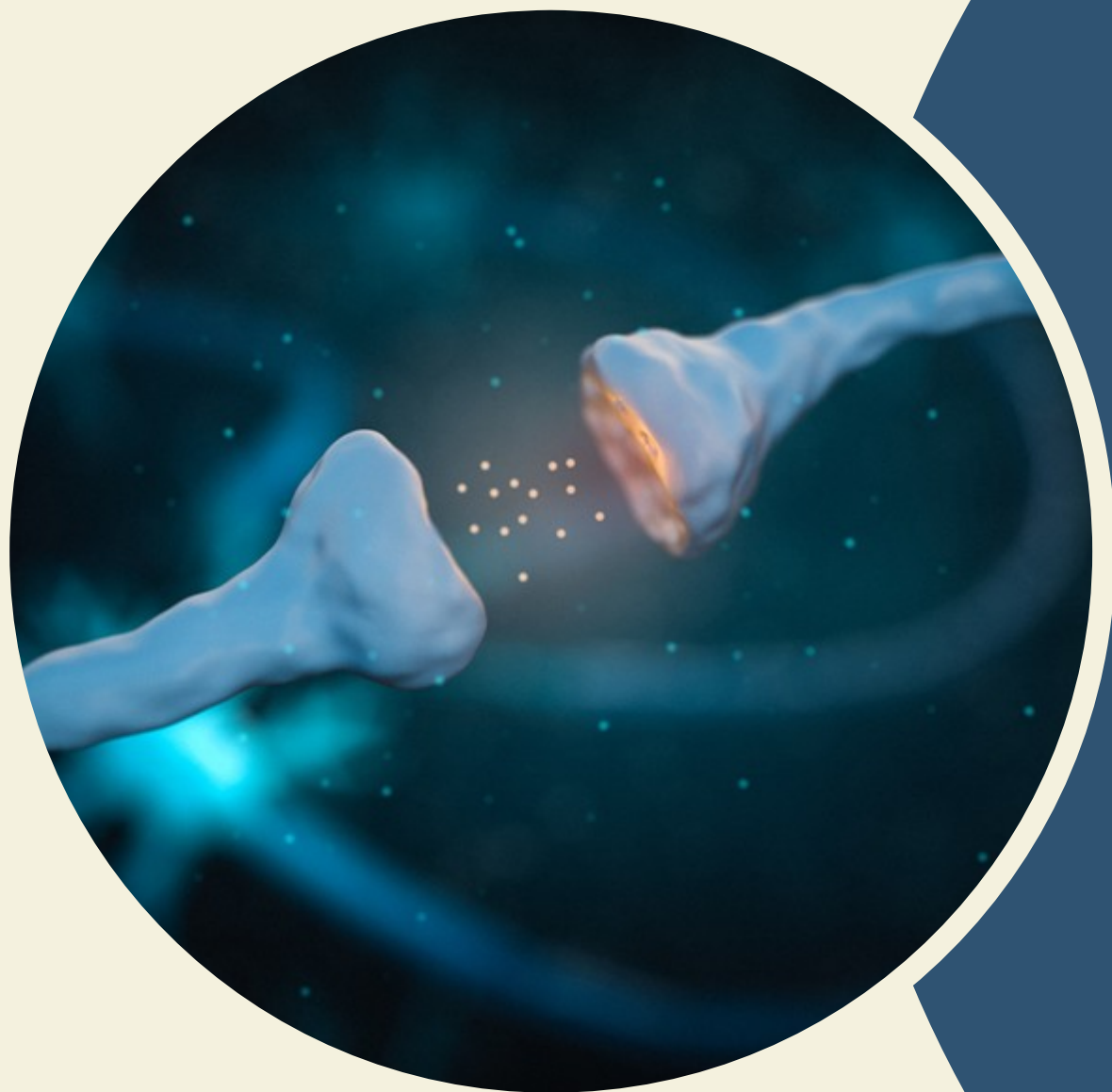

- Zanoření jehlové elektrody do vyšetřovaného svalu
- Svalovou aktivitou se generují akční potenciály
- Po zesílení se objeví na obrazovce a v reproduktoru





EMG

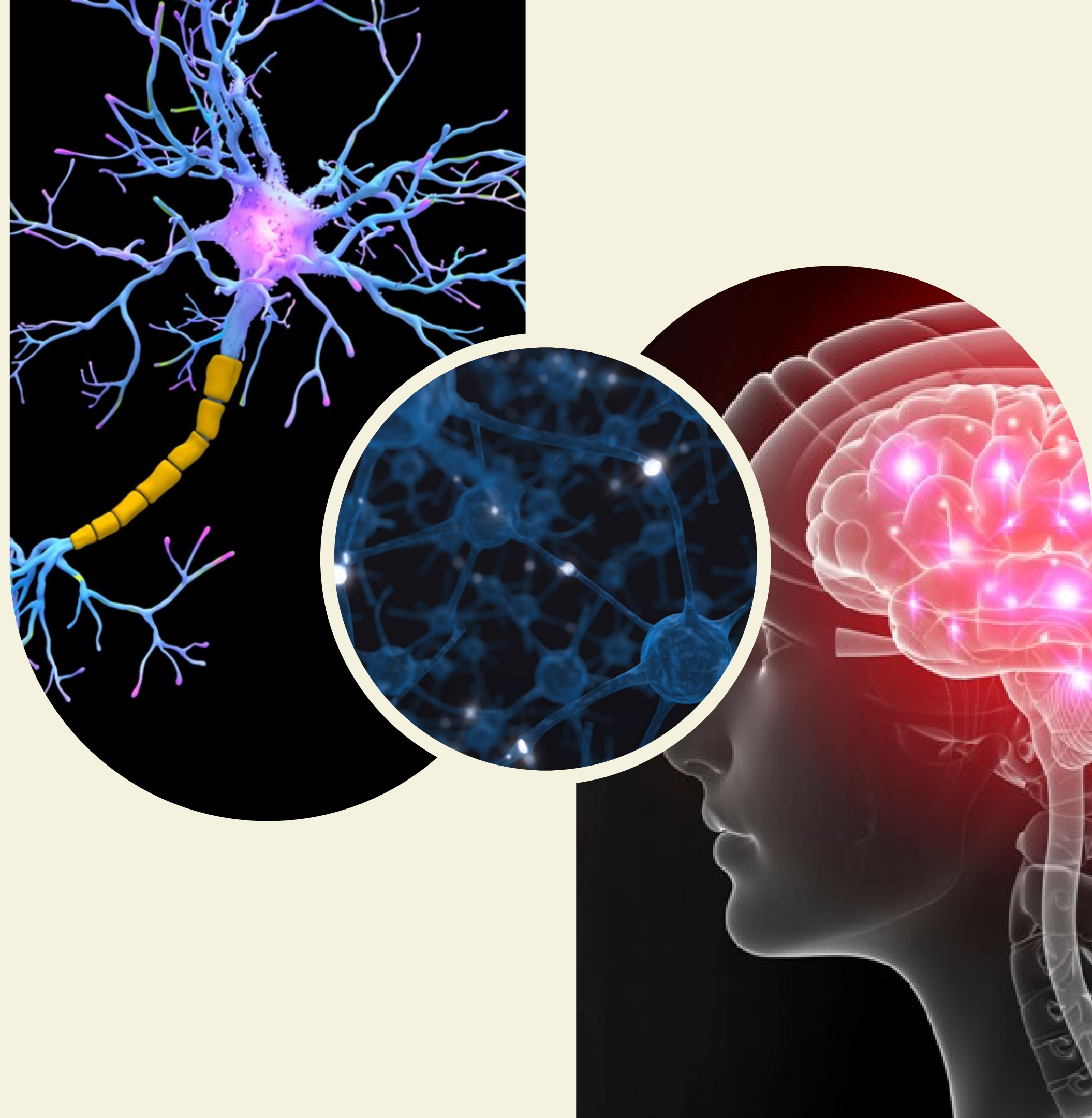

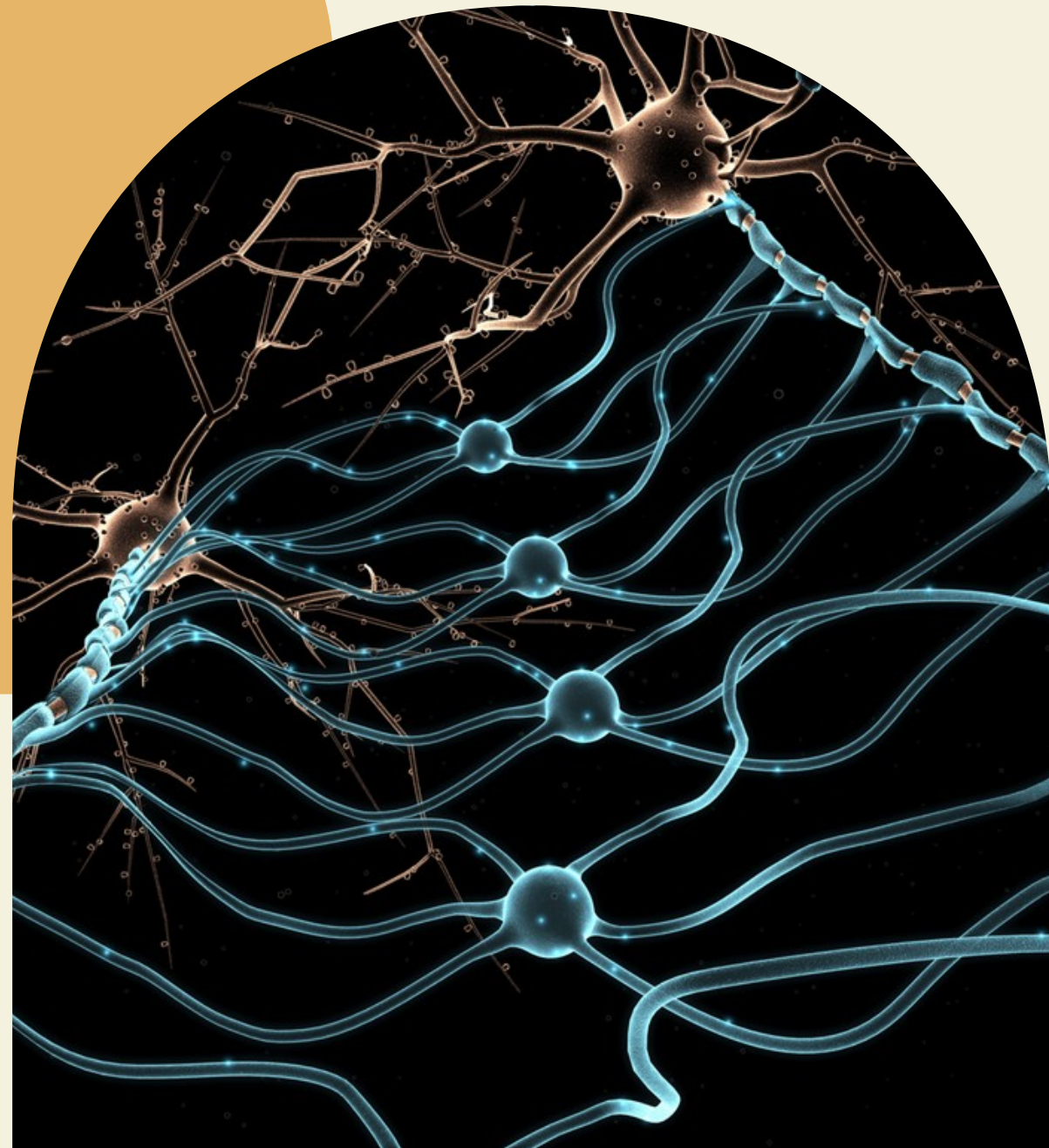
Evokované potenciály

- Elektrické odpovědi, které vznikají v nervové tkáni v důsledku vhodného podnětu
 - somatosenzorického
 - somatomotorického
 - zrakového
 - sluchového
- Zaznamenaná aktivita má specifický tvar vln, který se charakteristicky mění při různých chorobách

SEP- somatosenzorické EP

- Kožní elektrody - stimulují smíšený nebo senzitivní kožní nerv na končetinách
- Odpovědi jsou snímány – nad perif. nervem, plexem, míchou a na skalpu
- Snímaný EP představuje el. aktivitu struktur propriocepce (myeliniz. vlákna, dráhy zadních a later. provazců, med. lemnisku a korové projekce)





Sluchové EP - BAEP

Odpověď kmenových struktur sluchové dráhy na specifický podnět

Změny vedení sluchové dráhy pomáhají lokalizovat nervové léze

Podnět- krátký zvuk, aktivace sluchové dráhy od sluch. nervu po

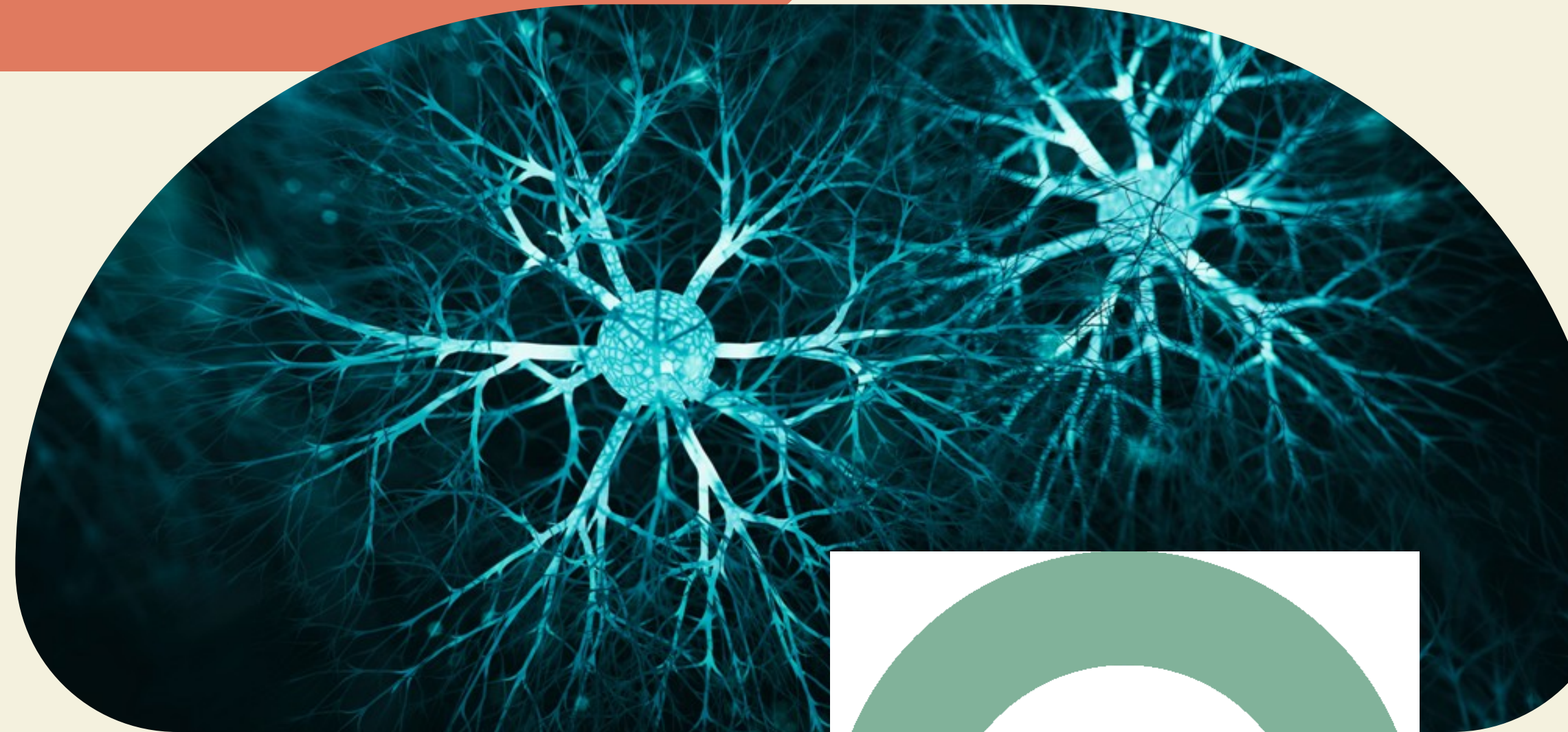colliculus inf.

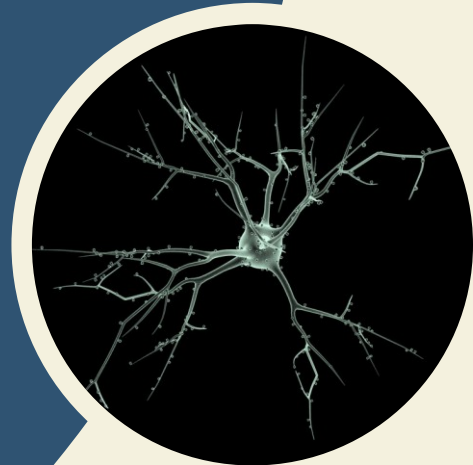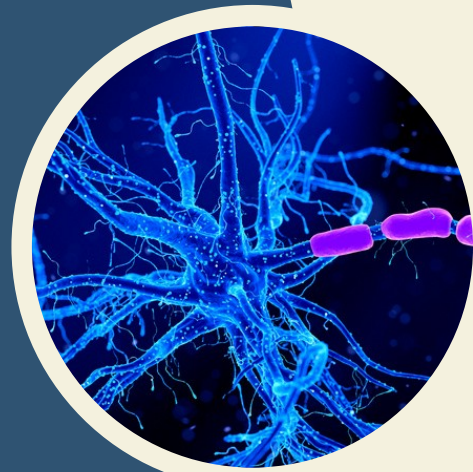
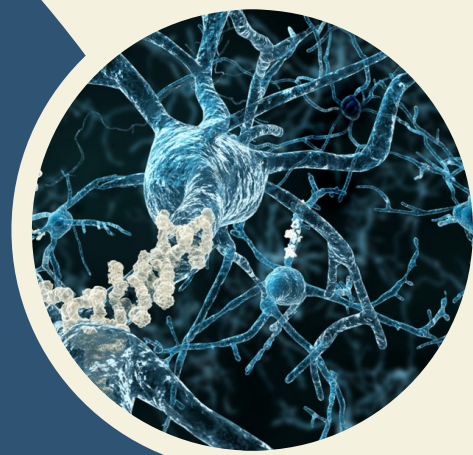
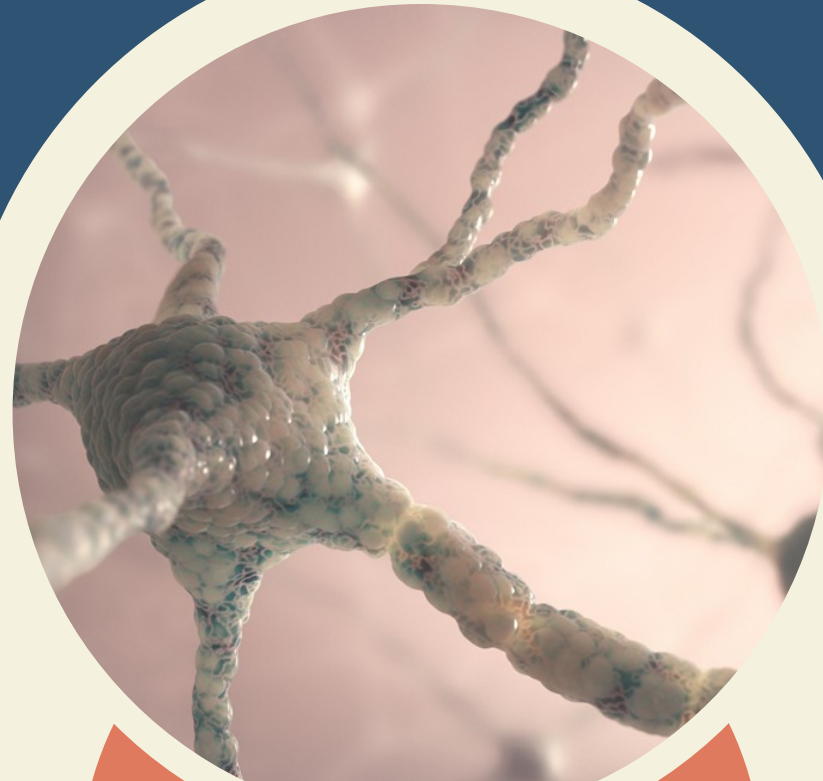Zachyceno 5 pozit. vln

Kmenové léze, demyelinizace , intramed. Tu , koma

VEP – zrakové EP

- Elektrická odpověď struktur zrakové dráhy na spec. zrakový podnět
- Podnět – záblesk nebo změna barev polí černobílé šachovnice monokulárně
- Kvantifikuje vedení zrakovou dráhou.
- Léze zrakového nervu a chiasmatu
- ERG – elektrická aktivita buněk retiny

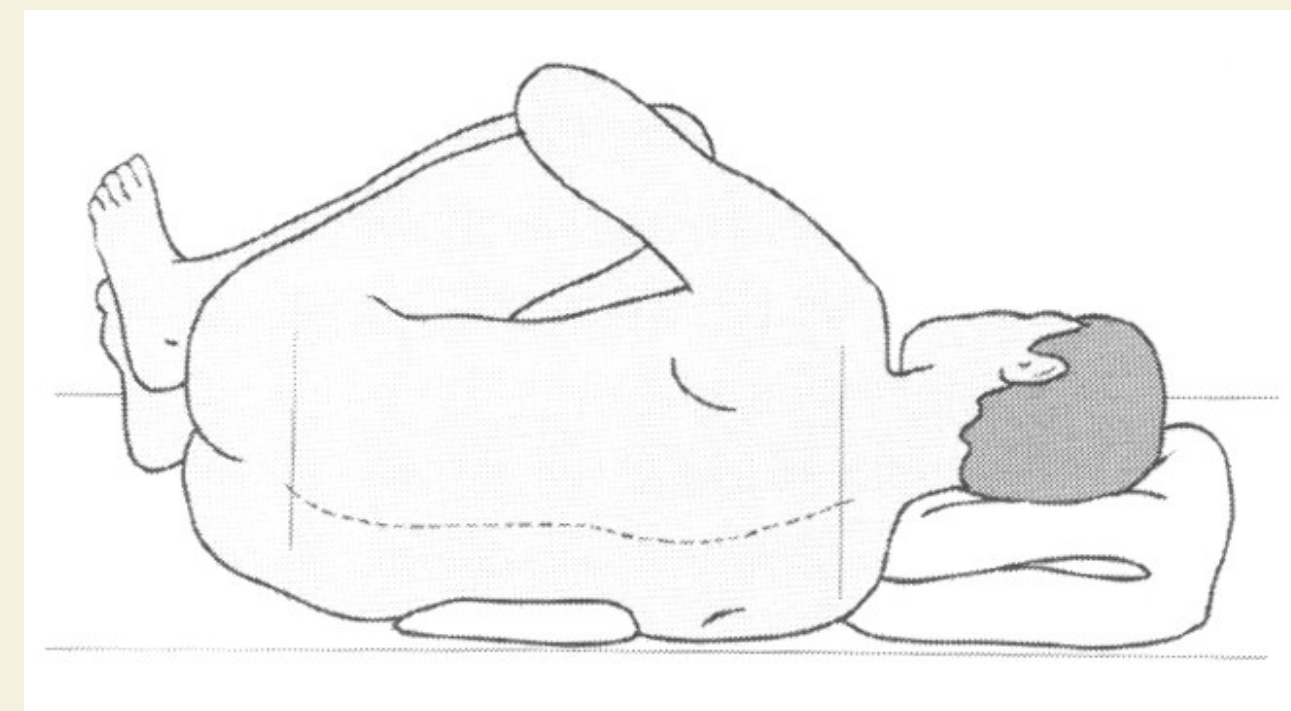
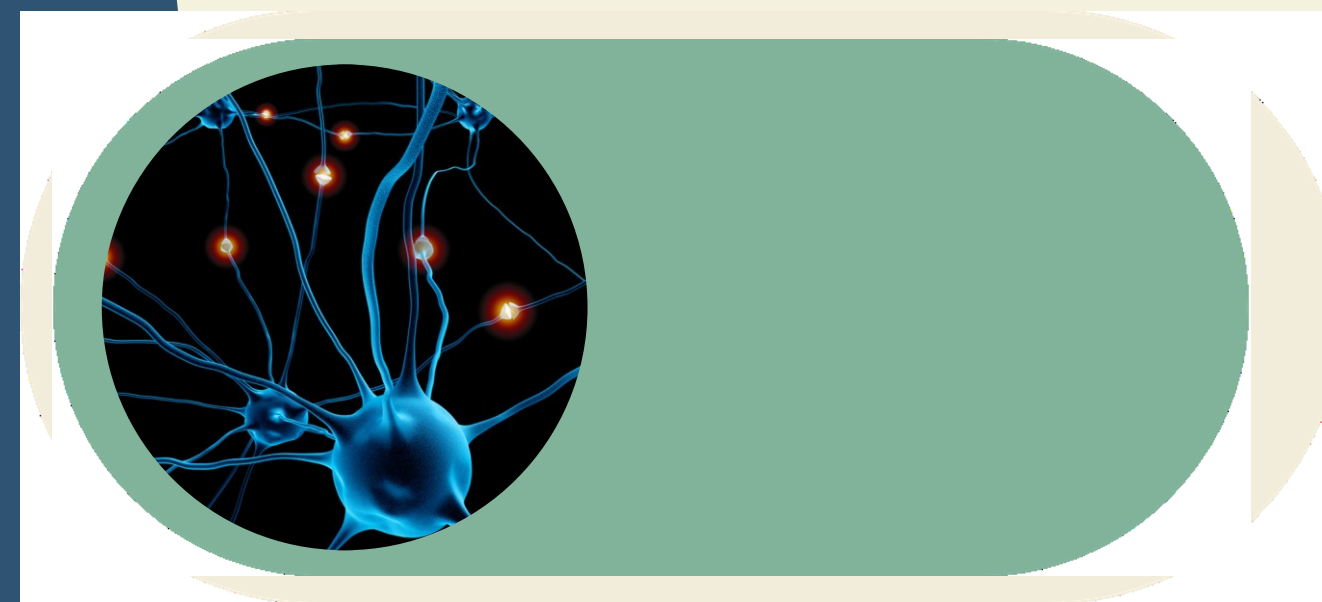
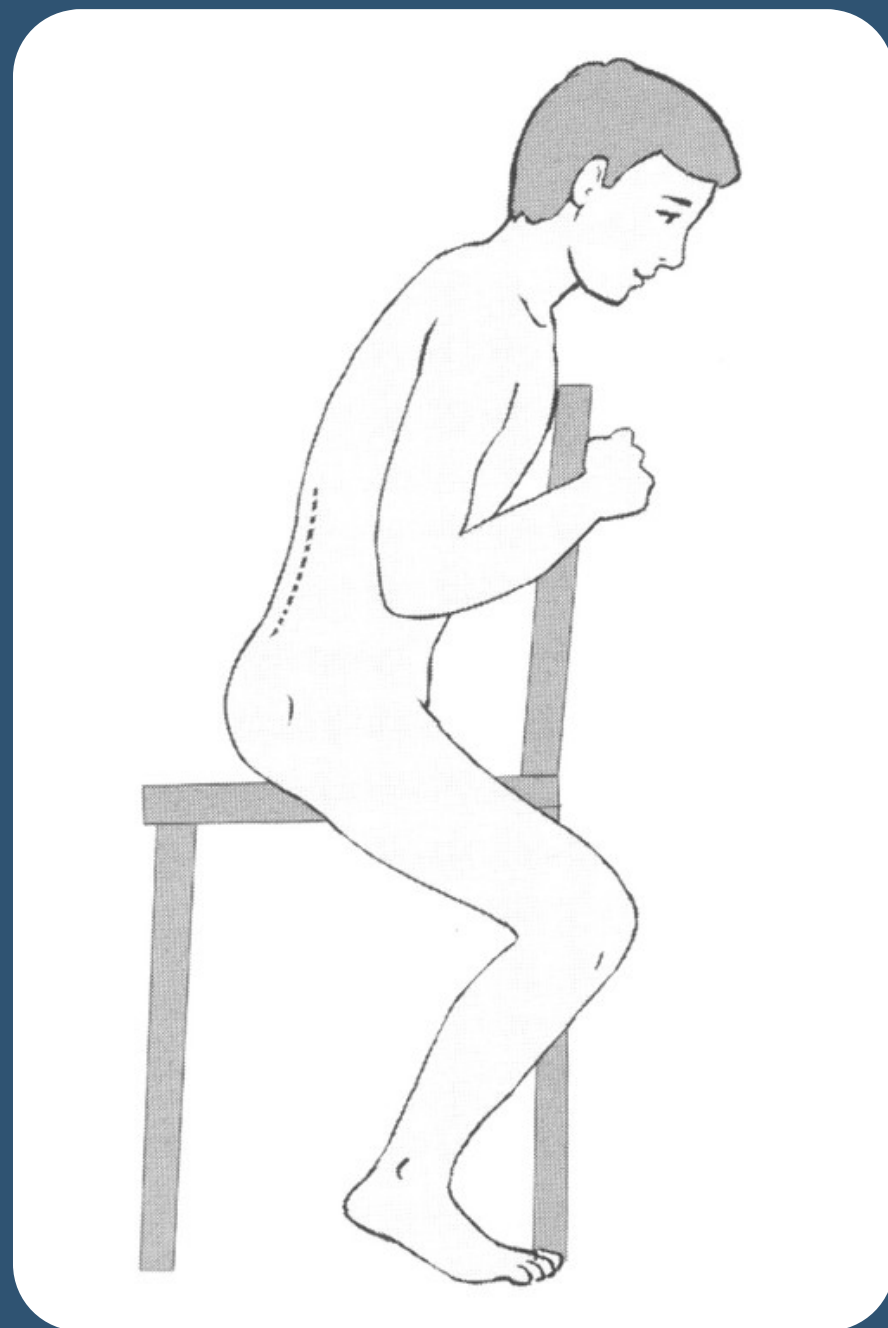




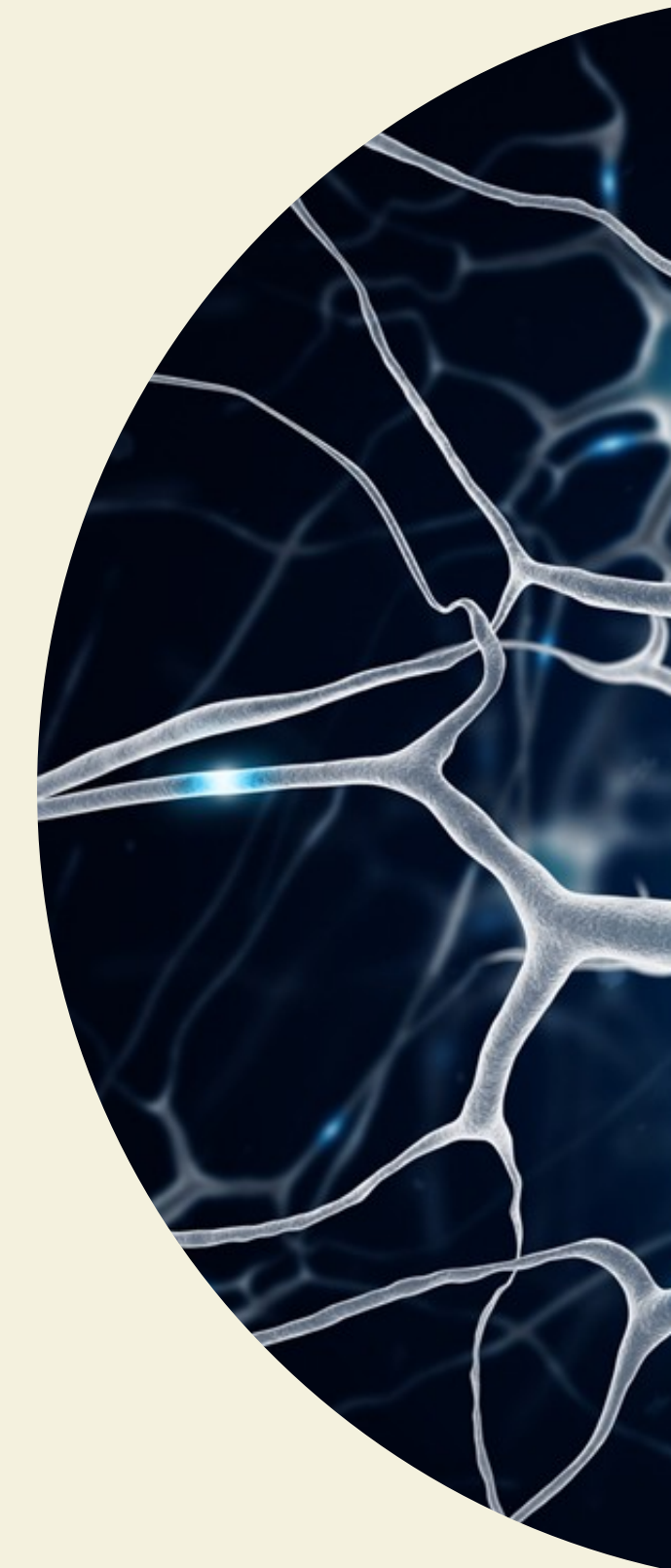
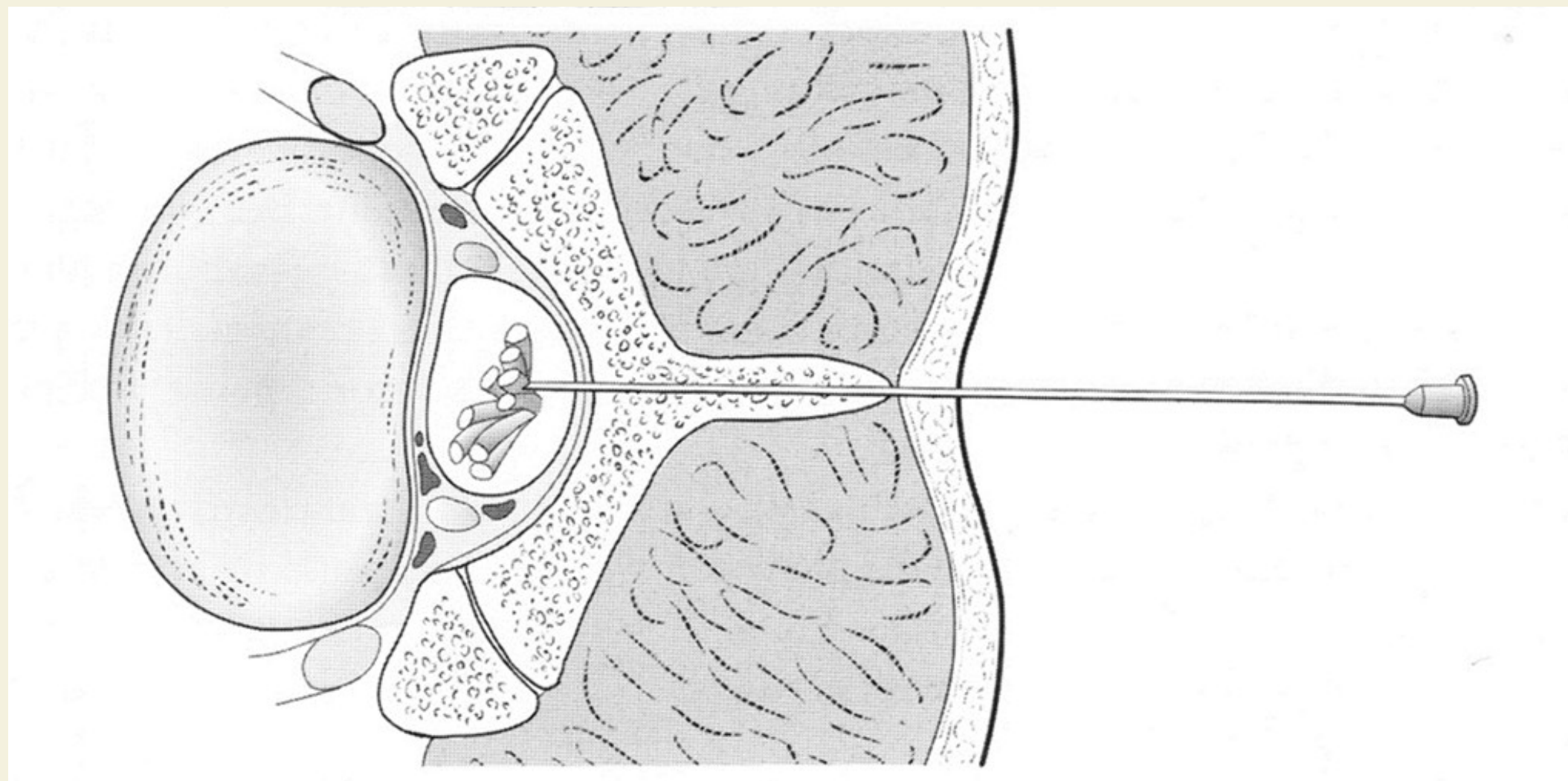
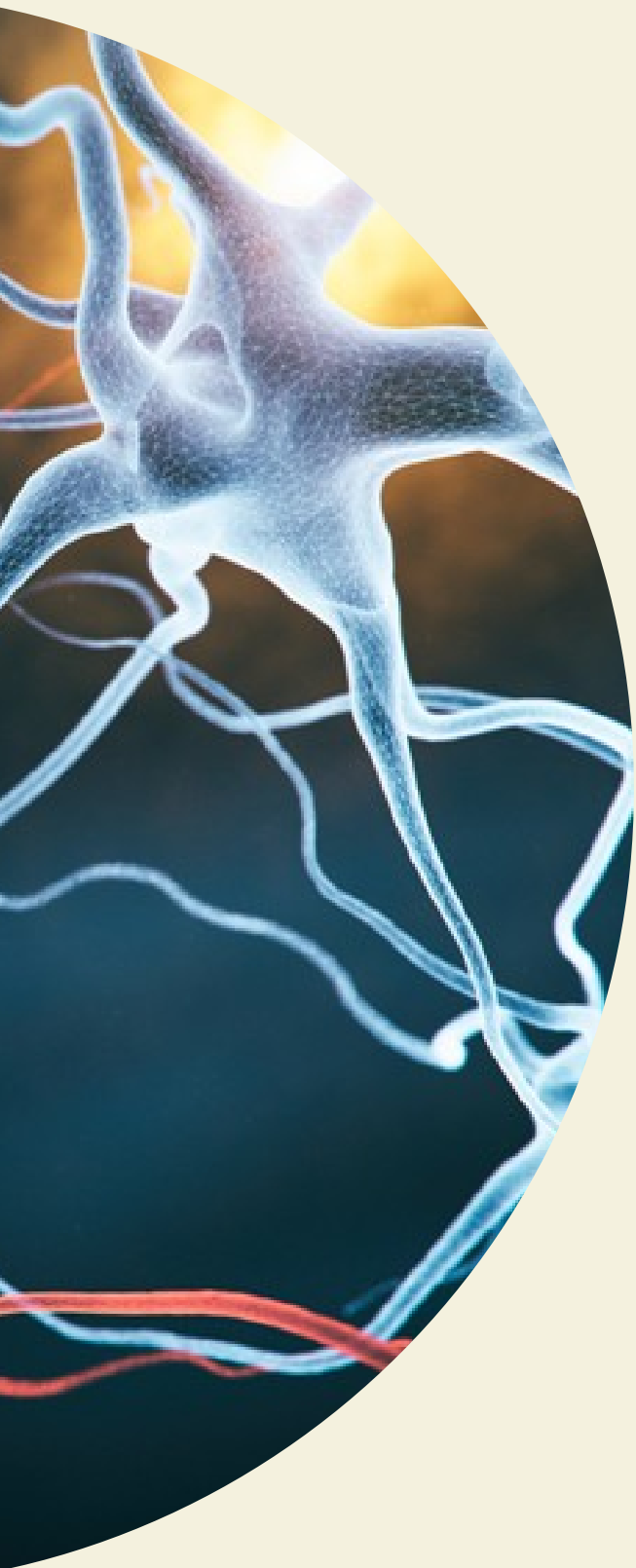
Lumbální punkce

- Odběr mozkomíšního moku
- Diagnostická LP
- Aplikace léků nebo k.l. do páteřního kanálu
- Poloha vleže, vsedě
- Spec. jehla s mandrénem - do SA prostoru durálního vaku mezi trny bederních obratlů L4/5, L5/S1 (subokcipitálně, ventrikulární)

Lumbální punkce



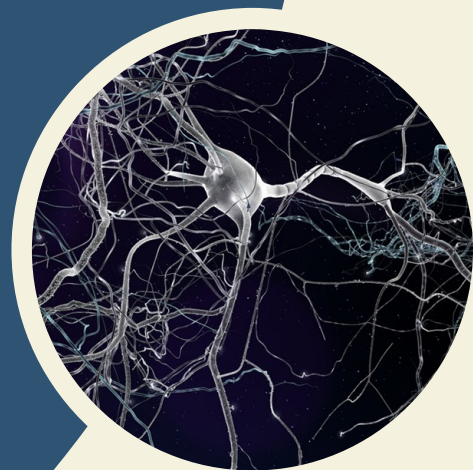
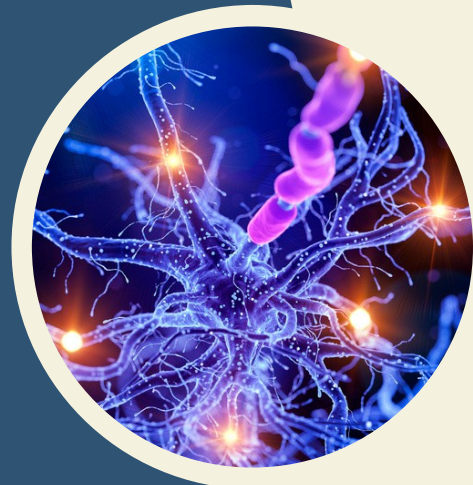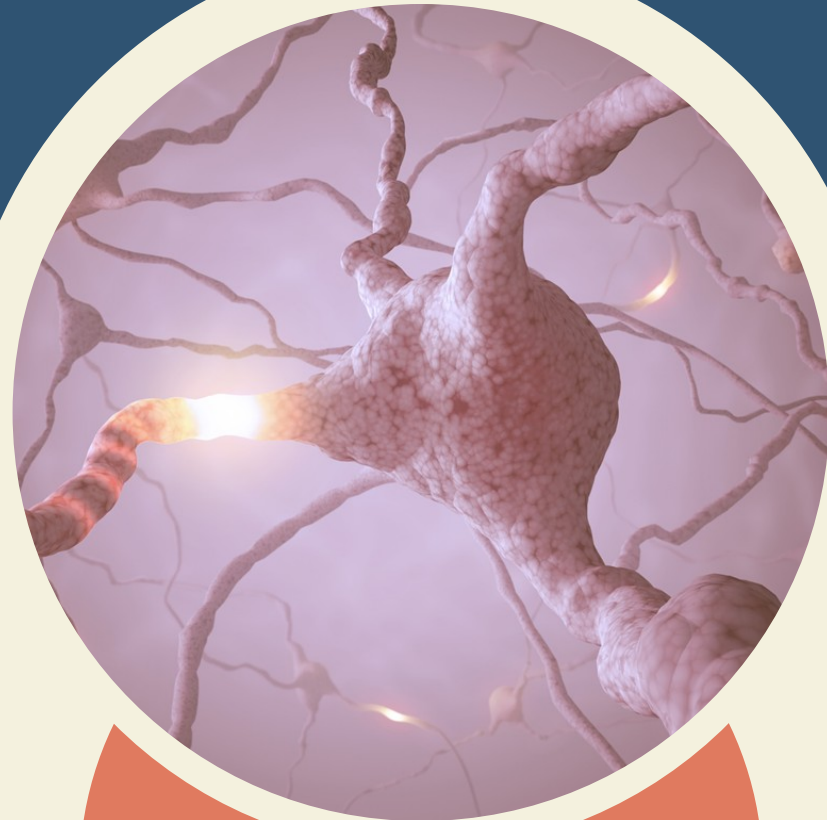
LP- axiální rovina





Lumbální punkce- diagnostika

- Tlak likvoru
- Cytologické vyšetření
- biochemické a imunologické vyšetření
- Serologie/ virologie

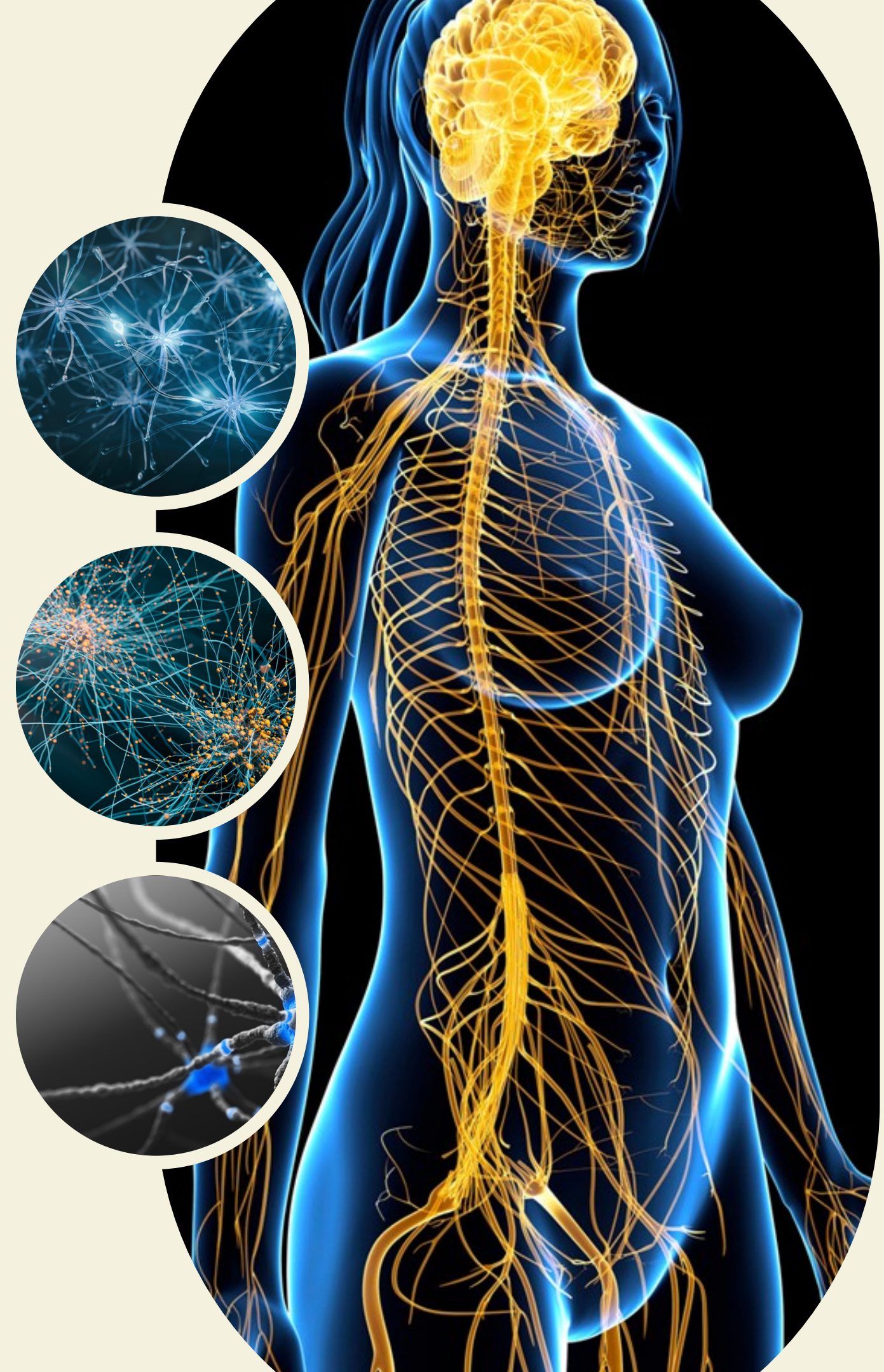


Liquor

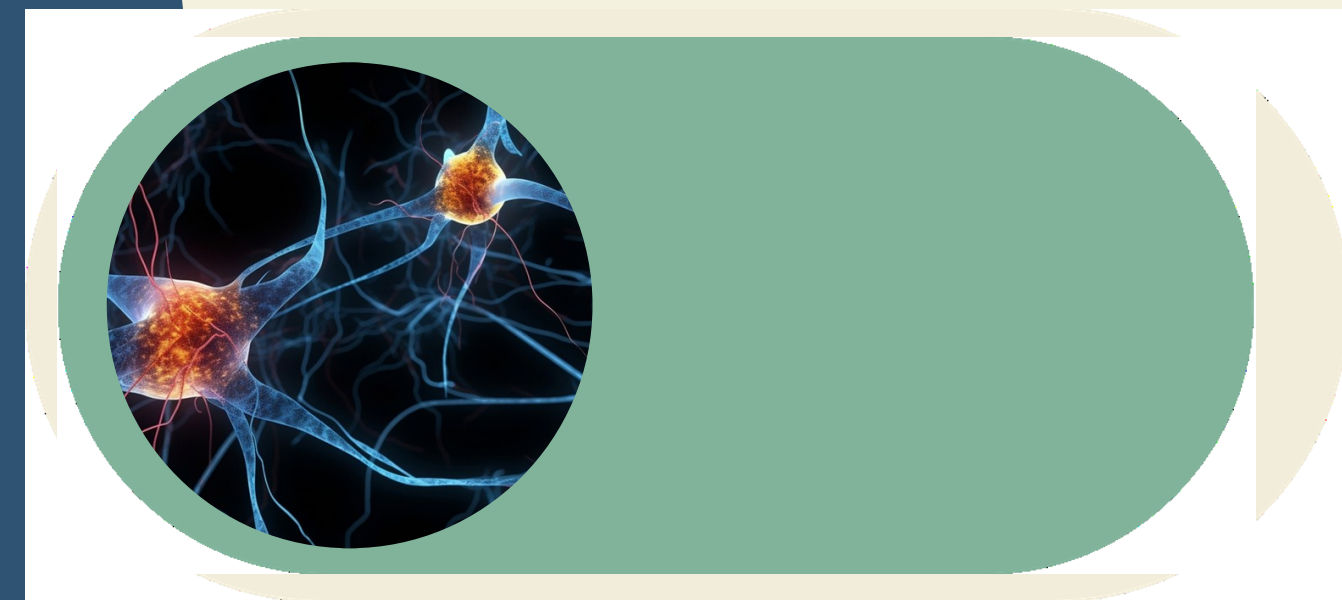
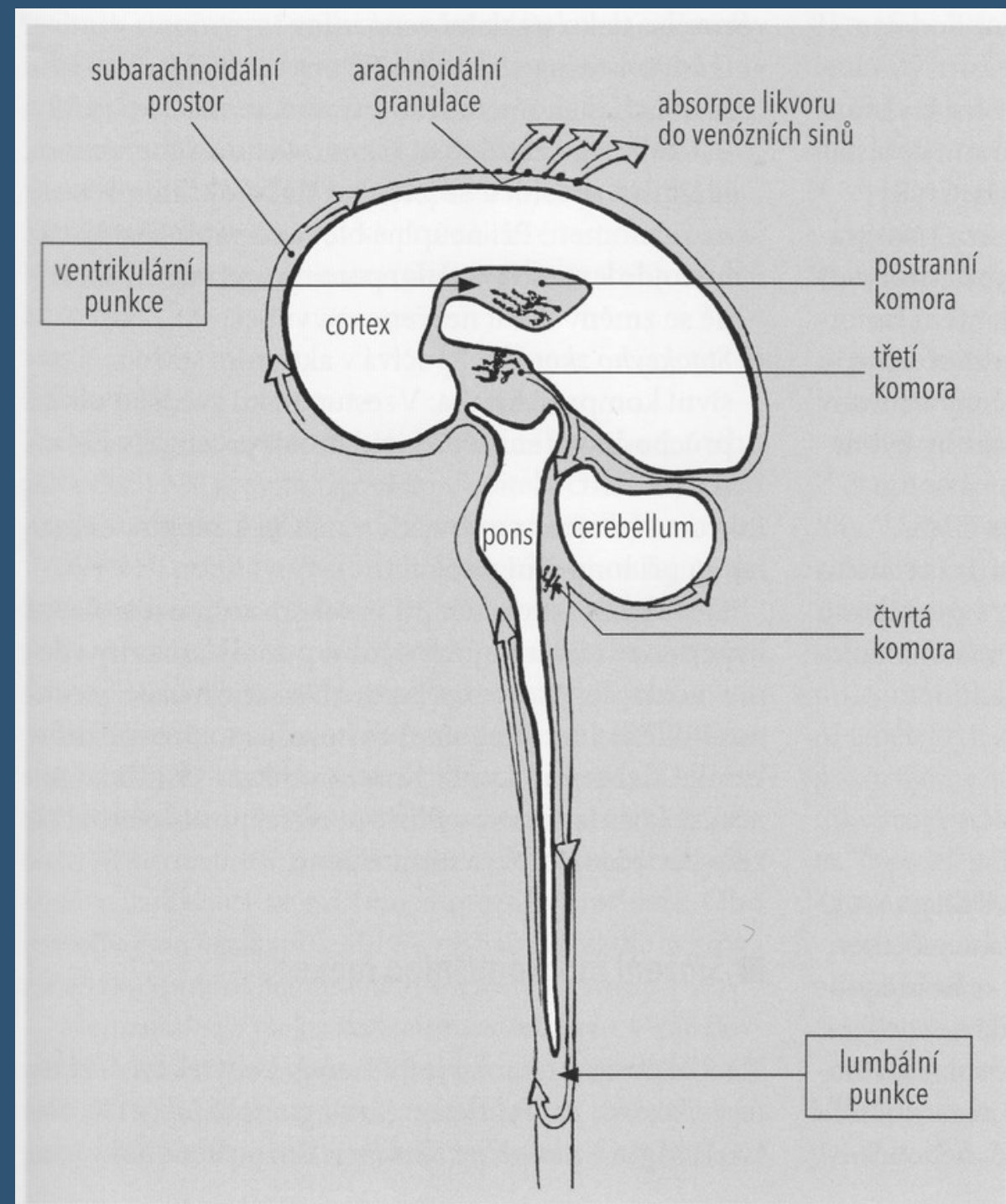
- Vyplňuje mozkové komory a SA prostory mozku a míchy
- Tvoří se : chorioidální plexus v mozkových komorách 70%, extrachorioidálně – kapiláry mozkové, ependym komor , krevní cévy SA
- 500ml/24 hod
- Celý objem se vymění 3-4x /den

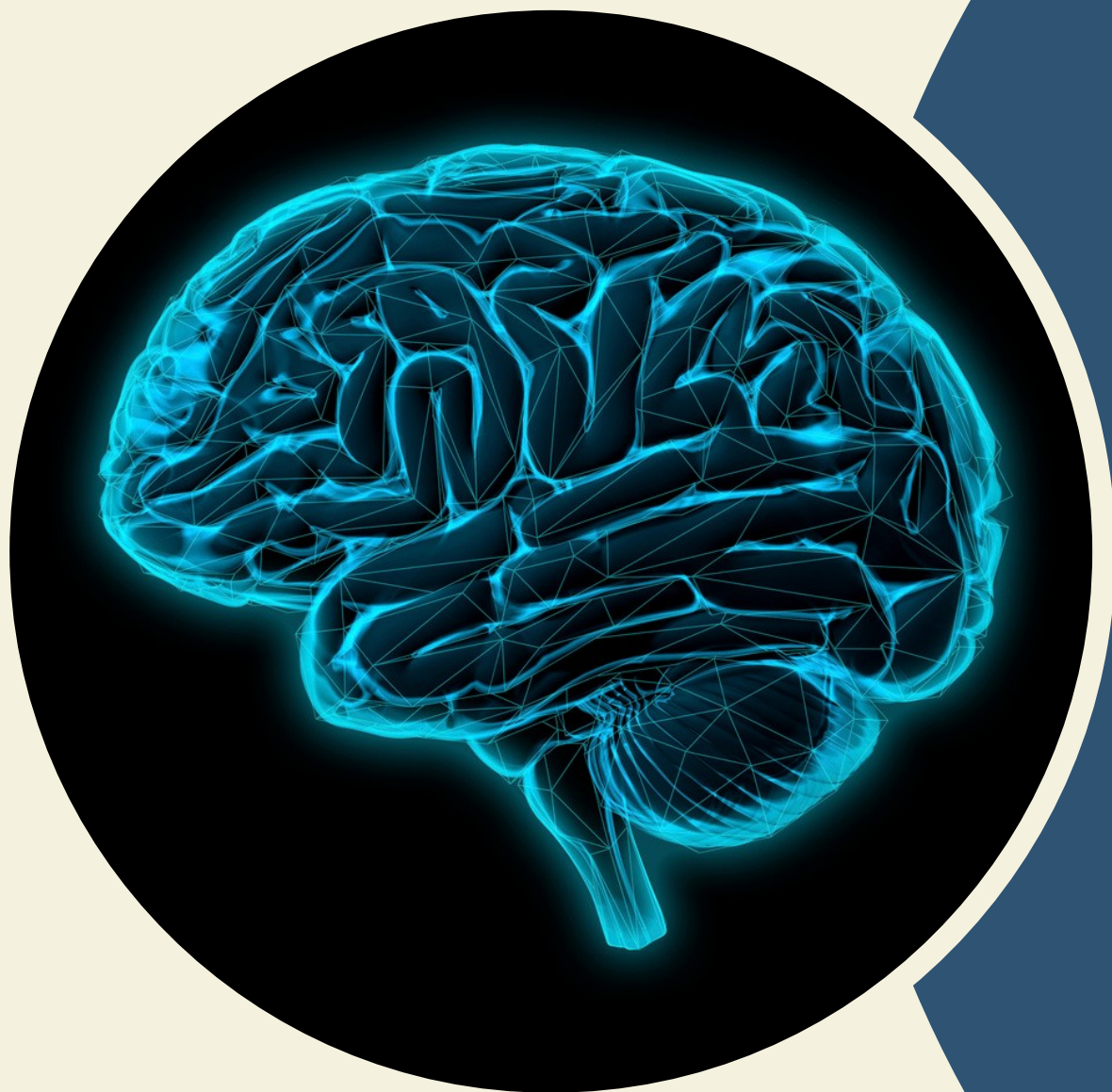Cesta liquoru

- Postranní komory
.....foramen Monroi
- III. komora
.....Sylviov mokovod
- IV. komora
..... for. Luschkae
- mostomozečkové kouty
..... for. Magendie
- cerebelomedulární cisterna
- SA prostory
- zpět nad mozkové hsf x dolů podél míchy a zpět do SA
- Vstřebávání přes arachnoidální klky v durálních sinech nebo lymfatickým systémem




Cesta likvoru





Funkce liquoru

- Mechanická – ochranná (ochranný polštář)
- Vztlková - udržuje mozek nad spodinou lebeční
- Drenážní- odplavuje metabolity z CNS
- součást hematoencefalické bariéry mozku- udržuje rovnováhu ve složení mezi krví, mokem a CNS



LP- indikace

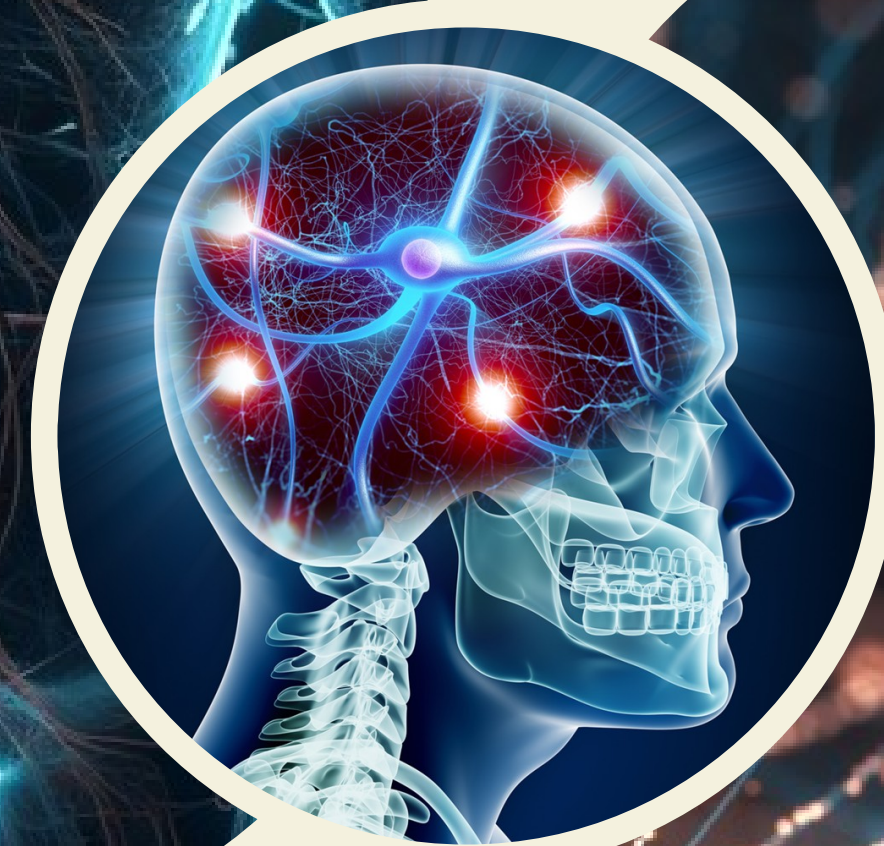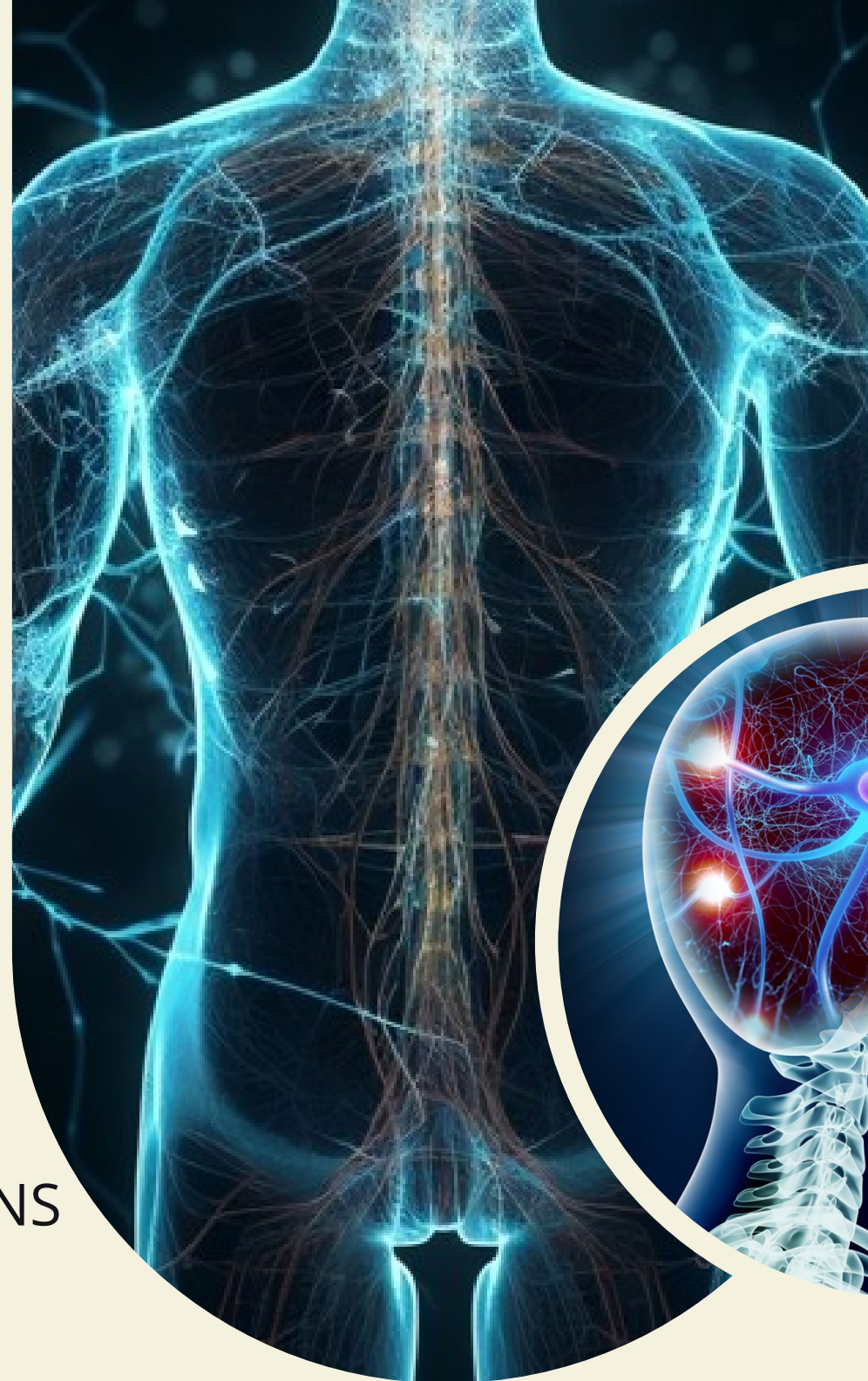



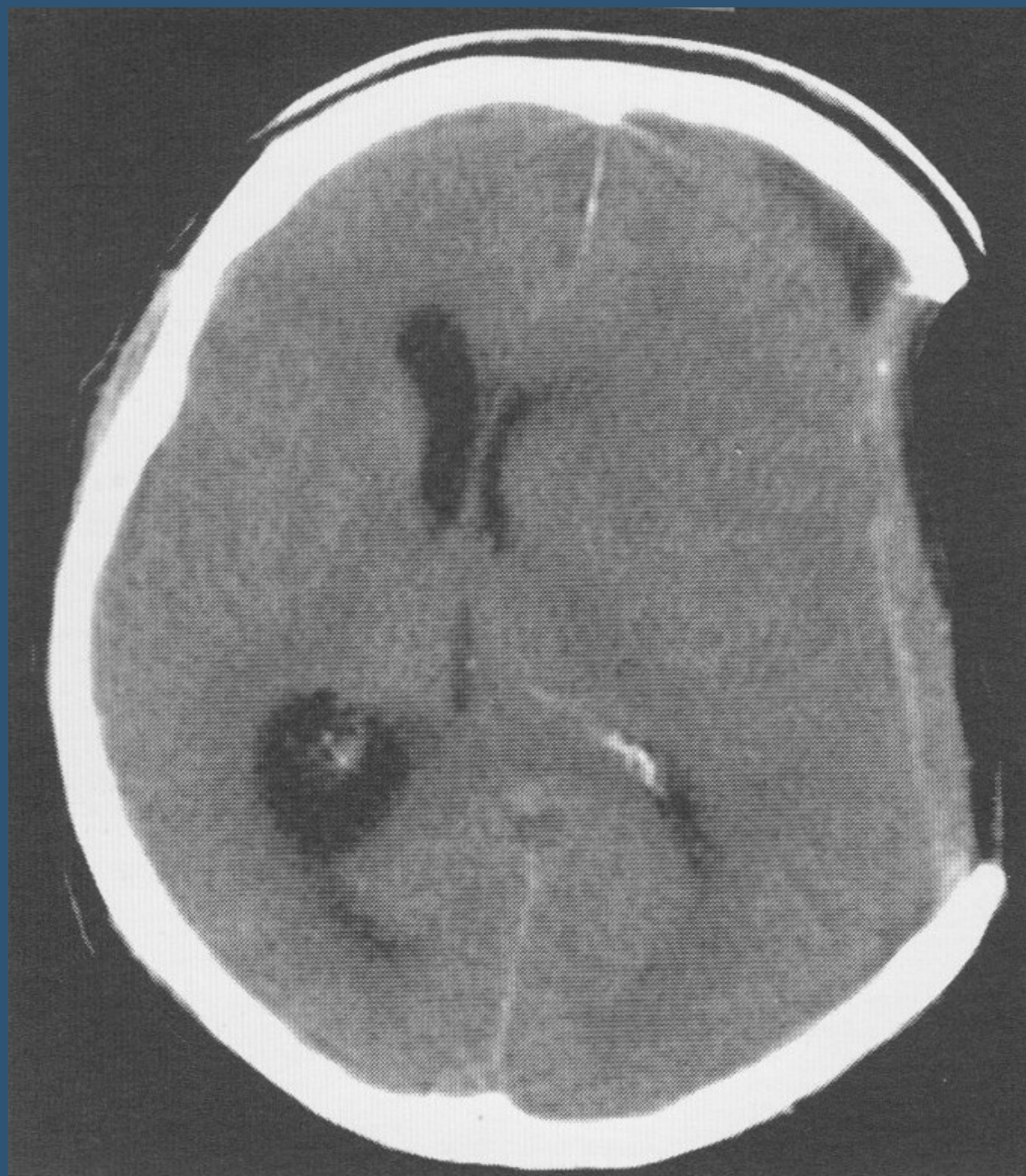- Změny složení likvoru charakteristické pro řadu neurologických onemocnění
- Záněty nervového systému
- Demyelinizace
- Subarachnoidální krvácení
- Nádorová onemocnění (cytologie, specifické markery)



Kontraindikace LP

- Hemokoagulační poruchy
- Zánětlivé afekce kůže v oblasti Lp
- Nitrolební hypertenze - bez přechozí MR CNS
- Hnisavý spinální proces
- Po rozsáhlých kraniektomiích





Kala Miroslav, Lumbální punkce a mozkomíšní mok, Galén,2008, str.24,obr.7A

RTG lbi, páteře

Úrazy

Genetická onemocnění- malformace lbi,
vrozené anomálie obratlů, skoliosy

Pooperační postavení obratlů

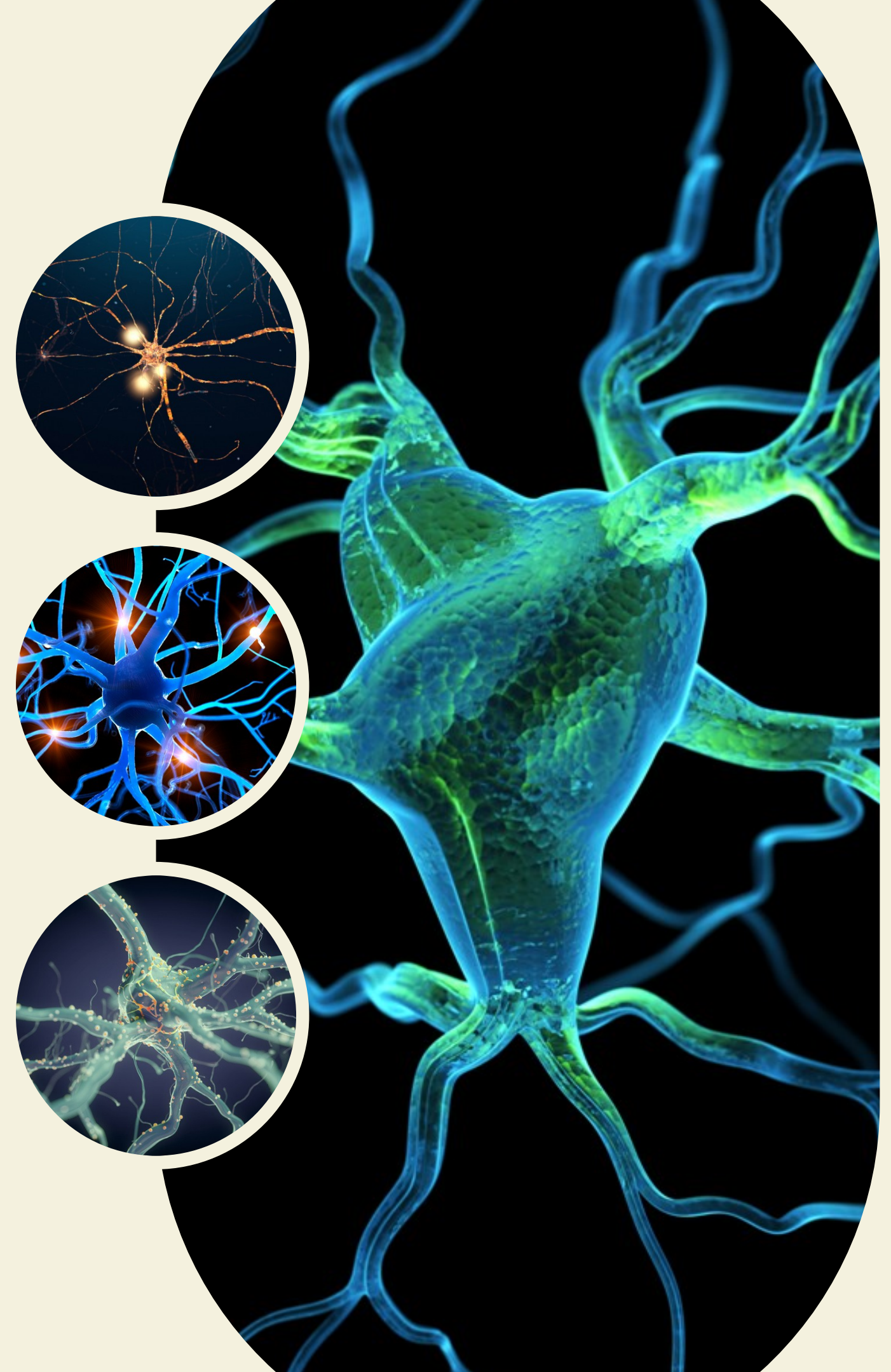
VAS, porucha dynamiky páteře

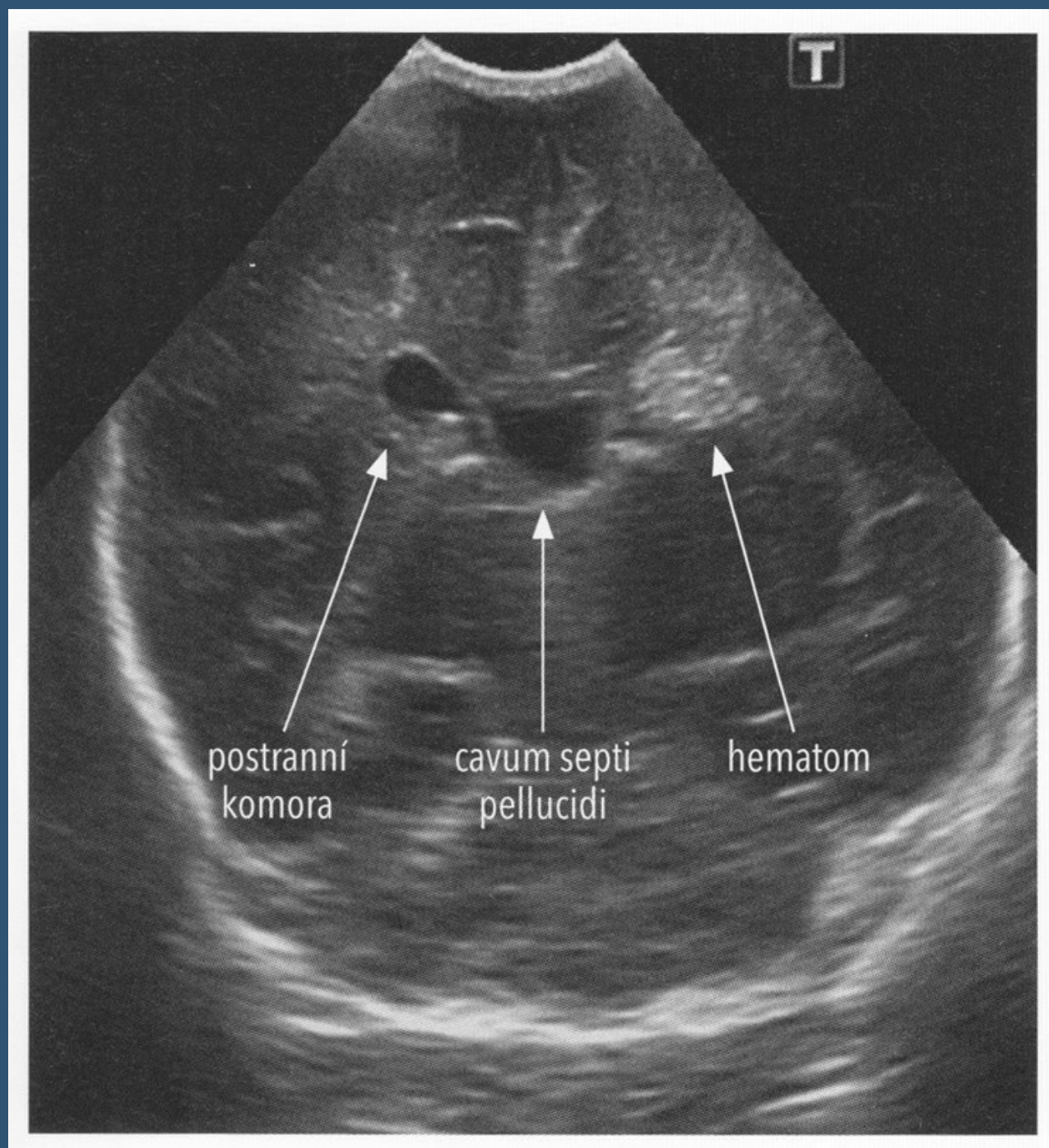
Syndrom týraného dítěte



USG mozku

- Cestou neuzavřené VF
- Hydrocefalus
- Malformace mozku
- Intracerebrální krvácení
- USG páteře - vývojové vady, fixovaná mícha

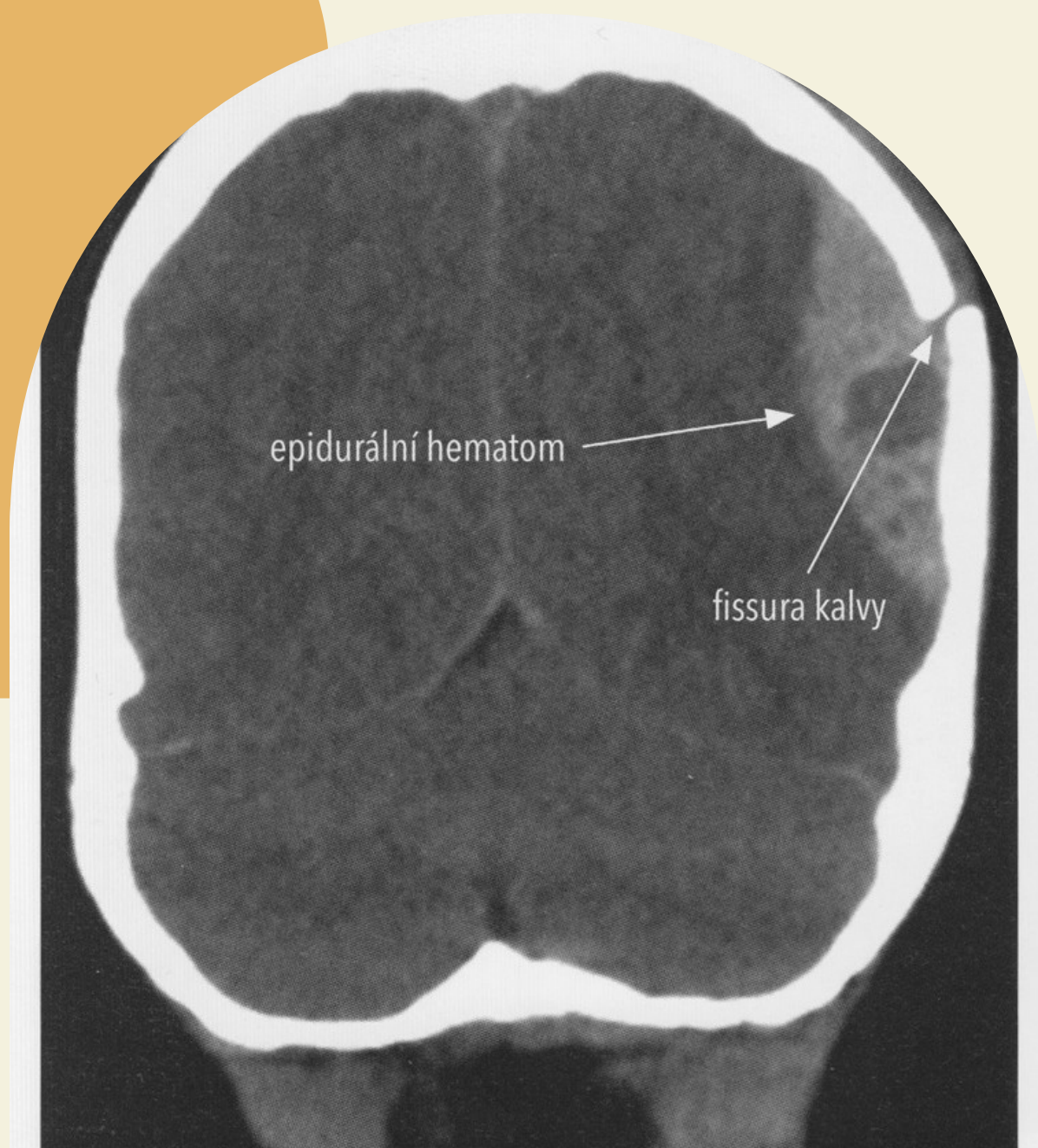




CT vyšetření



- Expozice radiačním zářením při zobrazení
- Úrazy s neurologickou symptomatikou
- Bezvědomí nejasné etiologie
- Vyloučení kalcifikací - metab.onemocnění
- CT angiografie - mozkové cévy, splavy



Kršek Pavel, Základy dětské neurologie, Galén, 2021, ISBN 978-80-7492-510-8, str. 52,
obr. 2.19

Magnetická rezonance

- Využívá silné magnetické pole a elektromagnetické vlnění
- Primární metoda zobrazení v dětském věku

MR, MRA

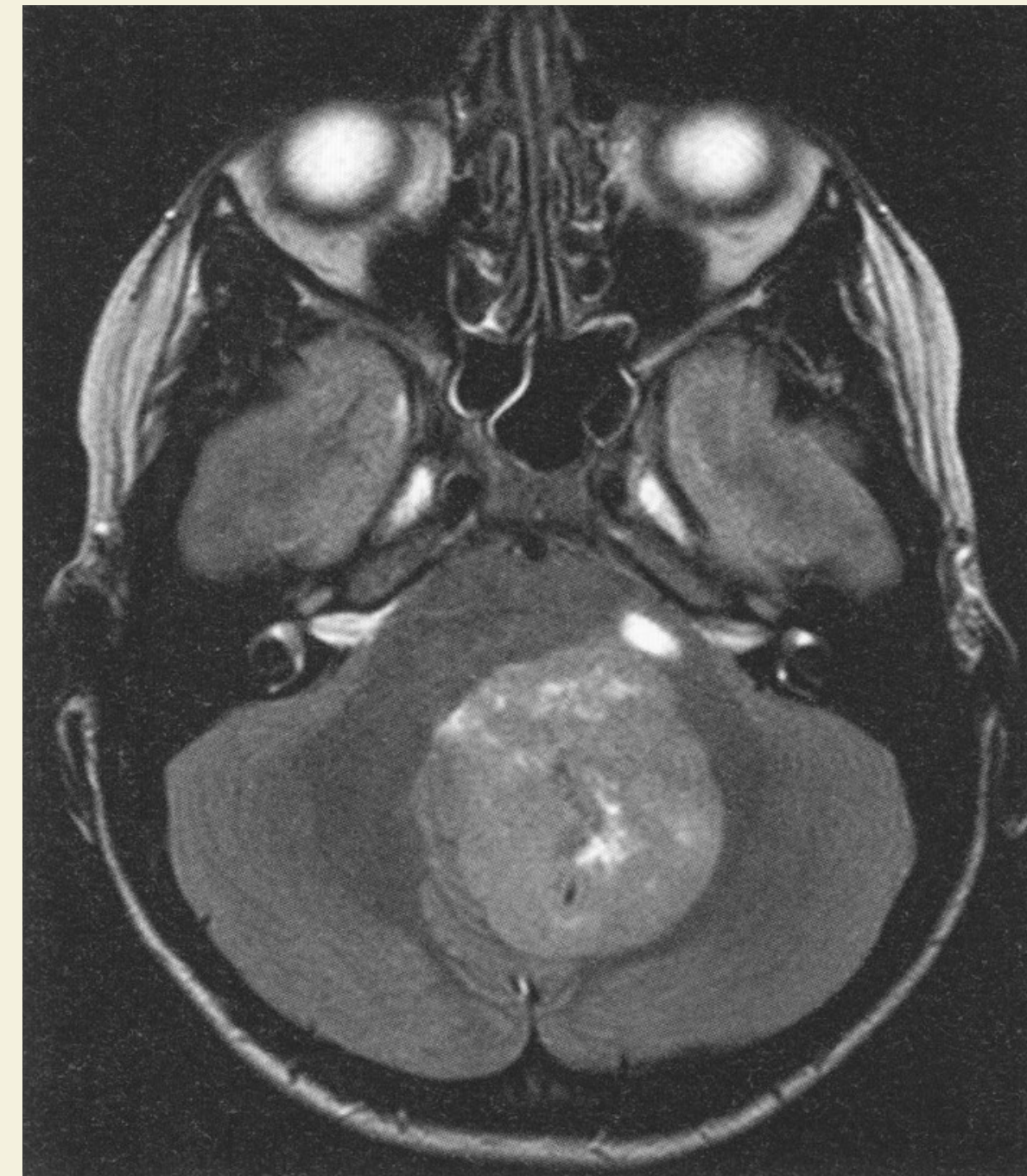
prenatální diagnostika – od 2. trimestru gravidity


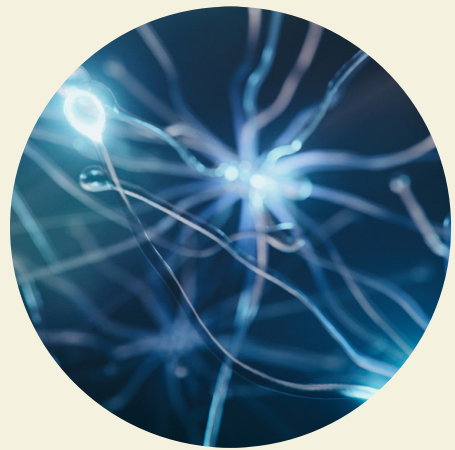
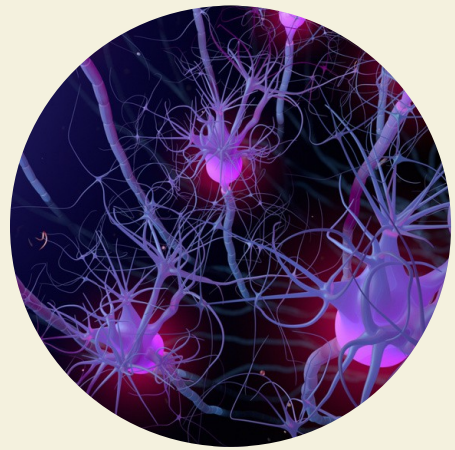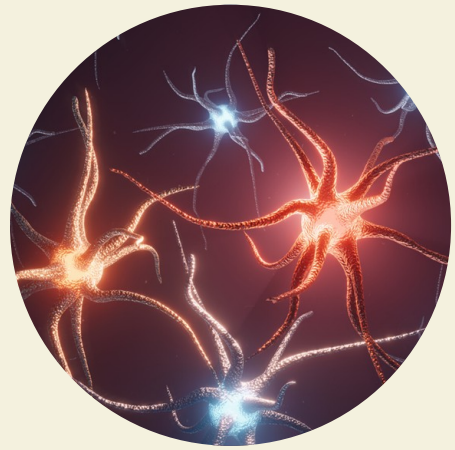
- Absence ionizujícího záření - možná opakovaná vyšetření
- Anestézie u malých dětí nebo neklidných pacientů
- KI: kardiostimulátor, defibrilátor, elektronické implantáty (inz, pumpy, kochleární implantáty ..) –ev.
- Pacient nesmí mít kovové předměty-náušnice, řetízky apod.

nůžky, sedačky, kyslíkové nádoby...




Magnetická rezonance

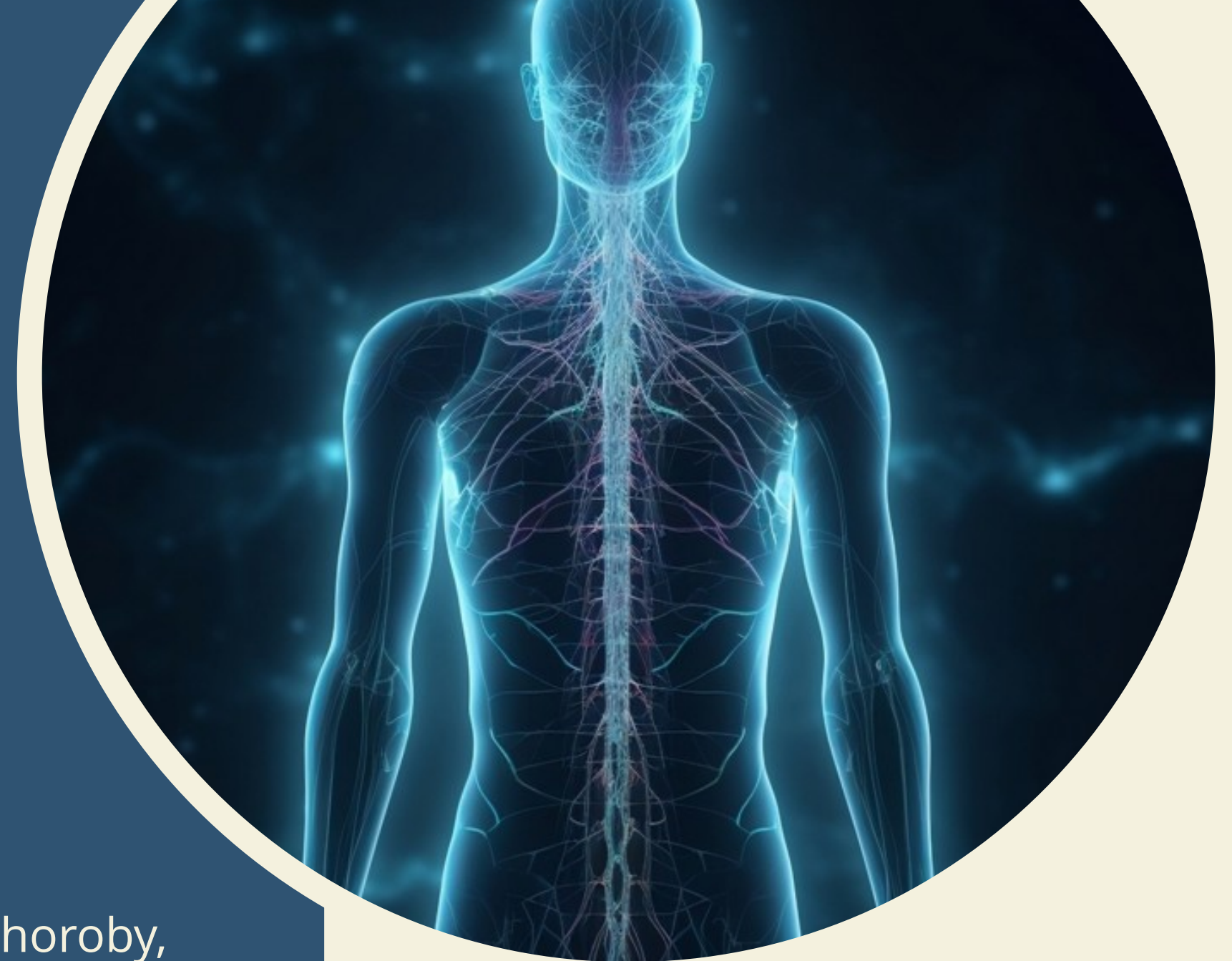



MR- indikace

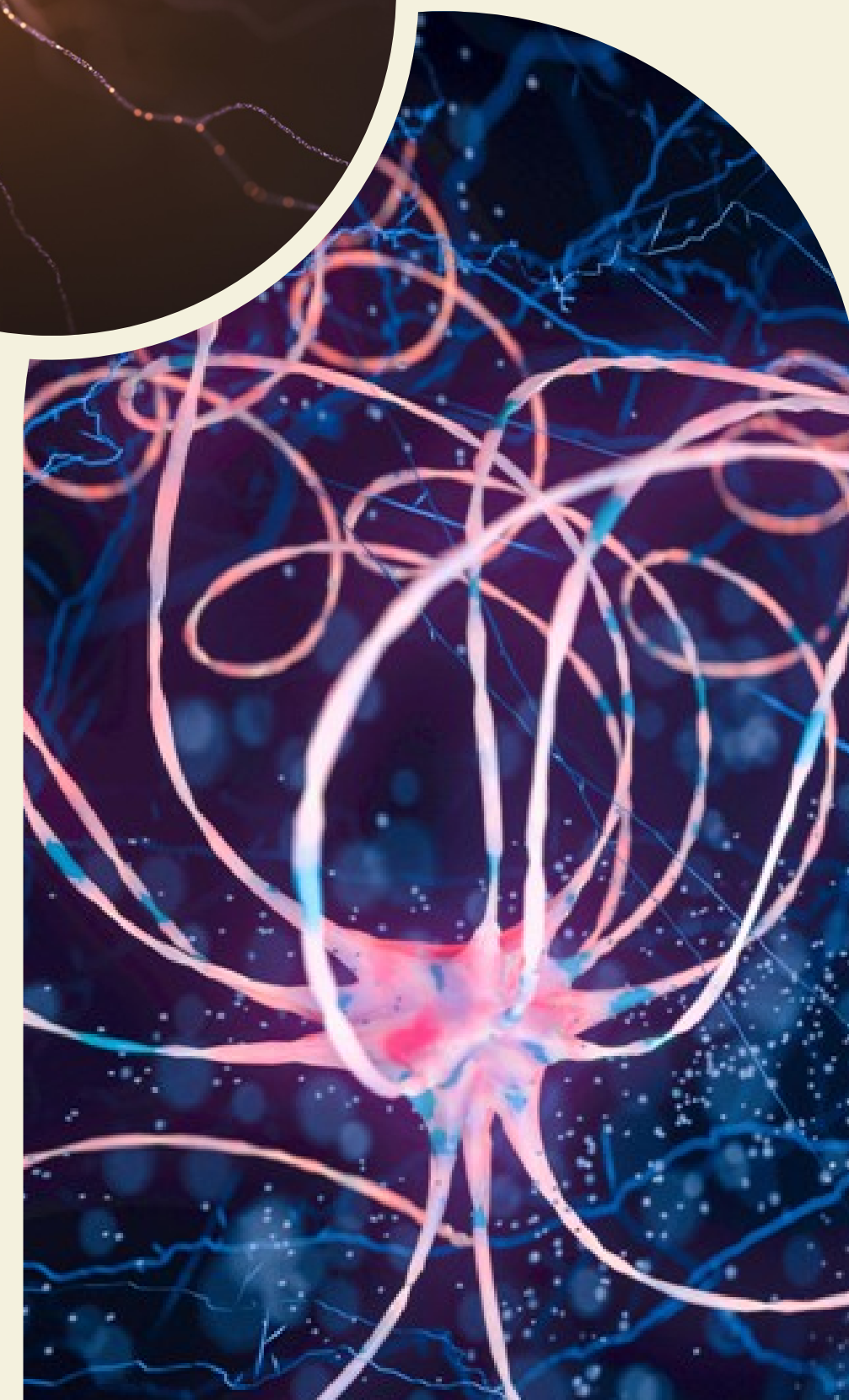
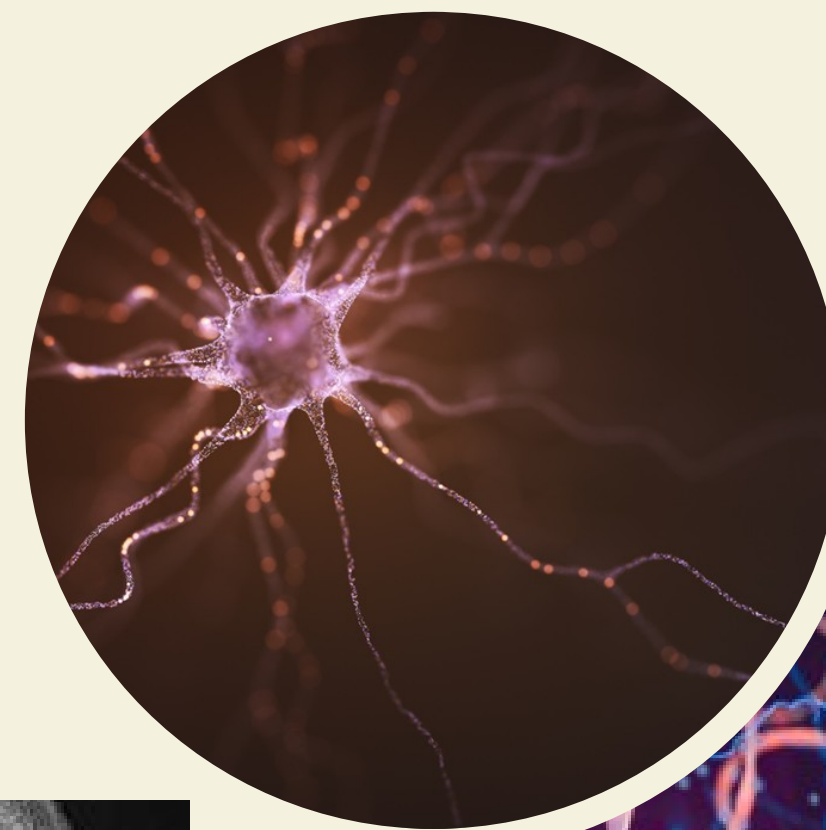
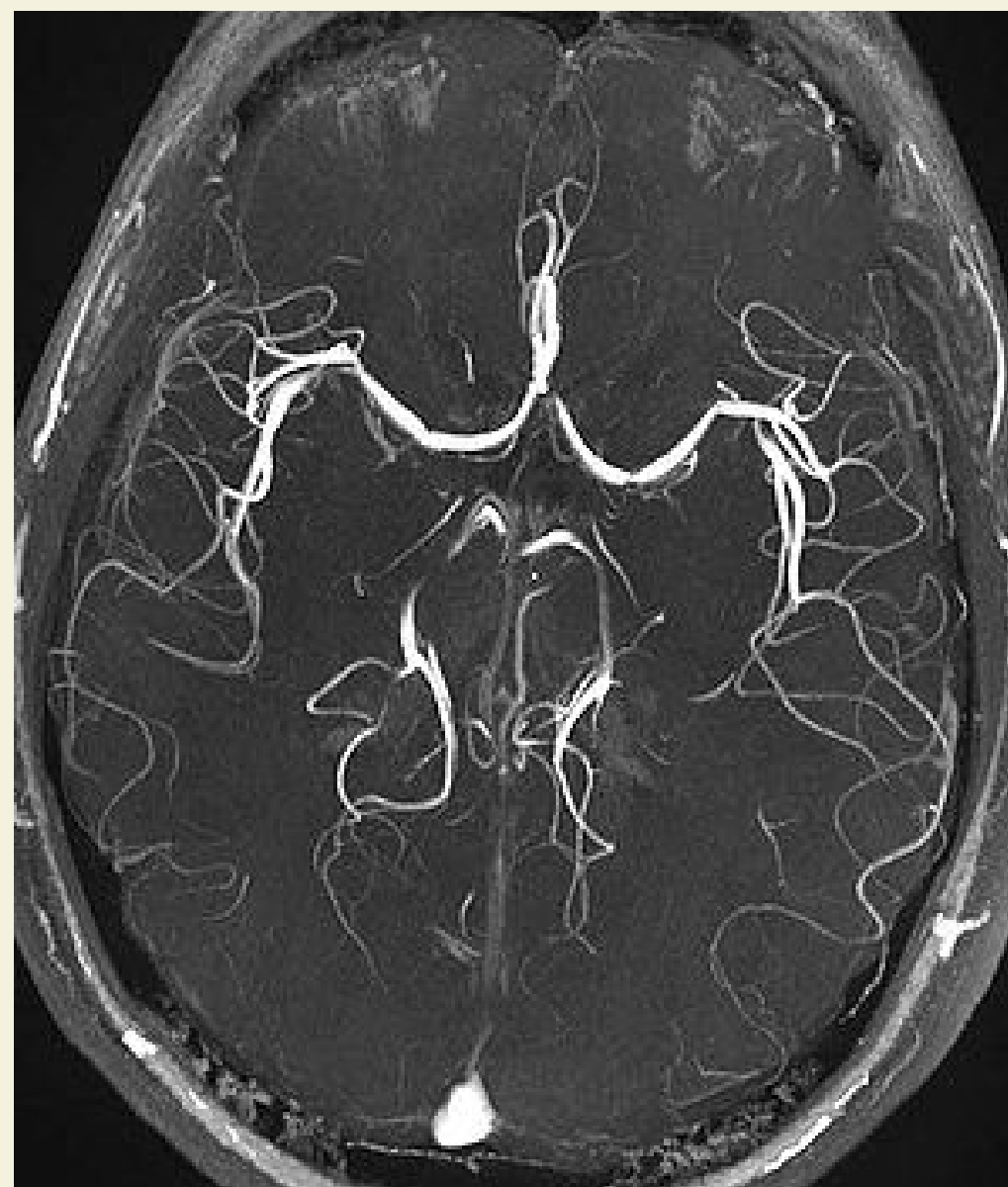
- MR mozku, páteře, svalů
- Úrazy, ischemie, krvácení , cévní choroby, nádory, vývojové anomálie, epileptologie, infekce , metab. vady , degenerativní choroby, demyelinizace , svalové dystrofie



Kontrastní angiografie- DSA

Terapeutické zákroky -
embolizace cévních anomálií,
aneurysmat , A-V malformací





Neuropsychologie



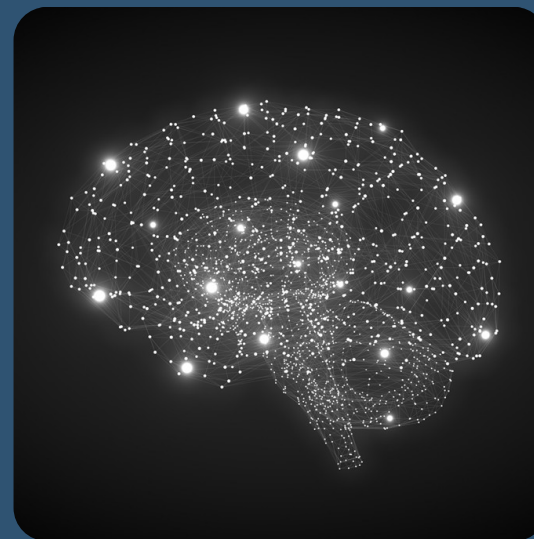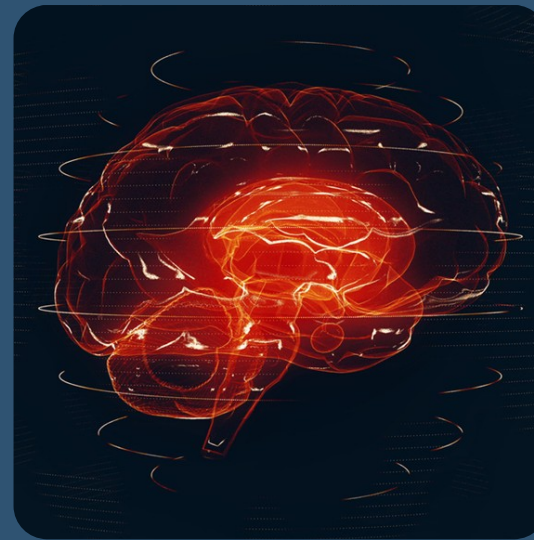
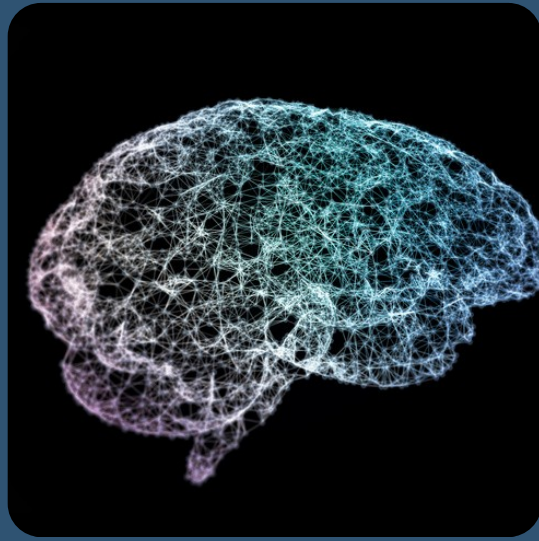
- Souvislost mezi CNS a psychikou (chování, prožívání)
- Dopad mozkových lézí na jednotlivé psychické procesy
- Neurokognitivní, neurobehaviorální profil pacienta
- V dětském věku - navíc neurovývojové zrání

Neuropsychologie

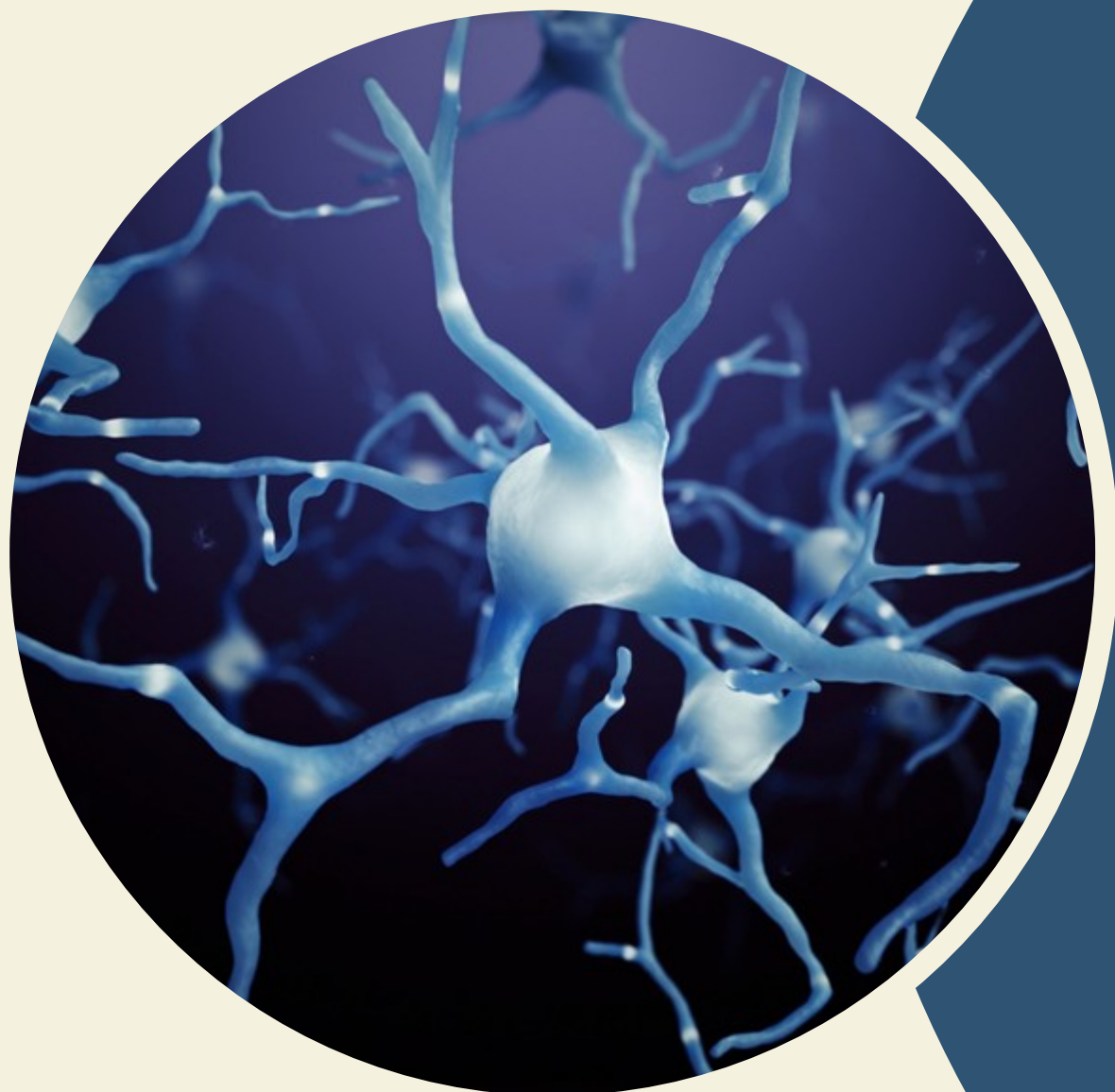


- Celkový neuropsychologický profil dítěte
- Kognice: receptivní fce- gnostické, pozornost
paměť a učení
myšlení- schopnost úsudku
expresivní funkce – řeč, motorika,
konstrukční činnosti
- Exekutivní fce: účelné, na cíl zaměřené jednání
- Emotivita: systém citů a motivace

Neuropsychologie - indikace



Kongenitální postižení CNS- poruchy
kortikálního vývoje
Získaná postižení- úrazy hlavy, CMP, tumory,
epilepsie, anoxie- tonutí apod
Genetická, metabolická onemocnění
Neurovývojové poruchy - ADHD, autismus,
poruchy učení, řeči



Neurogenetika

- Pozitivní rodinná anamnéza
- Kombinace klinických příznaků onemocnění odpovídá v.s. známému syndromu
- Rychlost vývoje - plíživý, pozvolný rozvoj příznaků