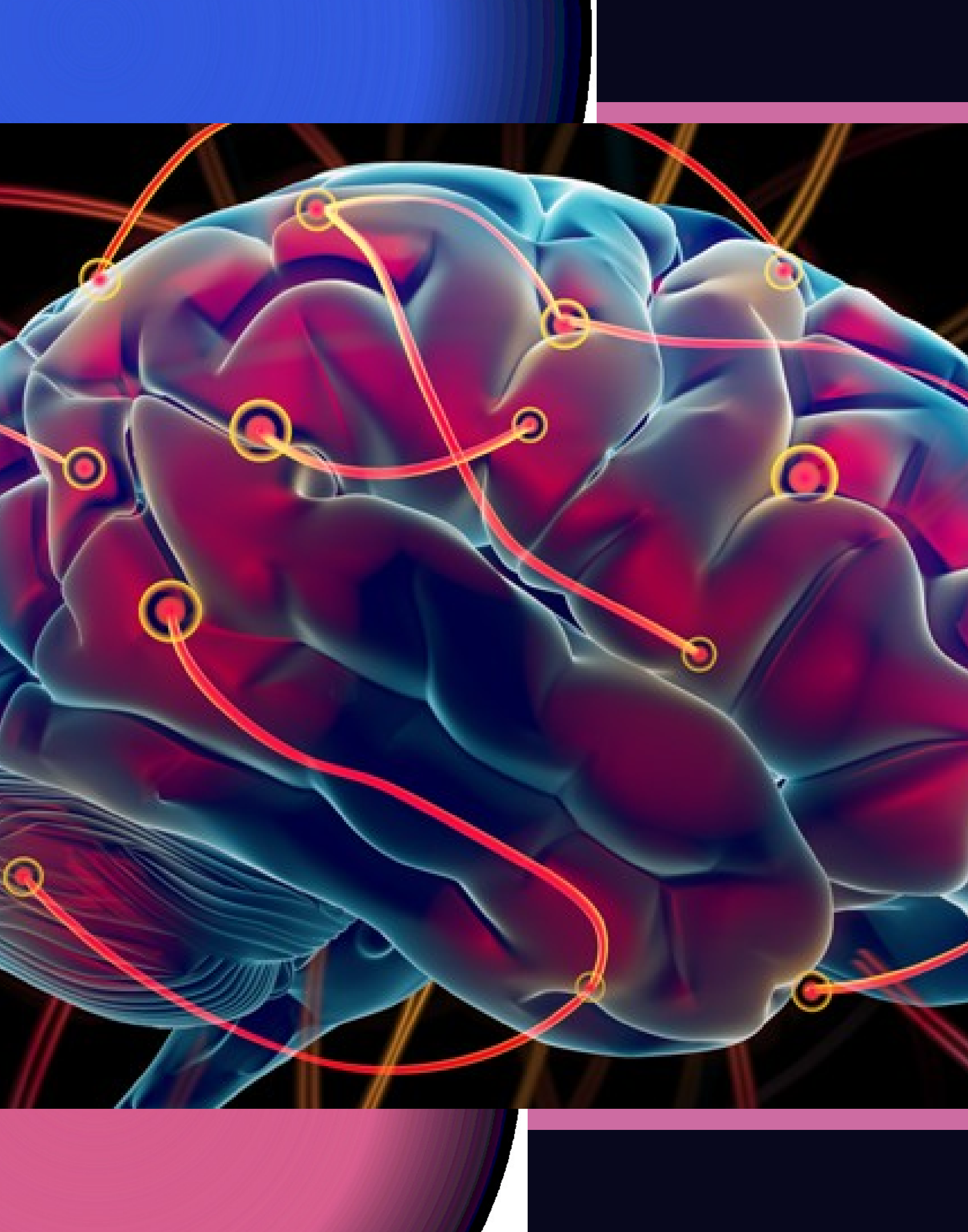



MUDR. RENATA SLANÁ

# HYDROCEFALUS



# HYDROCEFALUS

## PATOLOGICKÉ ROZŠÍŘENÍ KOMOROVÉHO SYSTÉMU MOZKU

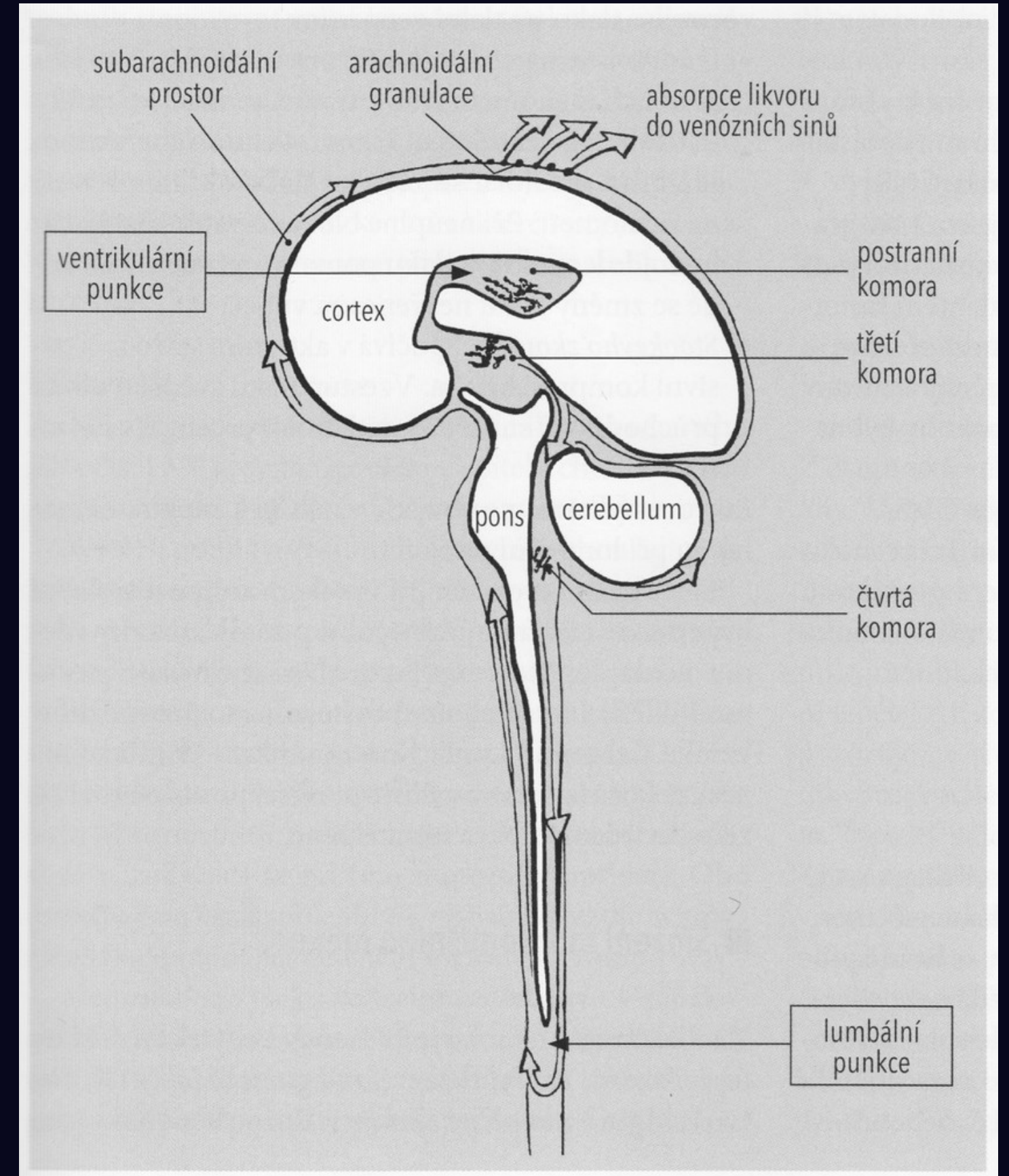
### Vznik:

Porucha cirkulace liquoru – obstrukce vnitřních nebo  
zevních mokových cest

Nadměrná produkce liquoru

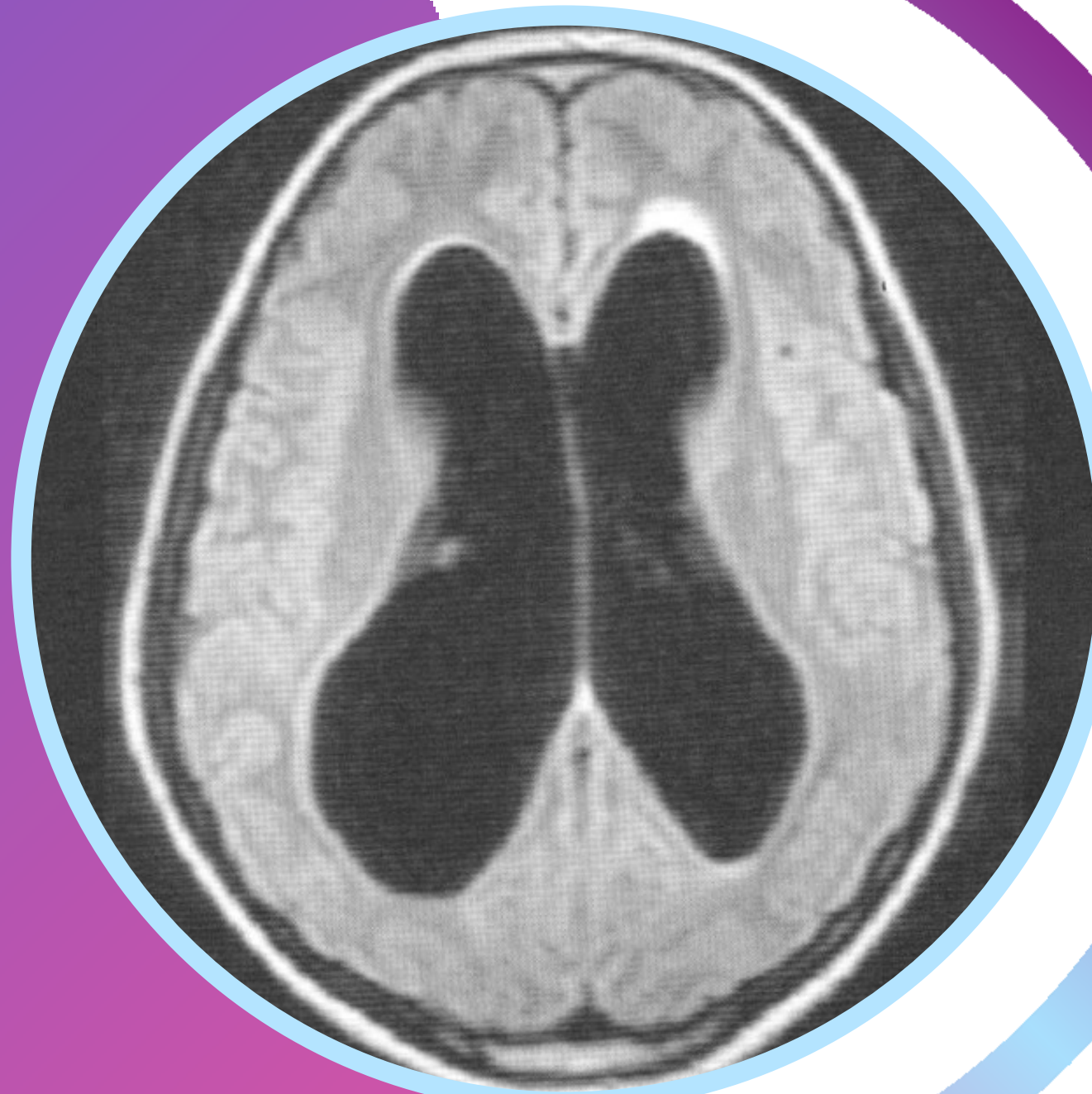
Porucha vstřebávání liquoru

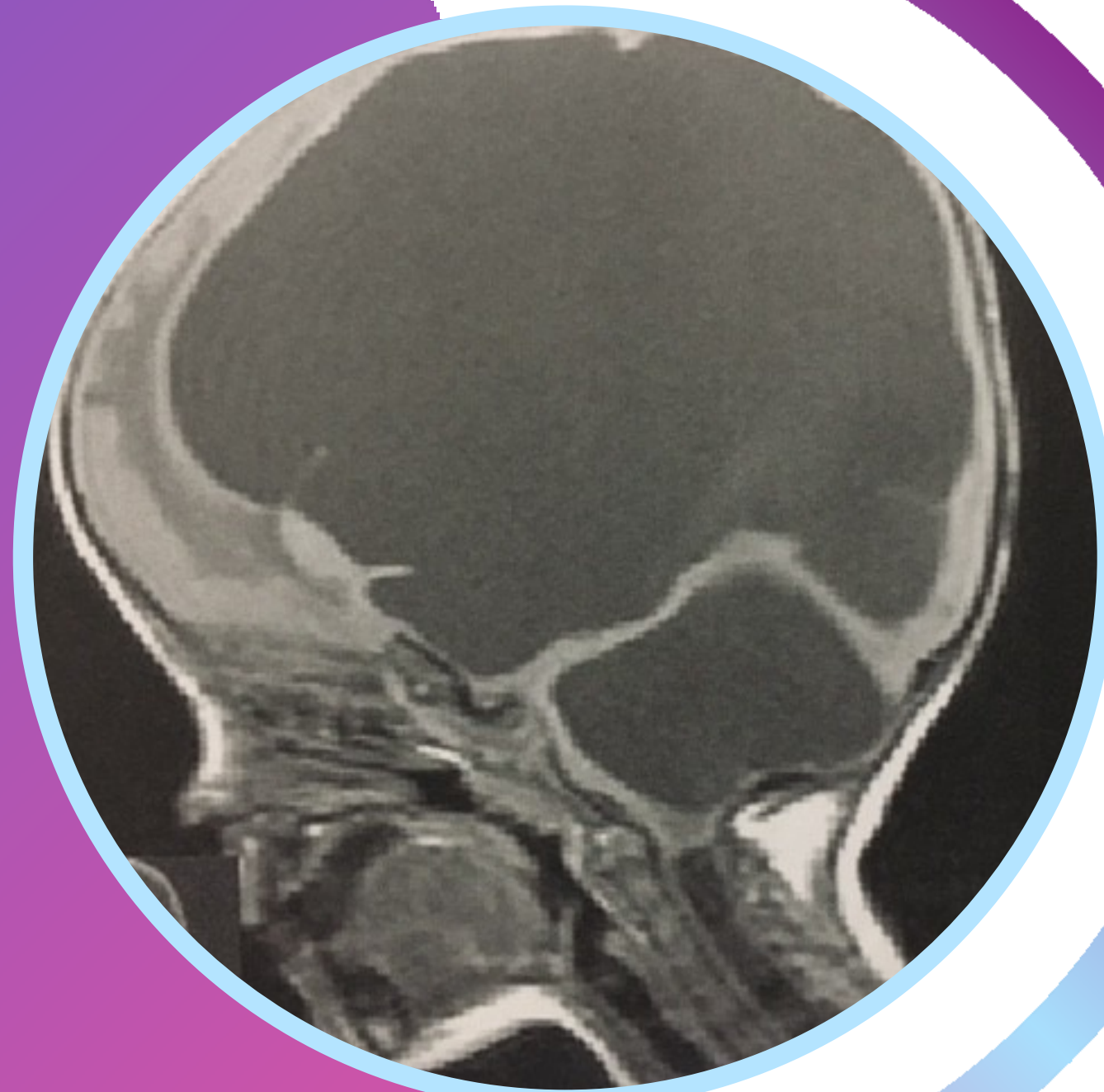




# Hydrocefalus

Seidl Zdeněk, Diagnostická radiologie, Grada, 2014, ISBN978-80-247-4546-6, obr1.10.1d, str.303





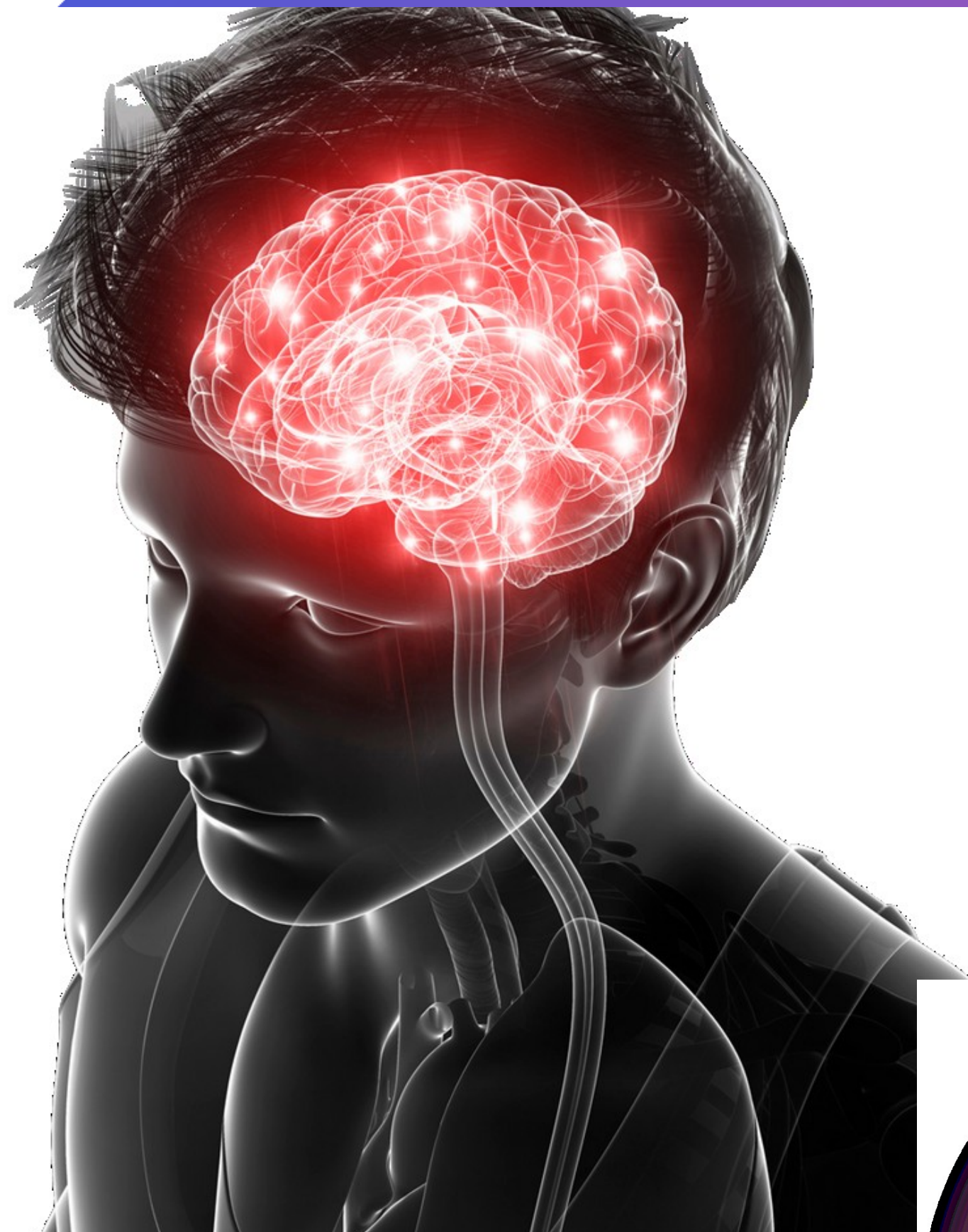# Hydrocefalus

Diagnostická radiologie, Grada, 2014, ISBN 978-80-247-4546-6, obr. 1.10.1d, str. 303

# FYZIOLOGIE MM

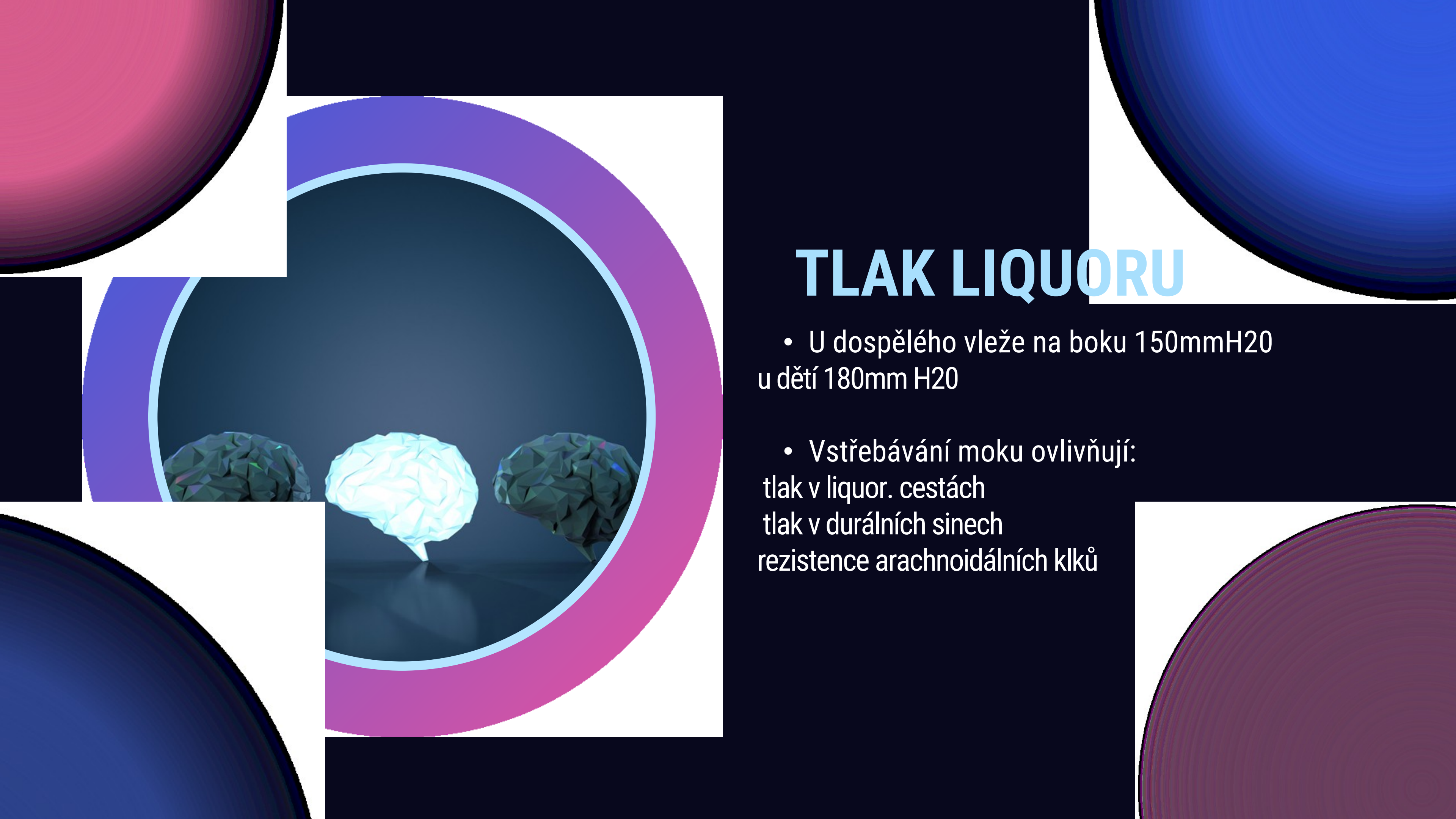
Produkce MM - chorioidální plexy asi 10-20% mozkový a míšň parenchym

- Cirkulace z komor - do SA prostor- vstřebávání v arachnoidálních granulacích
- Vzniká 0,2-0,4ml / min , celkový objem 150ml u dospělého ( u novorozence celkově 500ml MM/24 hodin




# TLAK LIQUORU

- U dospělého vleže na boku 150mmH<sub>2</sub>O  
u dětí 180mm H<sub>2</sub>O
- Vstřebávání moku ovlivňují:  
tlak v liquor. cestách  
tlak v durálních sinech  
rezistence arachnoidálních klků



# PATOGENEZE

- Nadměrná tvorba liquoru
- Porucha cirkulace liquoru
- obstrukce vnitřních mokových cest – intraventrikulární obstrukce
- obstrukce zevních mokových cest extraventrikulární obstrukce
- Zevní hydrocefalus - benigní ventrikulomegalie – prostorné SA
- normální vyzrání kl...







# NADMĚRNÁ TVORBA LIQUORU

Papilomy chorioidálního plexu

1-4% dětských tumorů

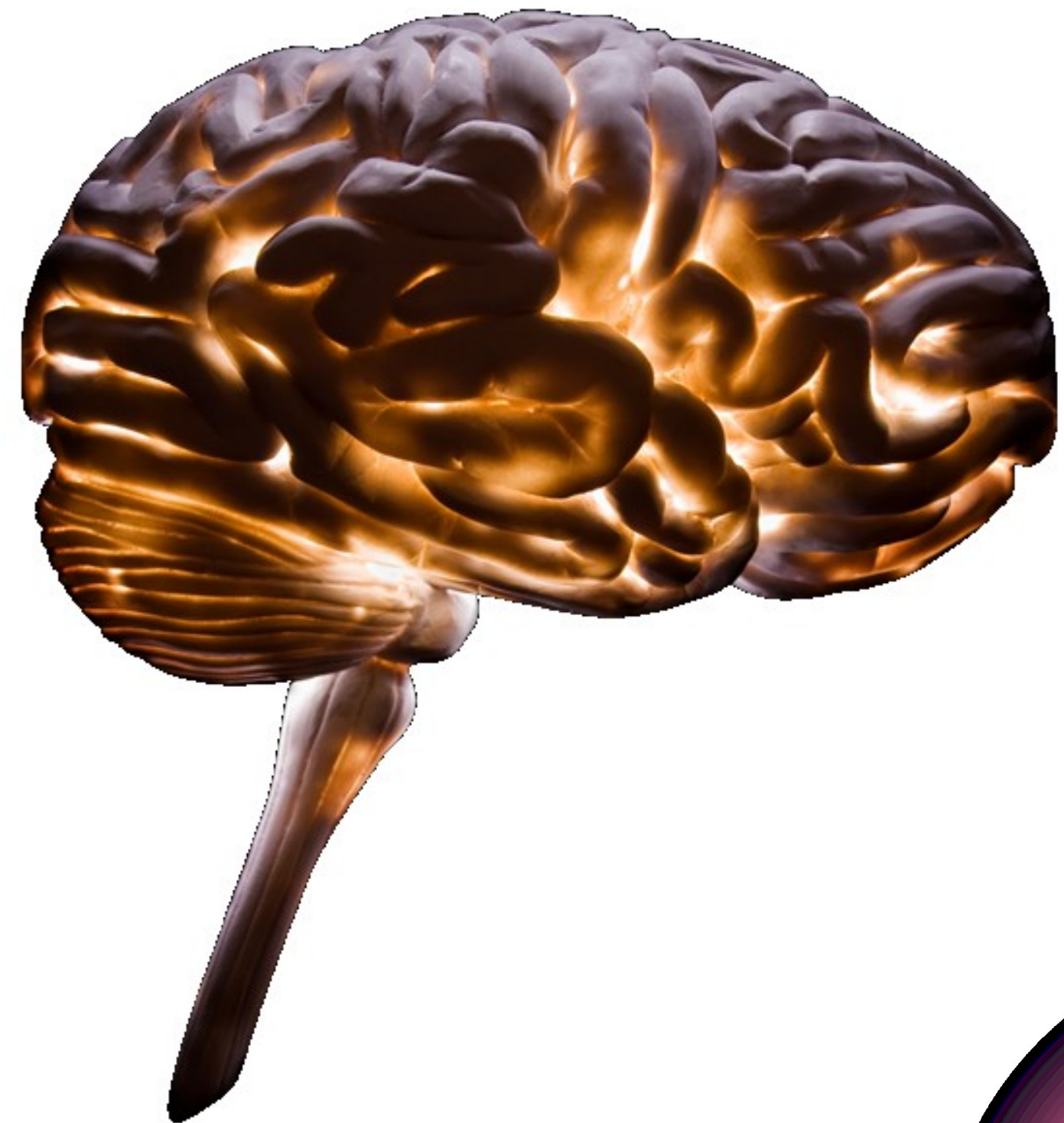Po 1.-2. roce života

Syndrom nitrolební hypertenze  
( u papilomů častý i obstrukční HC)



# INTRAVENTRIKULÁRNÍ obstrukce

- Tumory
- Kongenitální stenosa mokovodu  
(časté i sdružené malformace – spina bifida cystica atd )
- Gliotická stenosa mokovodu – posthemorrhagická, po perinat. infekcích
- Neprůchodnost výtokové části IV. komory
- Chiasma
- Dandy Walkerova cystická malformace – cystická dilatace III. komory, zvětšení III. komory, zúžení IV. komory, zvětšení III. komory, zvětšení III. komory, zvětšení III. komory





## EXTRAVENTRIKULÁRNÍ OBSTRUKCE

- Komunikující HC
- Hemorrhagie , zánět ....arachnoidální srůsty sníží se  
prostupnost SA prostor

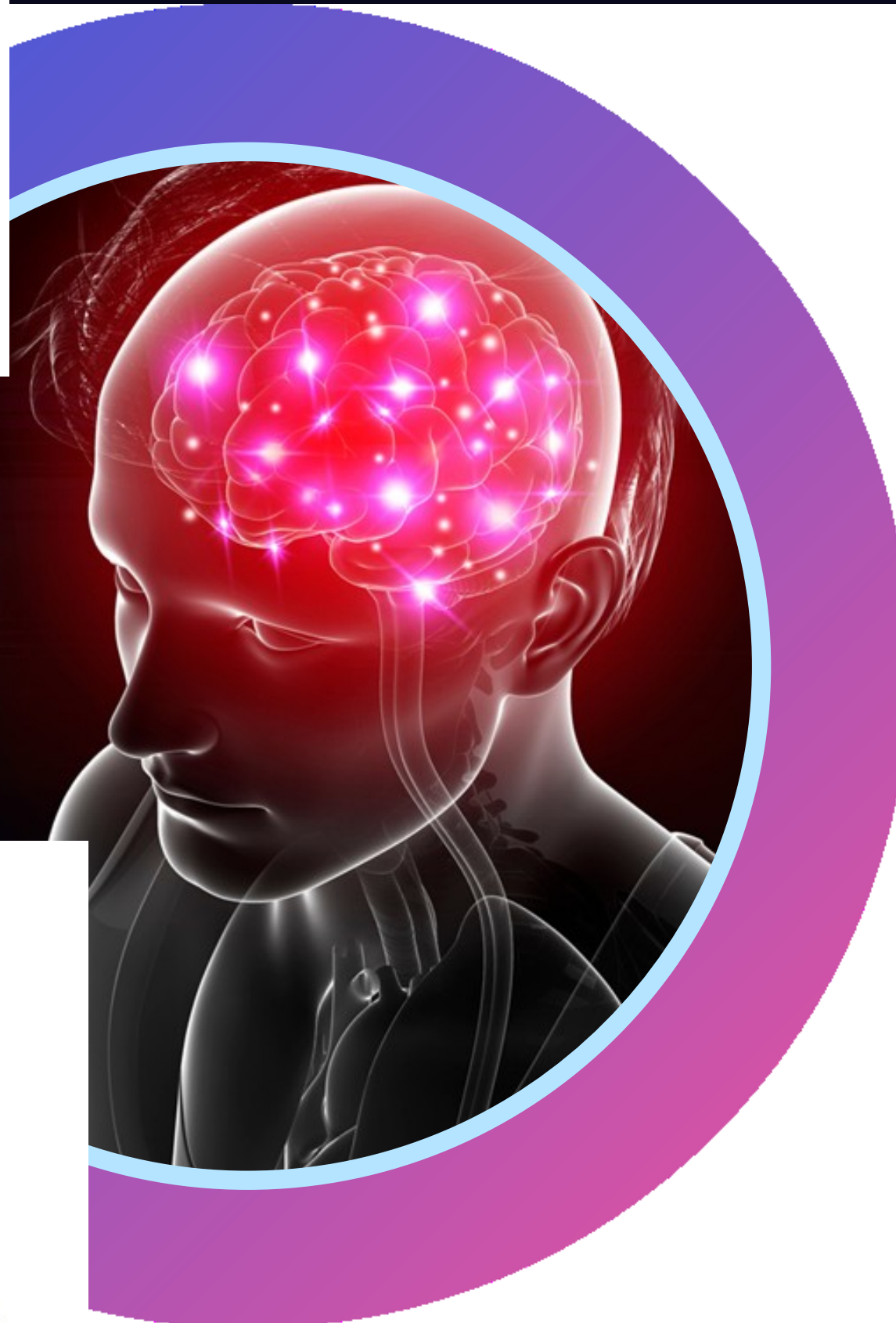poklesne resorpce liquoru

zvýší se ICP

rozšíří se SA prostory a komory

# EXTRAVENTRIKULÁRNÍ OBSTRUKCE


- Komunikující HC
- Hemorrhagie , zánět ...arachnoidální srůsty sníží se  
prostupnost SA prostor
- poklesne resorpce liquoru
- zvýší se ICP
- rozšíří se SA prostory a komory





## NORMOTENZNÍ HYDROCEFALUS


- Pomalu progredující ventrikulomegalie s narůstajícím poškozením bílé hmoty
- Ještě normální tlak liquoru v mokových cestách
- U dětí – hraniční kompenzace zevního hydrocefalu- neúplná obstrukce mokových cest (souvislost s IVH, traumatické poranění mozku)



# HC - KLINICKÉ PŘÍZNAKY

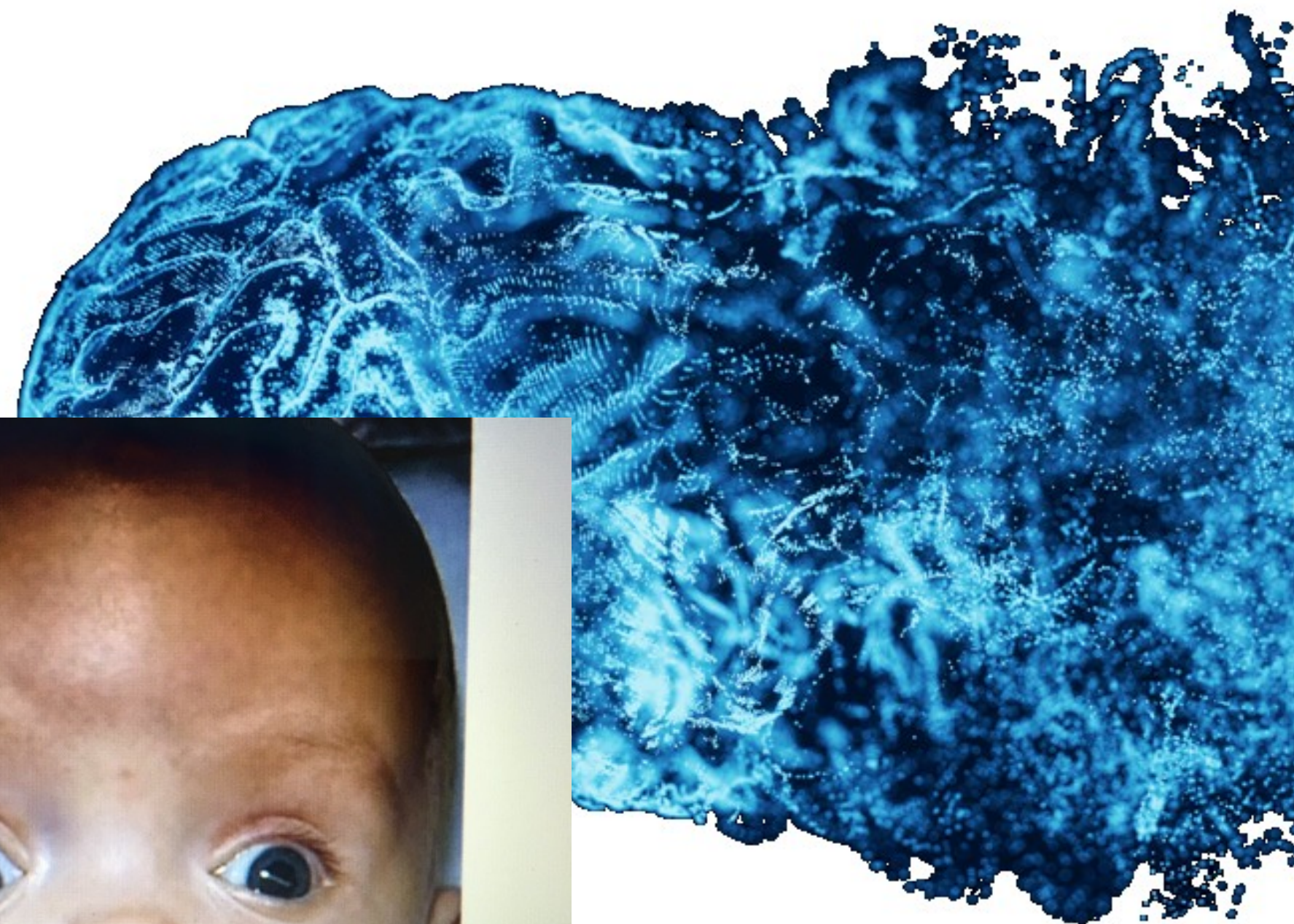
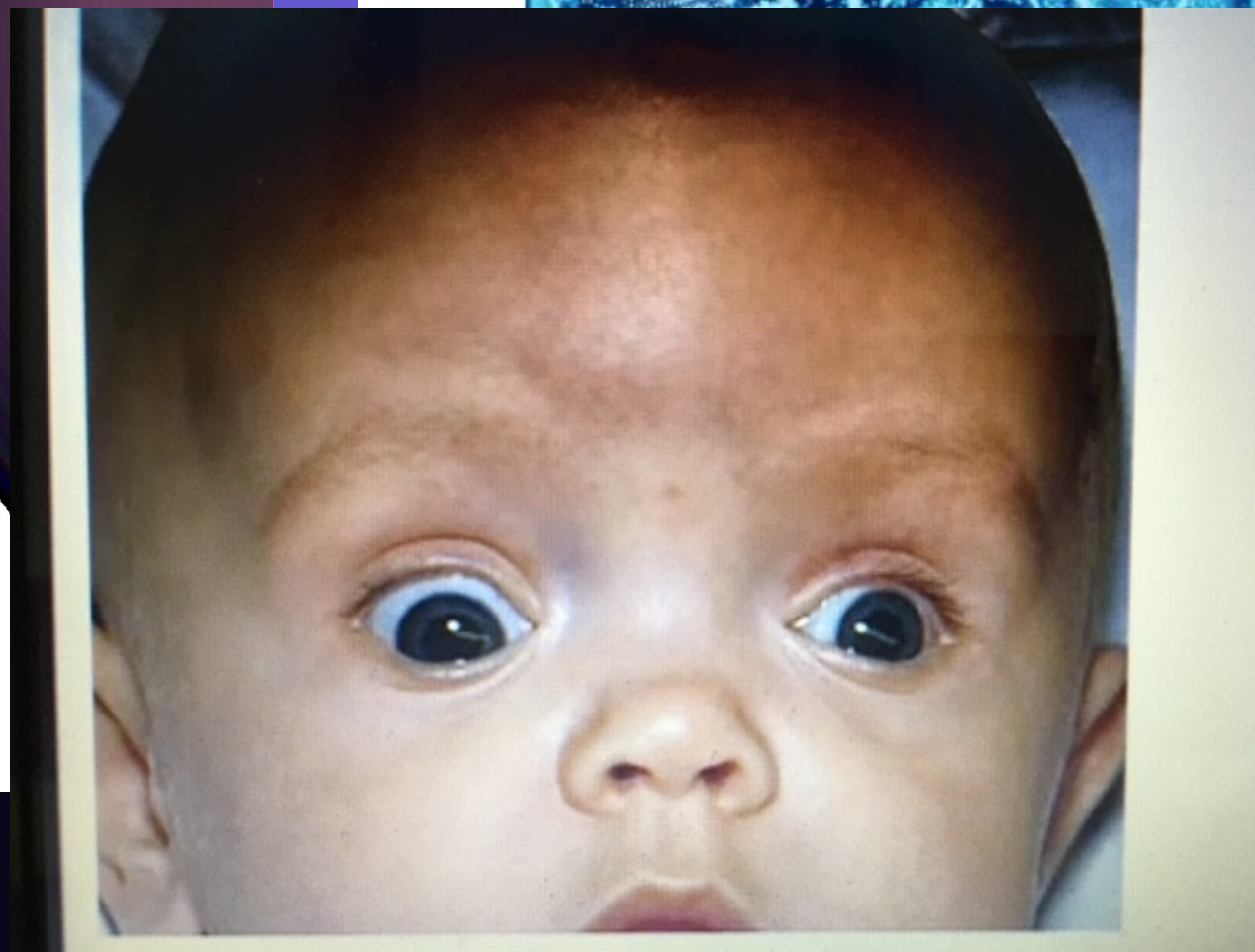
## Ovlivňující faktory:

- věk při manifestaci
- dynamika růstu ICP
- trvání IC hypertenze
- přítomnost strukturální léze



# HC KLINICKÉ PŘÍZNAKY

- Do 2 let
- progresivní zvětšování hlavičky
- klenuté čelo, větší neurokranium
- rozestouplé švy
- napjatá fontanela
- diverg. strabismus a rotace bulbů dolů...příznak zapadajícího slunce
- spasticita
- porucha sání, polykání, slinění, aspirace



## HC KLINICKÉ PŘÍZNAKY

- 2-10 let  
příznaky nitrolební hypertenze  
bolest hlavy, zvracení, strabismus , somnolence  
edém papil zrakových nervů

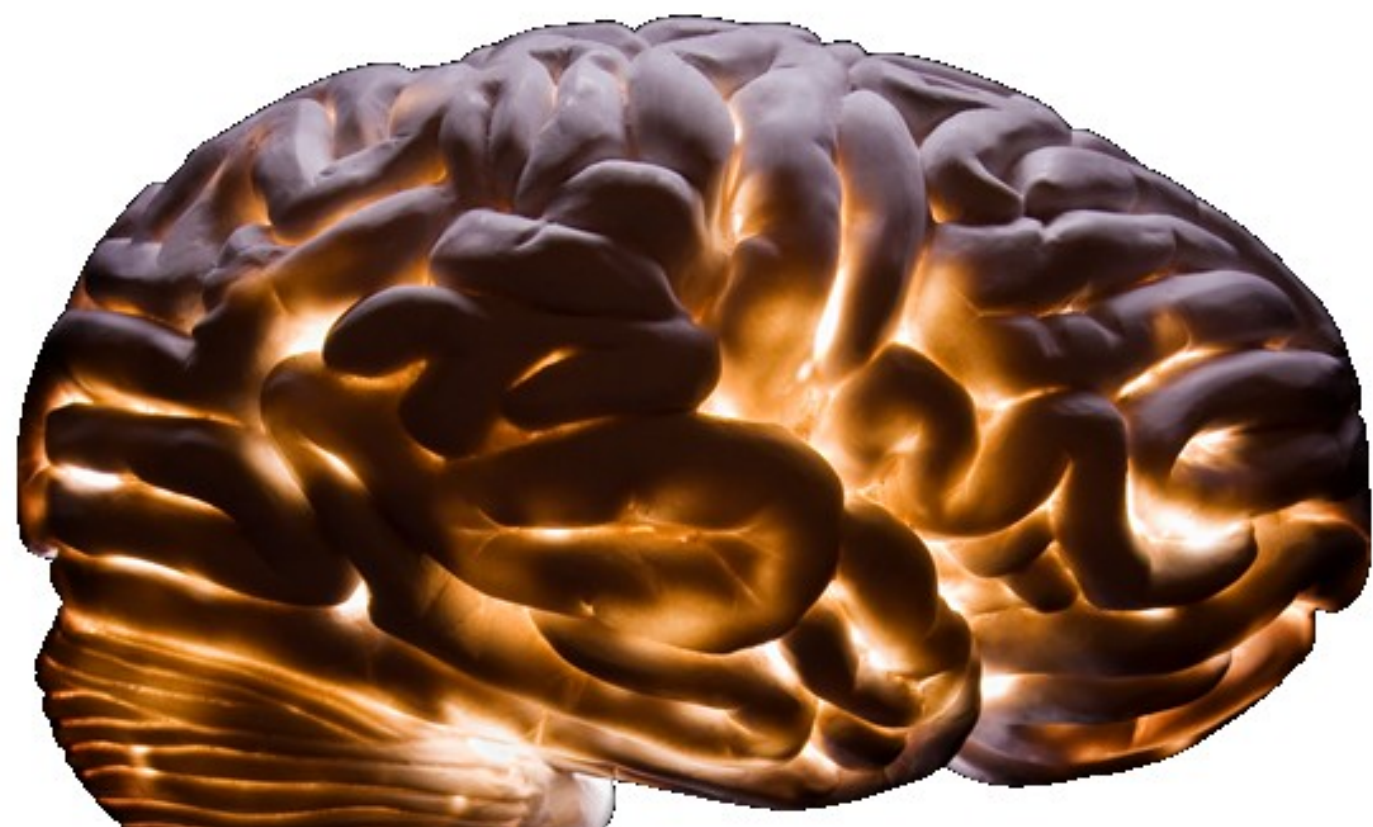



# VYŠETŘENÍ

- obvod hlavičky
- Sono mozku
- MR mozku
- CT mozku



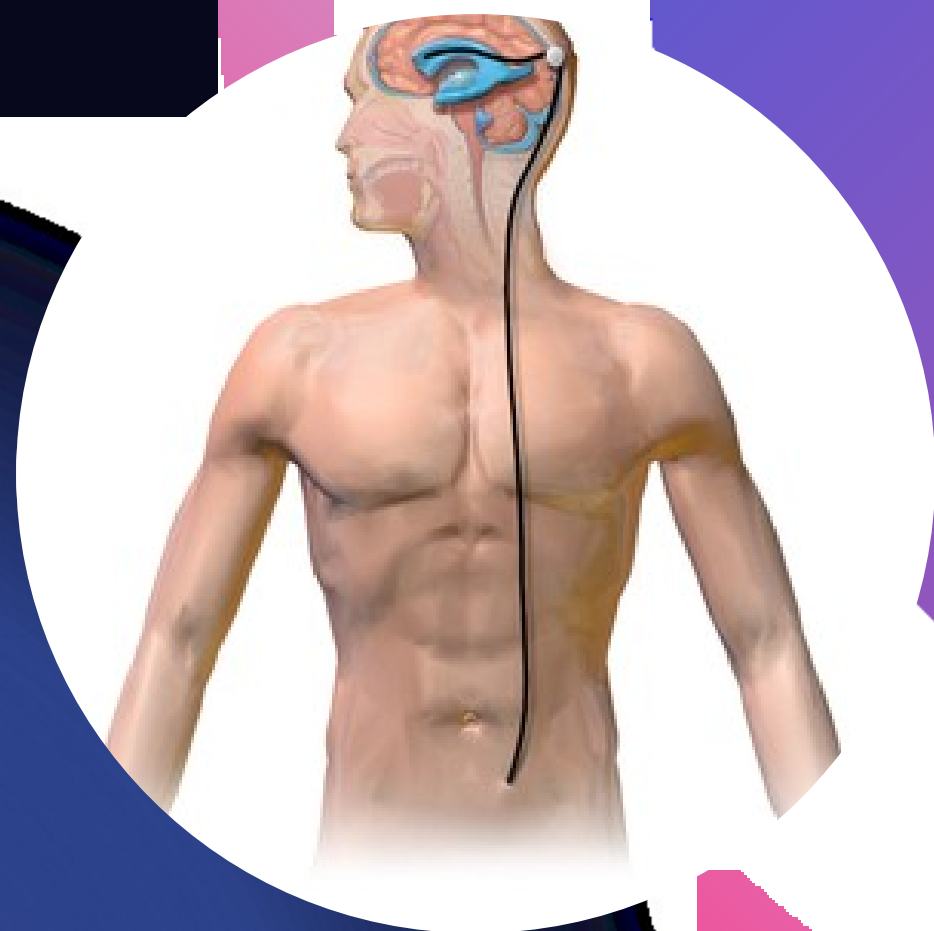


# HYDROCEFALUS- LÉČBA

- Neurochirurgická
- VP drenáž- zkrat mezi komorami a vhodným extrakraniálním prostorem
- odstranění překážky v mokvých cestách

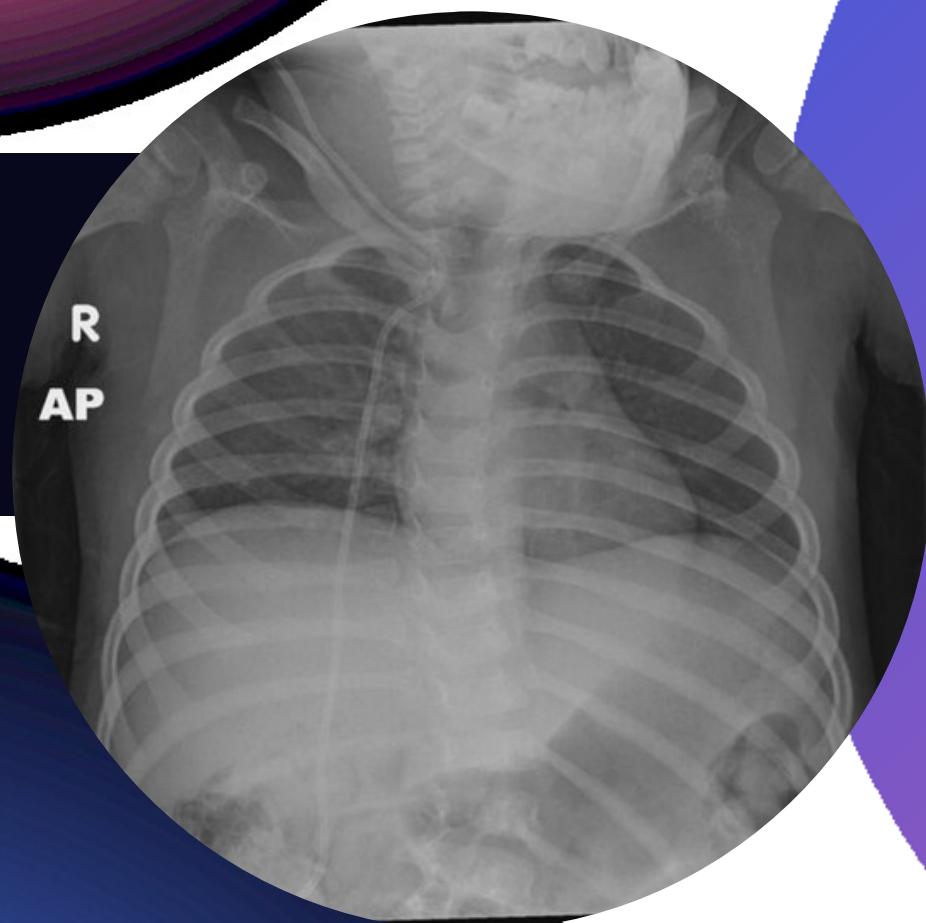
# VENTRIKULO-PERITONEÁLNÍ DRENÁŽ

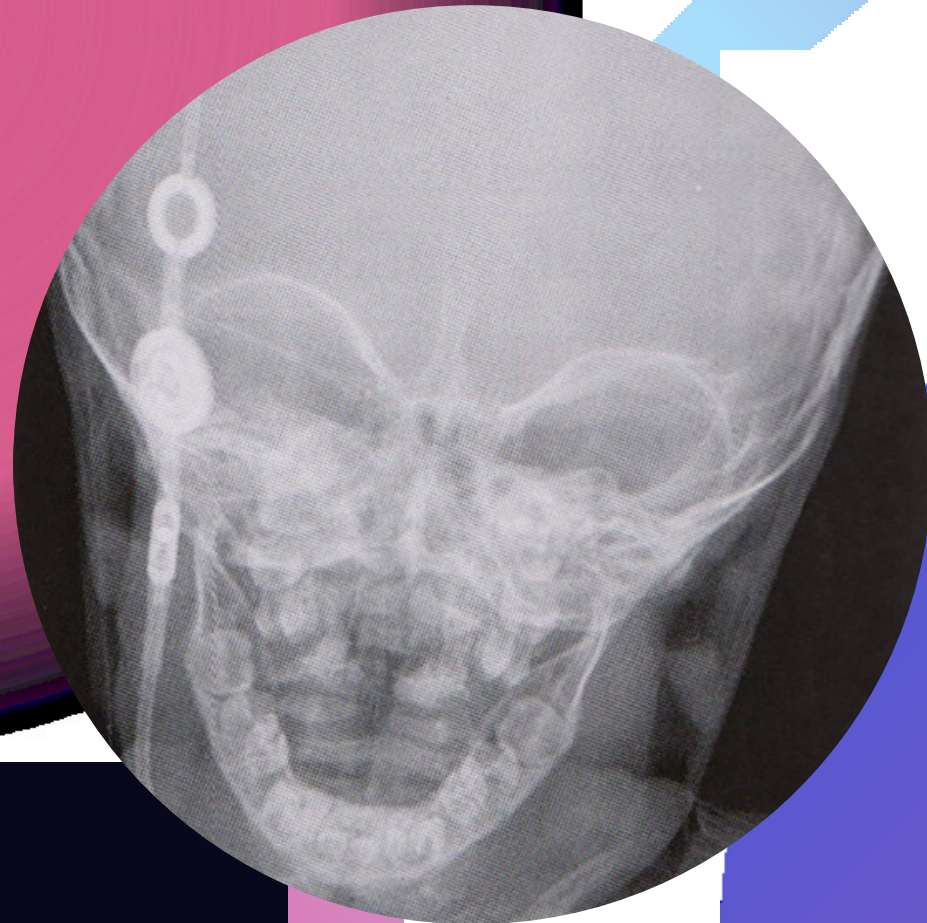
<https://www.wikiskripta.eu/w/Soubor:RtgVPshunt.jpg>



# VENTRIKULO-PERITONEÁLNÍ DRENÁŽ

<https://www.wikiskripta.eu/w/Soubor:RtgVPshunt.jpg>



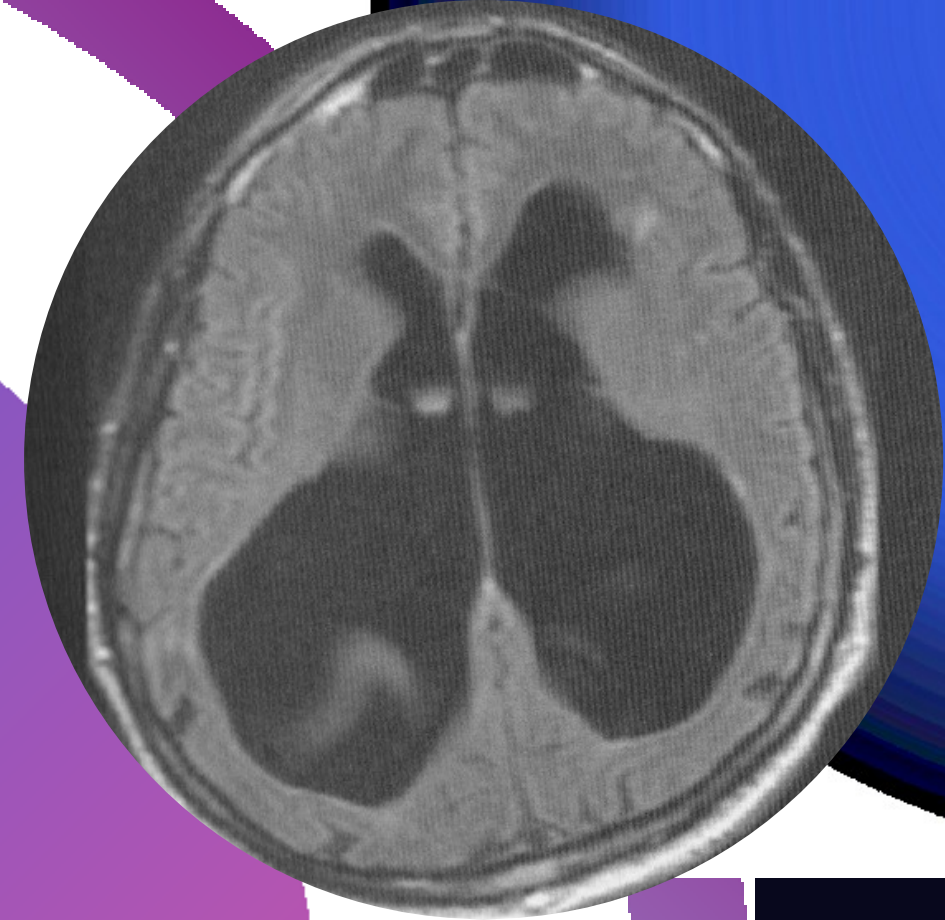


# VENTRIKULO-PERITONEÁLNÍ DRENÁŽ

<https://www.wikiskripta.eu/w/Soubor:RtgVPshunt.jpg>

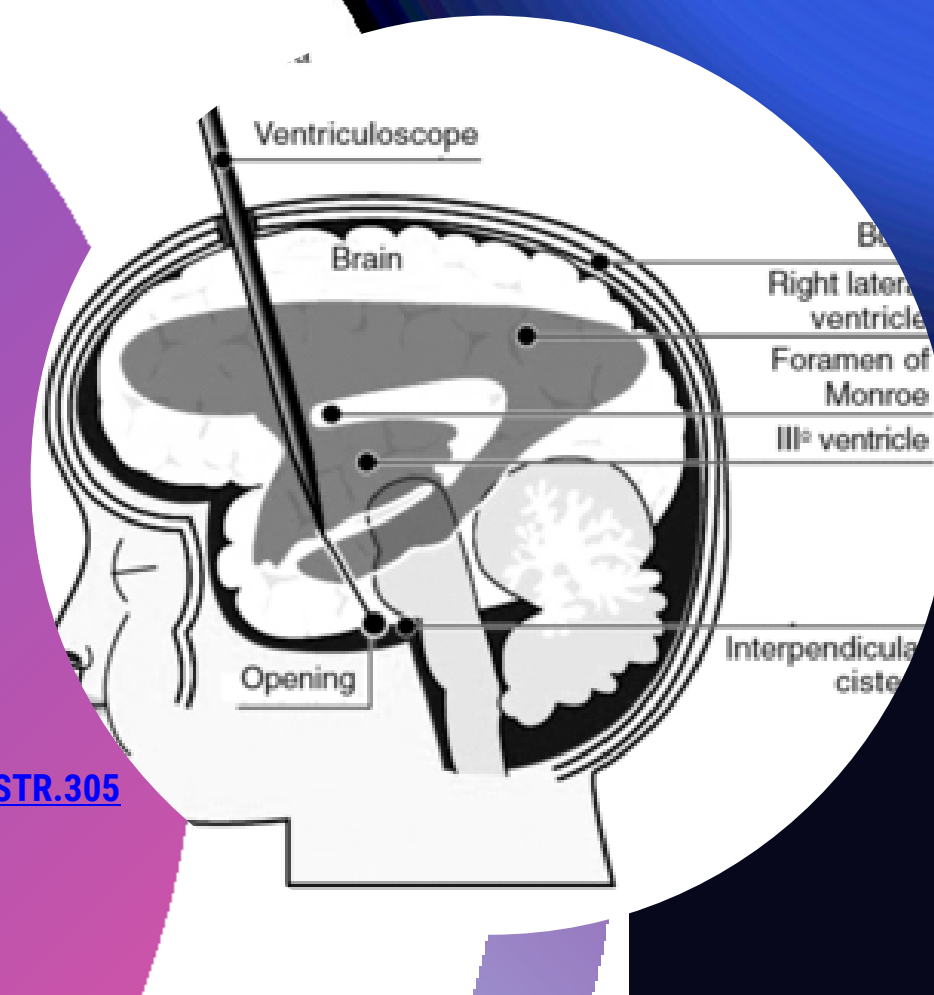
# HYDROCEFALUS- VP SHUNT

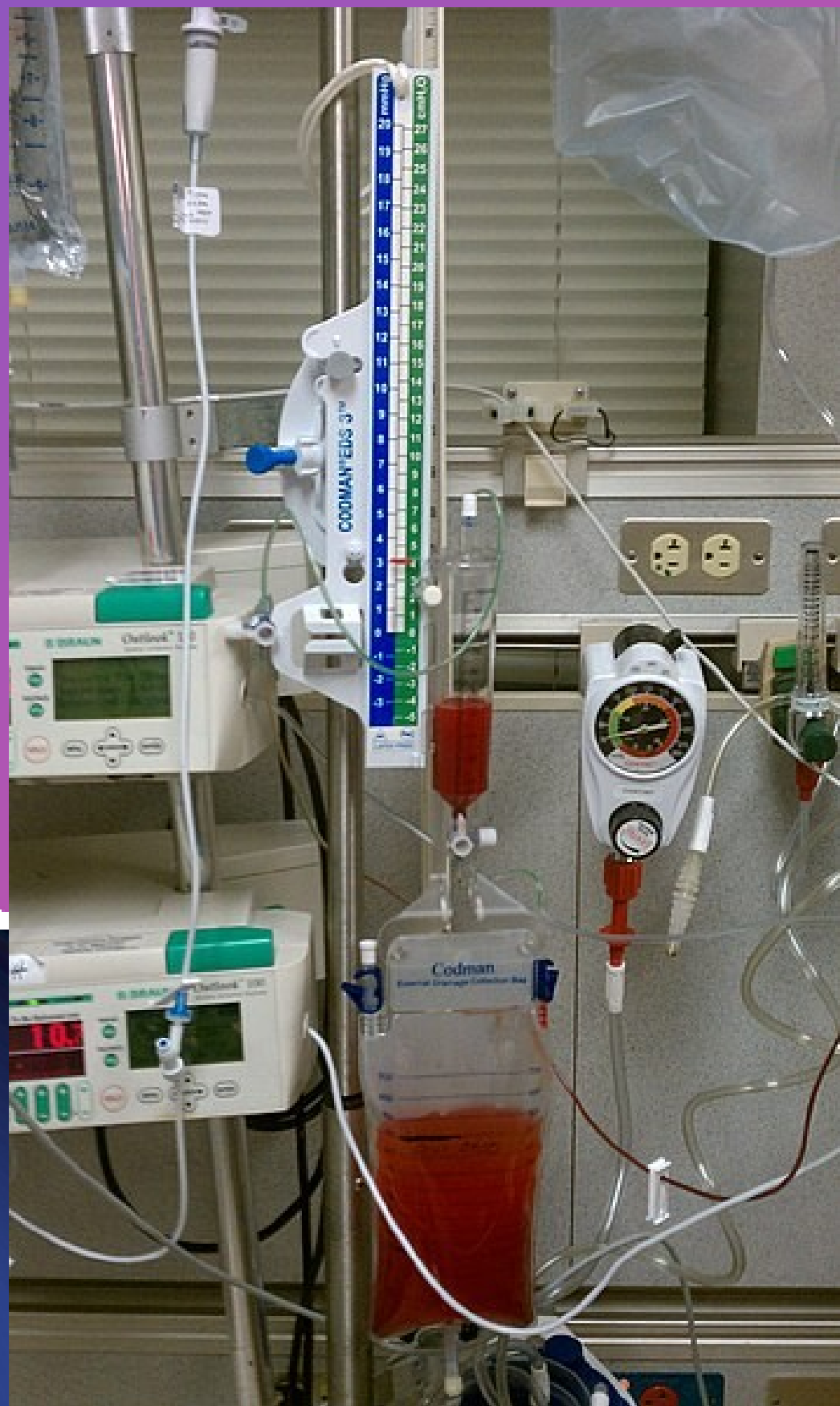
SEIDL ZDENĚK, DIAGNOSTICKÁ RADIOLOGIE, GRADA,2014, ISBN978-80-247-4546-6, OBR1.10.1J, STR.305



# ENDOSKOPICKÁ OPERACE

[SEIDL ZDENĚK, DIAGNOSTICKÁ RADIOLOGIE, GRADA, 2014, ISBN978-80-247-4546-6, OBR1.10.1J, STR.305](#)





# ZEVNÍ KOMOROVÁ DRENÁŽ

s://www.wikiskripta.eu/w/Soubor:EVD-ICH.jpg