

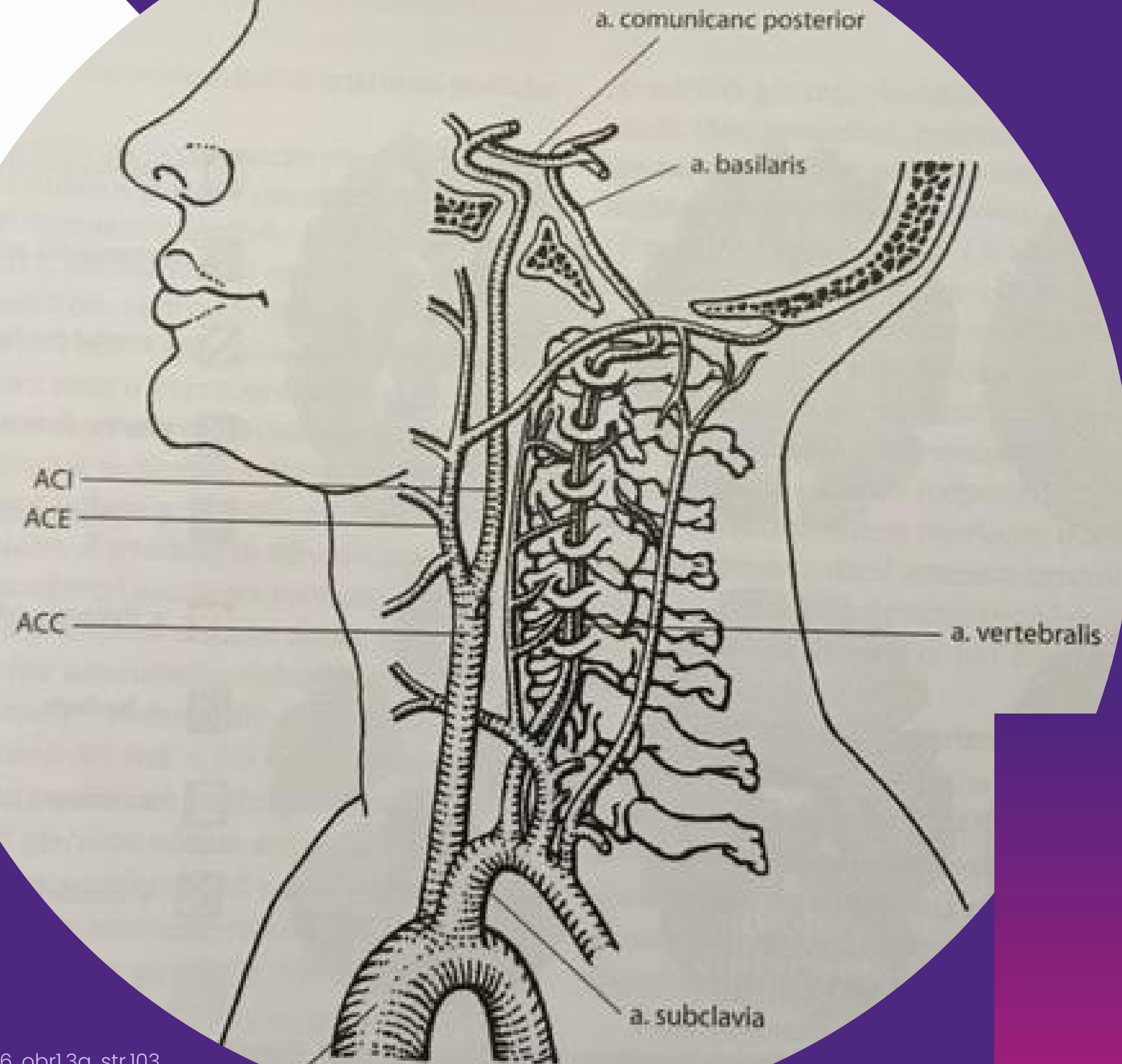


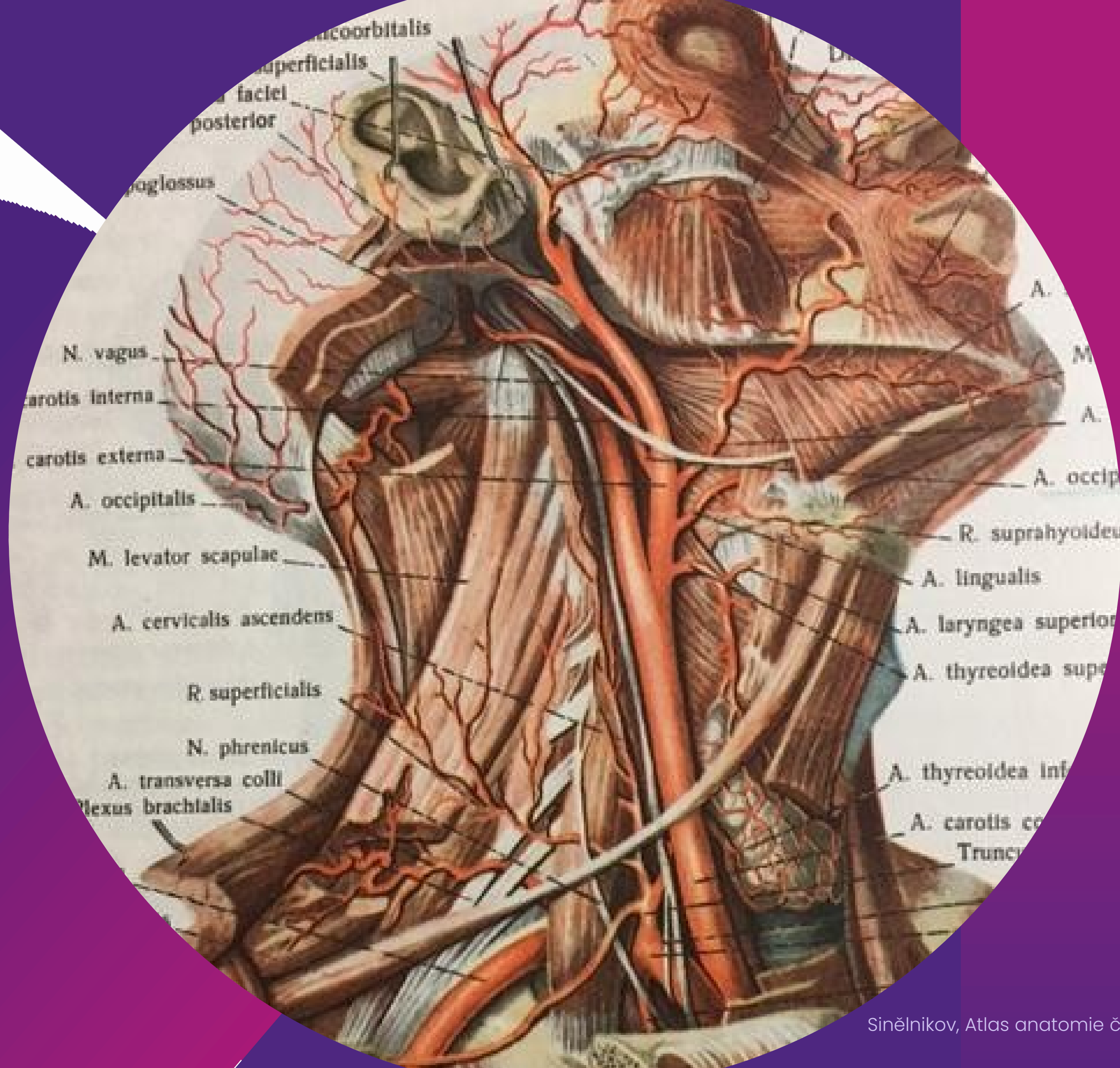
Cévní onemocnění mozku

MUDr. Renata Slaná

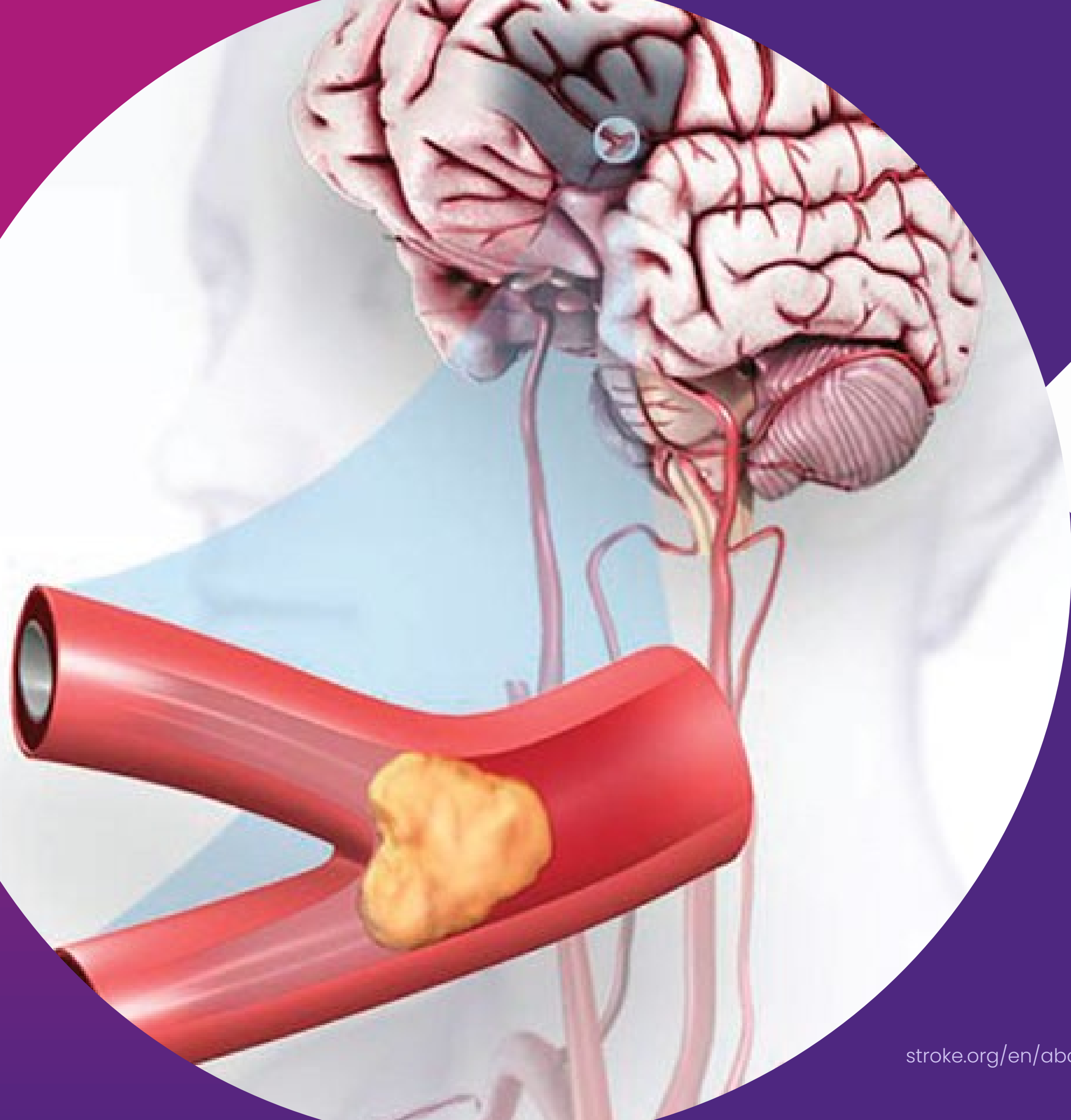

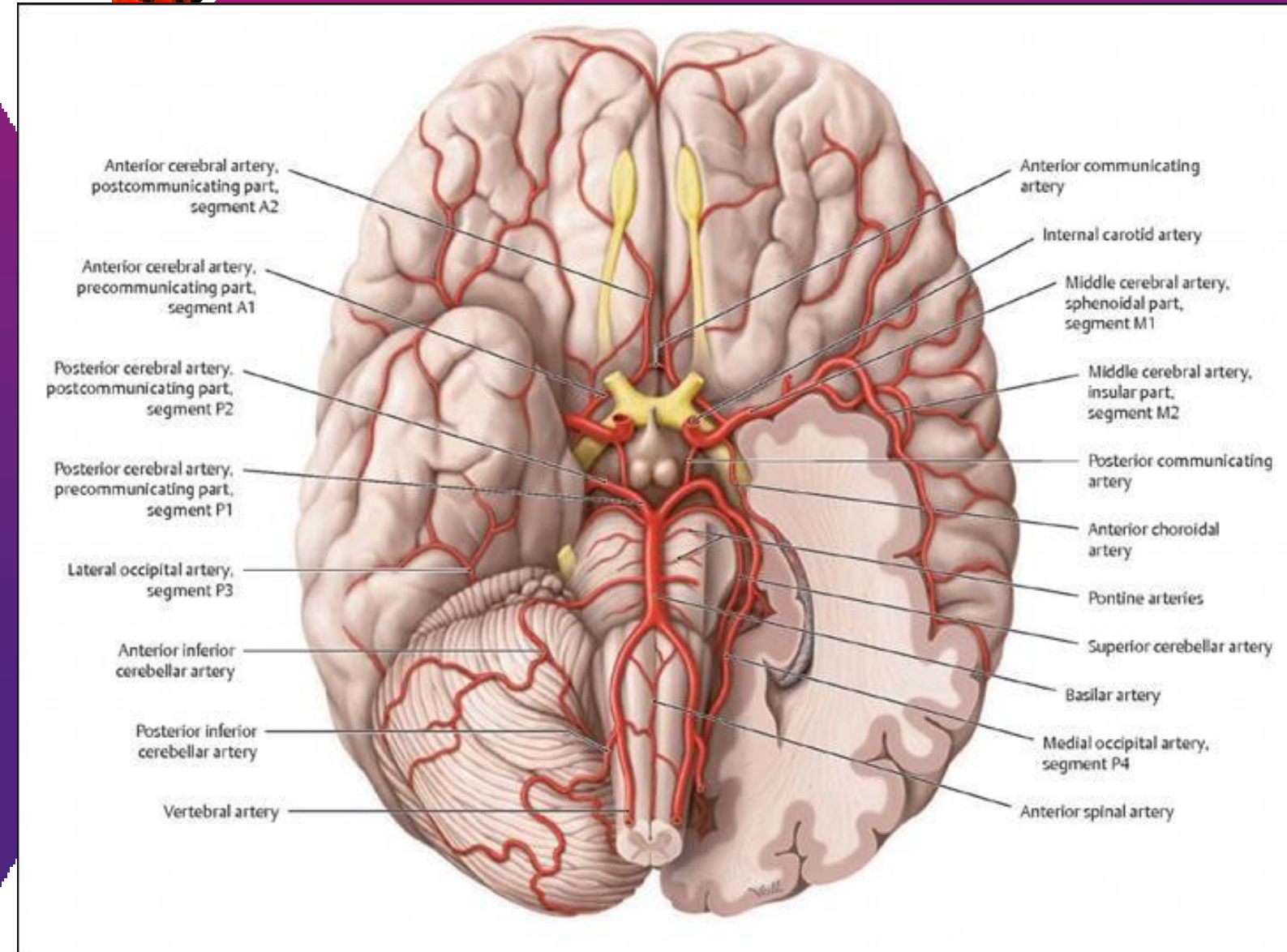
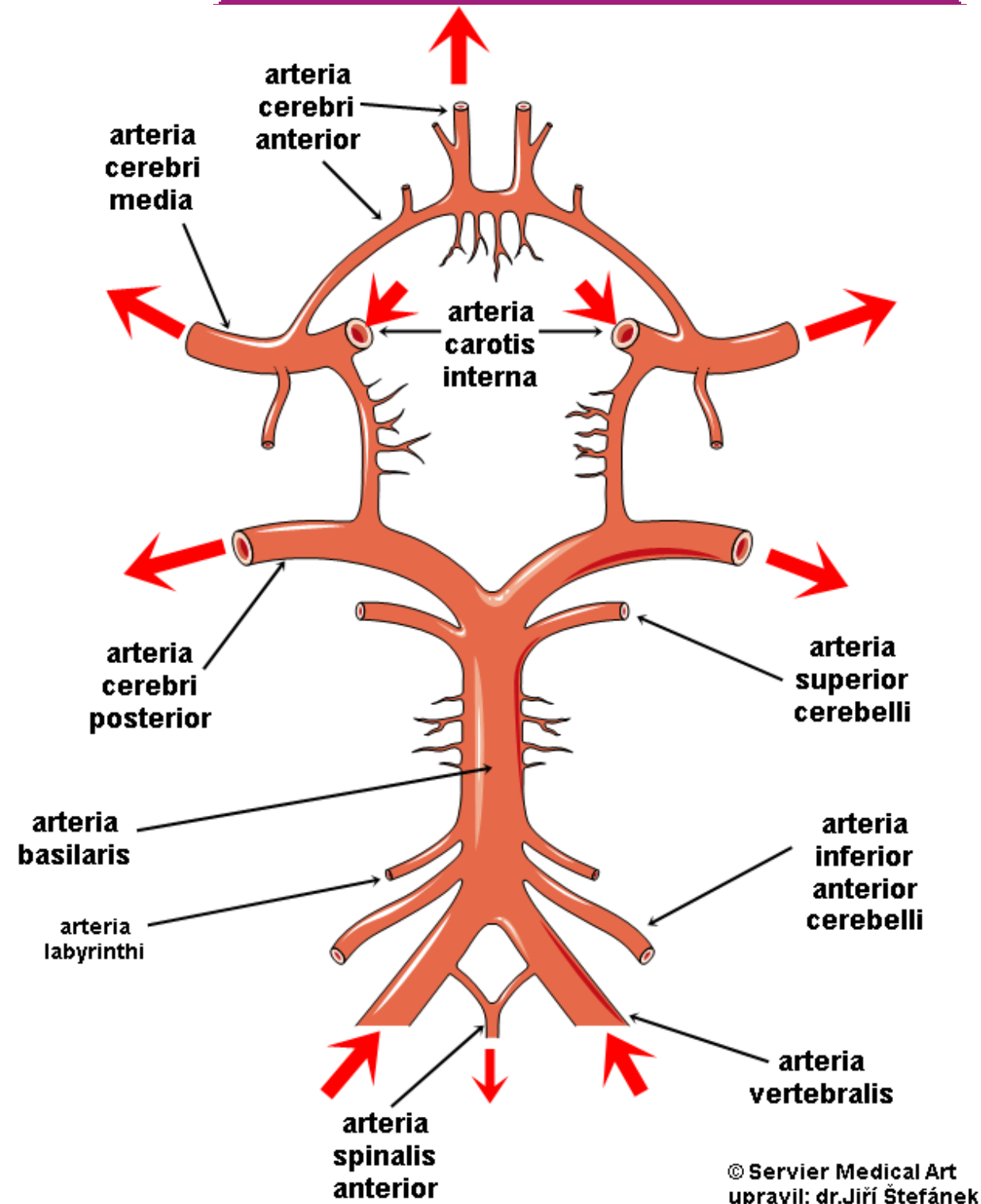
Schéma extrakraniálního řečiště





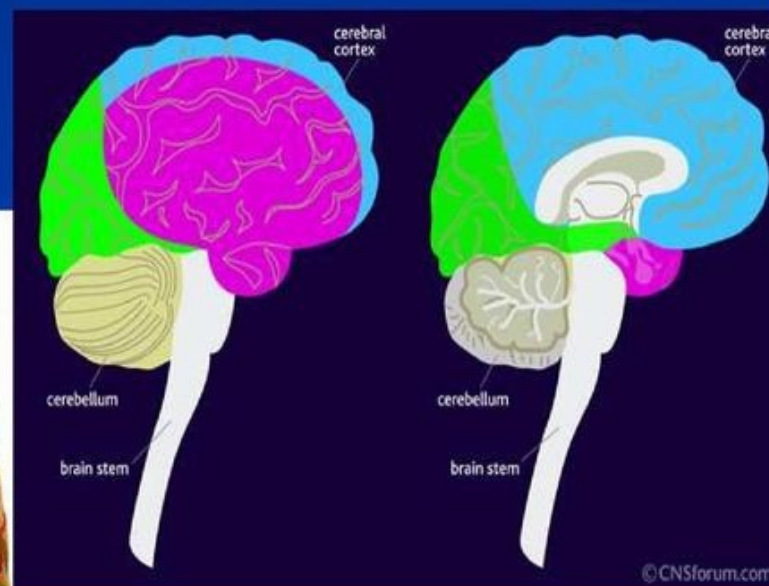
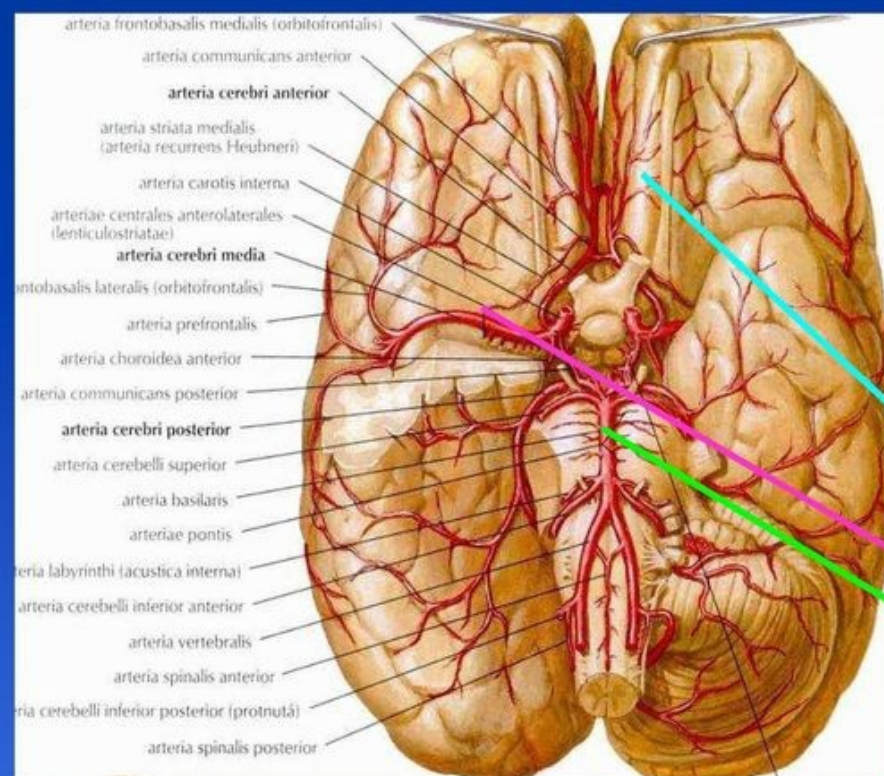
...nicoorbitalis
...superficialis
...faciel
...posterior
...oglossus
N. vagus
carotis interna
carotis externa
A. occipitalis
M. levator scapulae
A. cervicalis ascendens
R. superficialis
N. phrenicus
A. transversa colli
plexus brachialis
A. occip
M
A.
A. occip
R. suprahyoideu
A. lingualis
A. laryngea superior
A. thyroidea sup
A. thyroidea inf
A. carotis co
Trunc

Willisův okruh

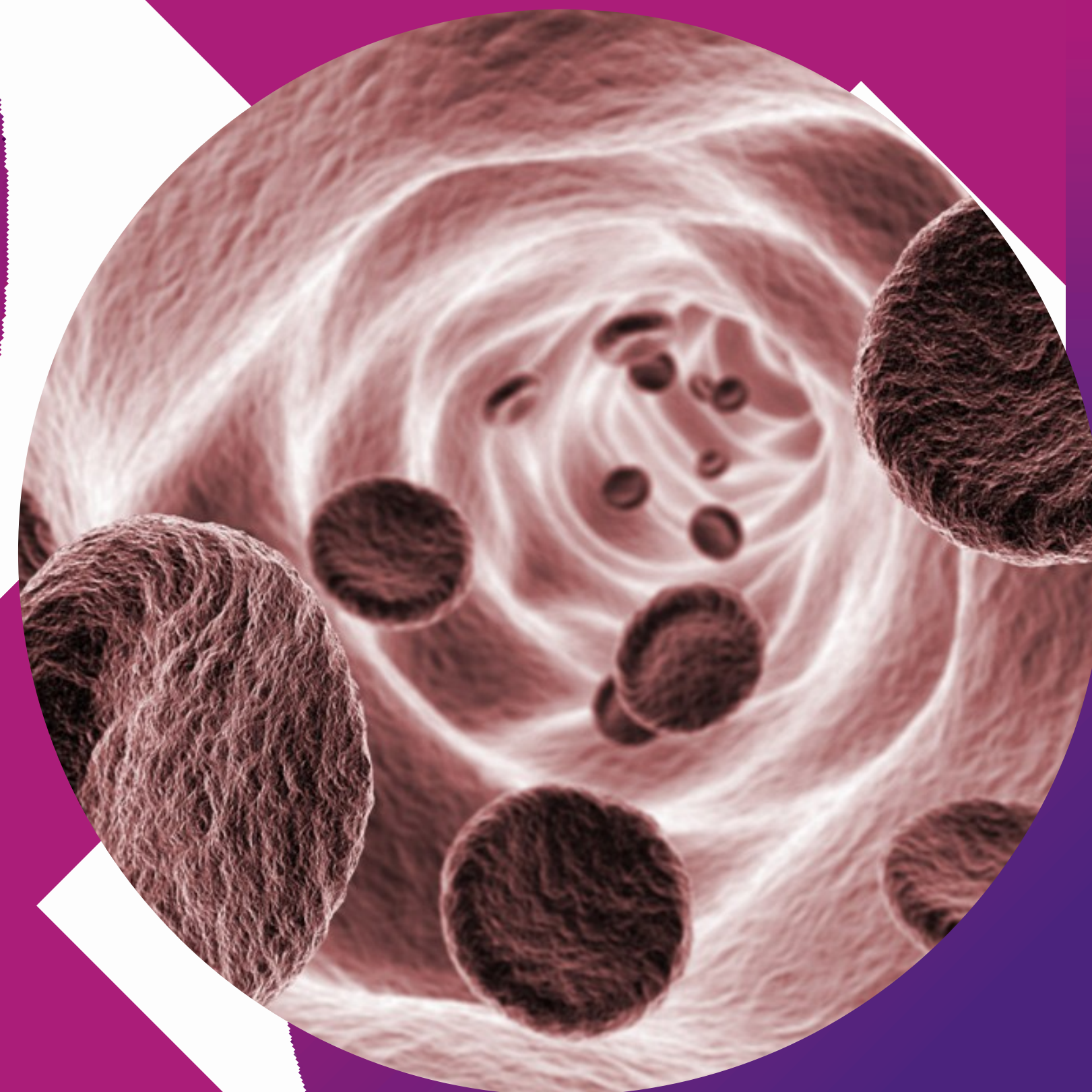


https://www.upjs.sk/public/media/11151/Ischemic_stroke_Cerebral_venous_thrombosis_vascular_lesions_of_spinal_cord.pdf

Cévní zásobení mozku –II.



a.cerebri anterior
a.cerebri media 83%
a. cerebri posterior



CÉVNÍ ONEMOCNĚNÍ V DĚTSKÉM VĚKU

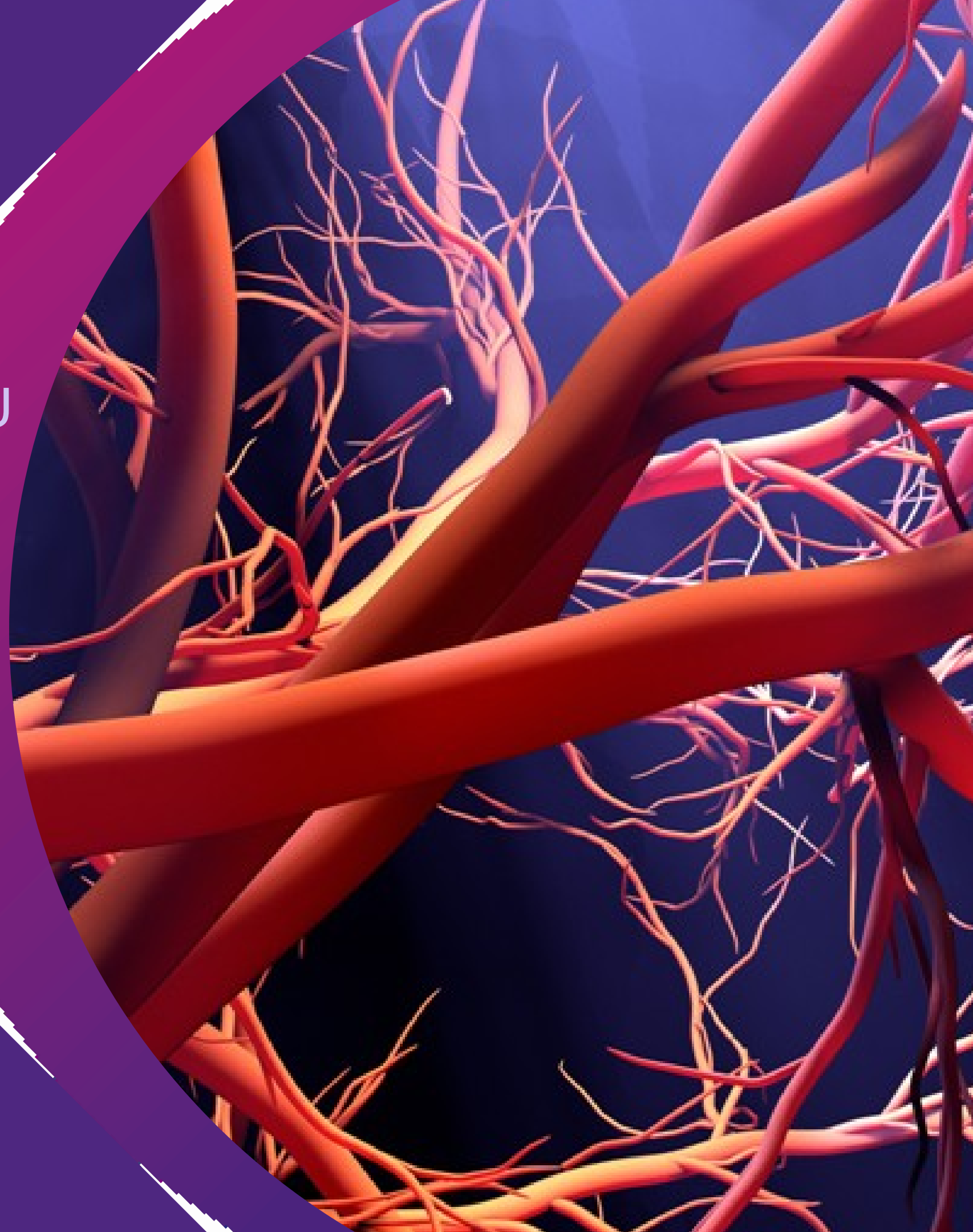
- TIA – transitorní ischemická ataka
- CMP ischemická, hemorrhagická
- Vaskulopatie, vaskulitidy

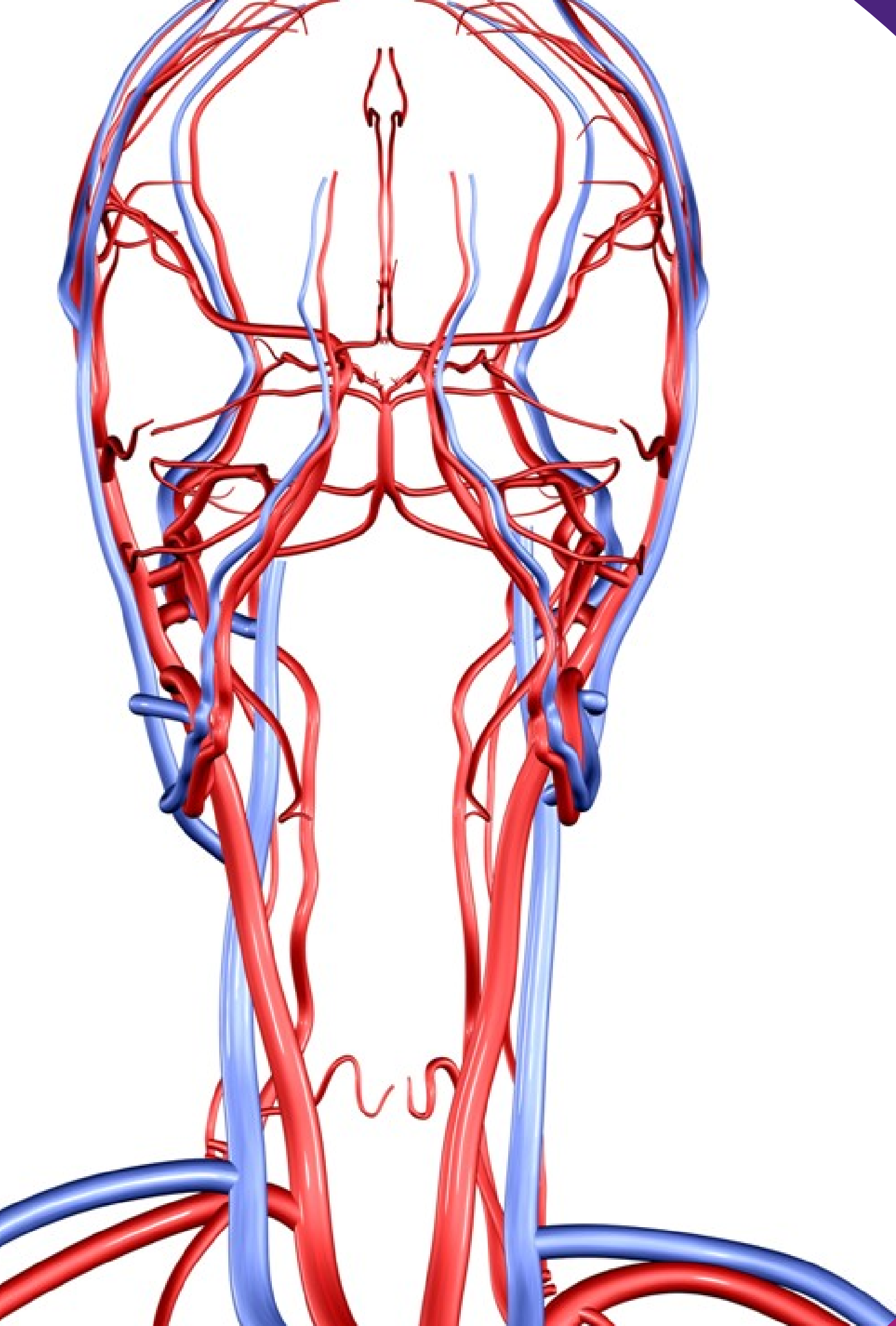
disekce intrakraniální, extrakraniální (úrazové, Ehlers Danlos – onemocnění pojiva) , AI vaskulitida

Moya- moya – stenosa termin. segmentů tepen a vznik kolaterál-angiograficky obláčky .

Fibromuskulární dysplazie

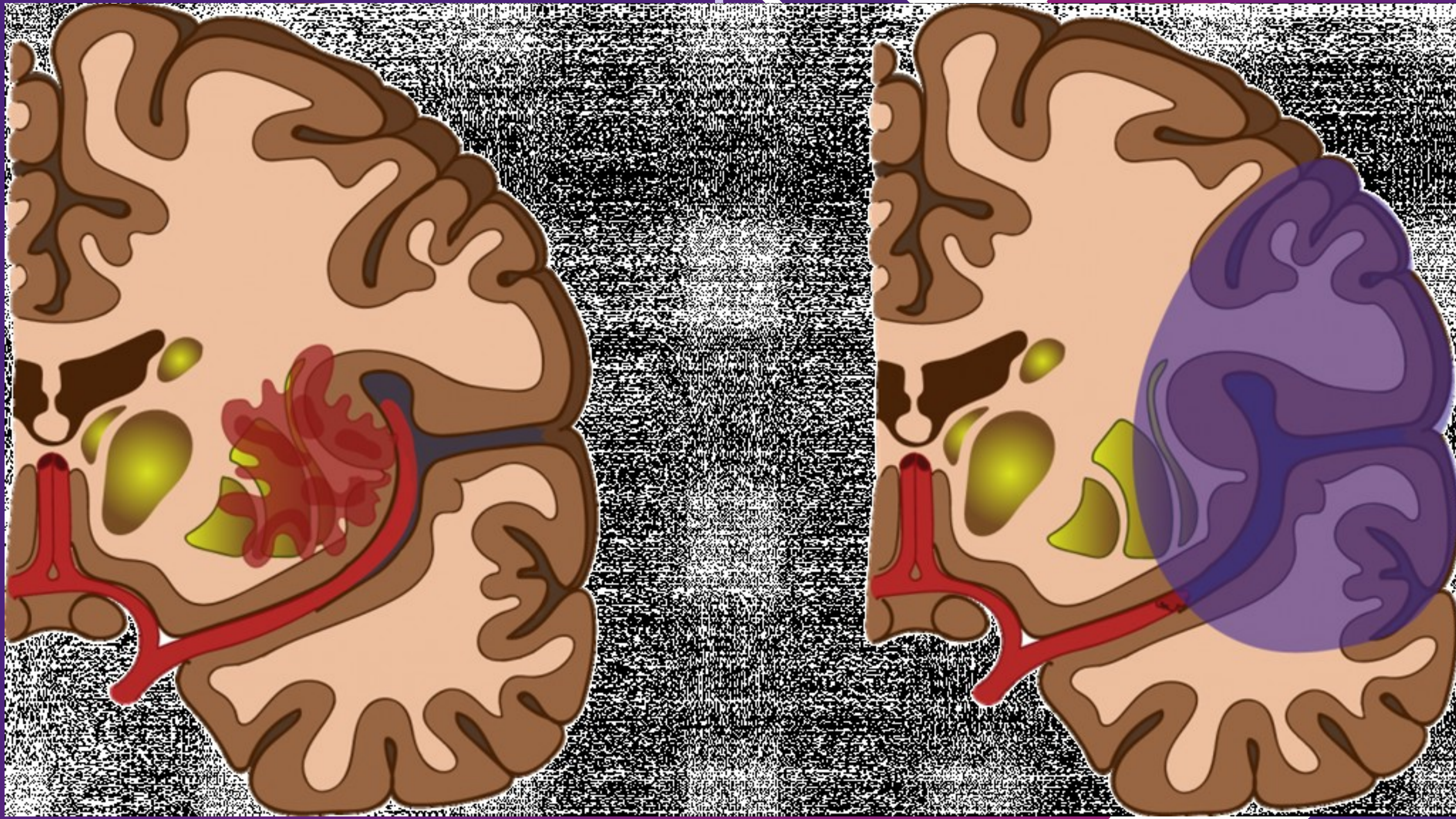
- Cévní anomálie – aneurysma, AV malformace





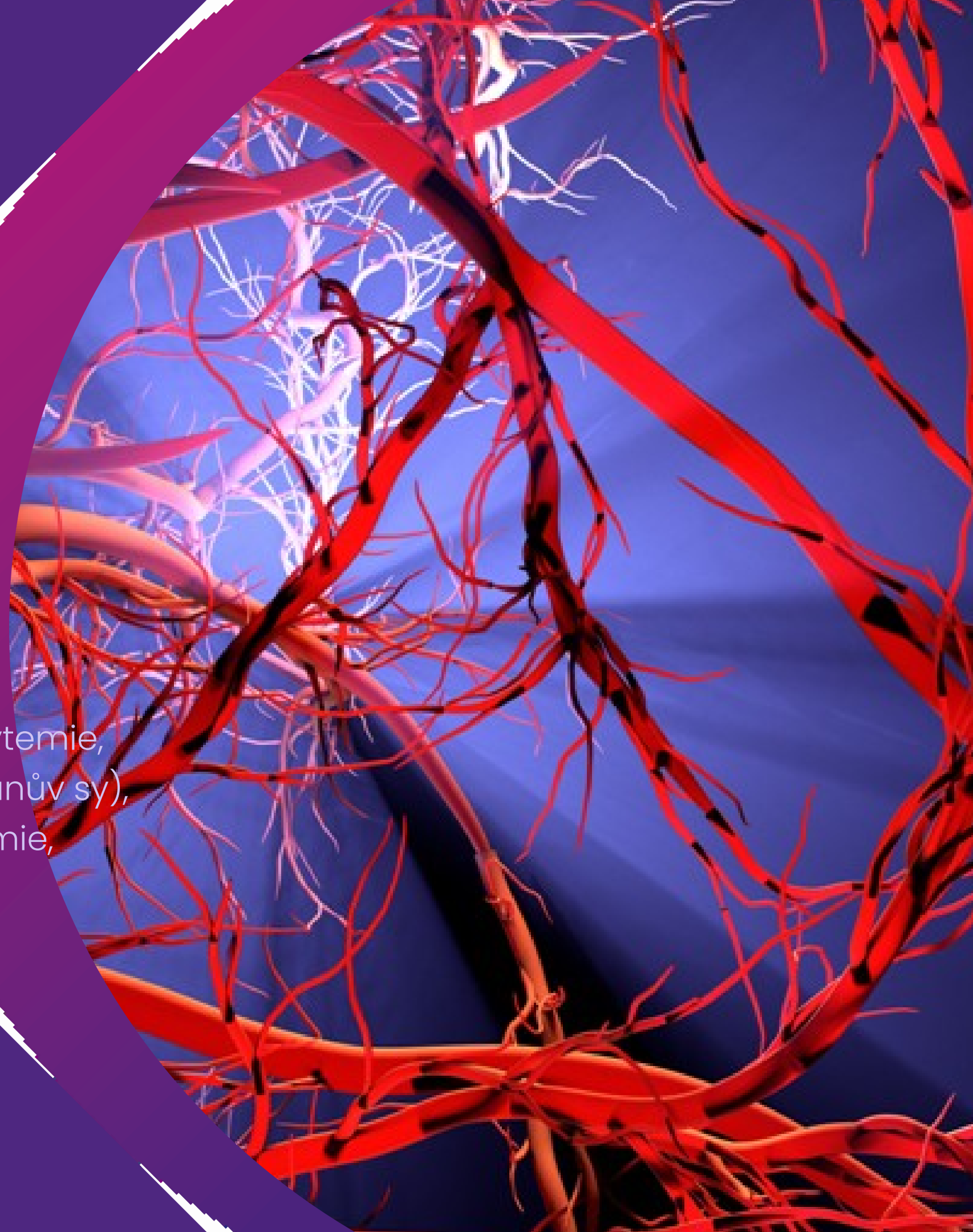
CÉVNÍ MOZKOVÁ PŘÍHODA

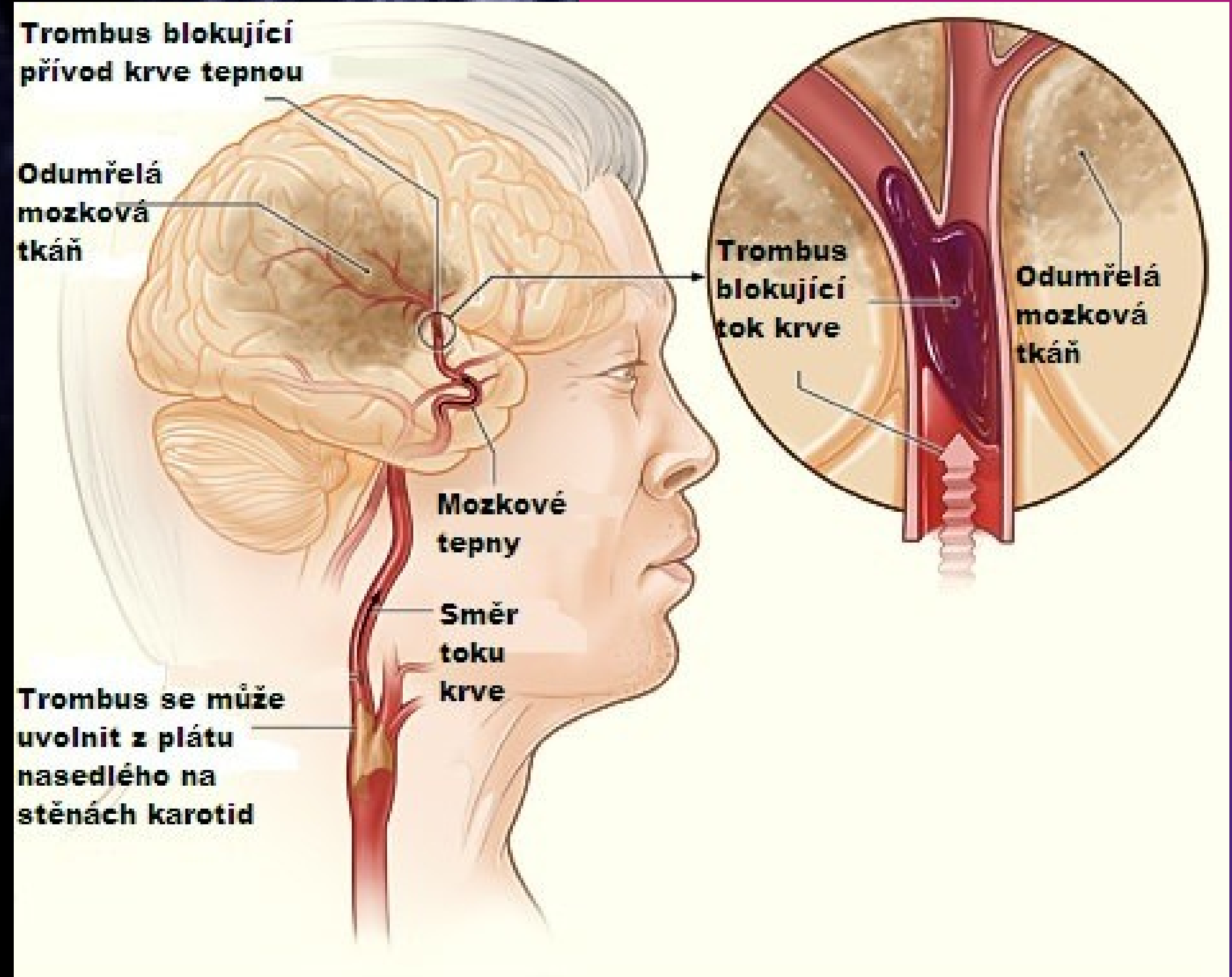
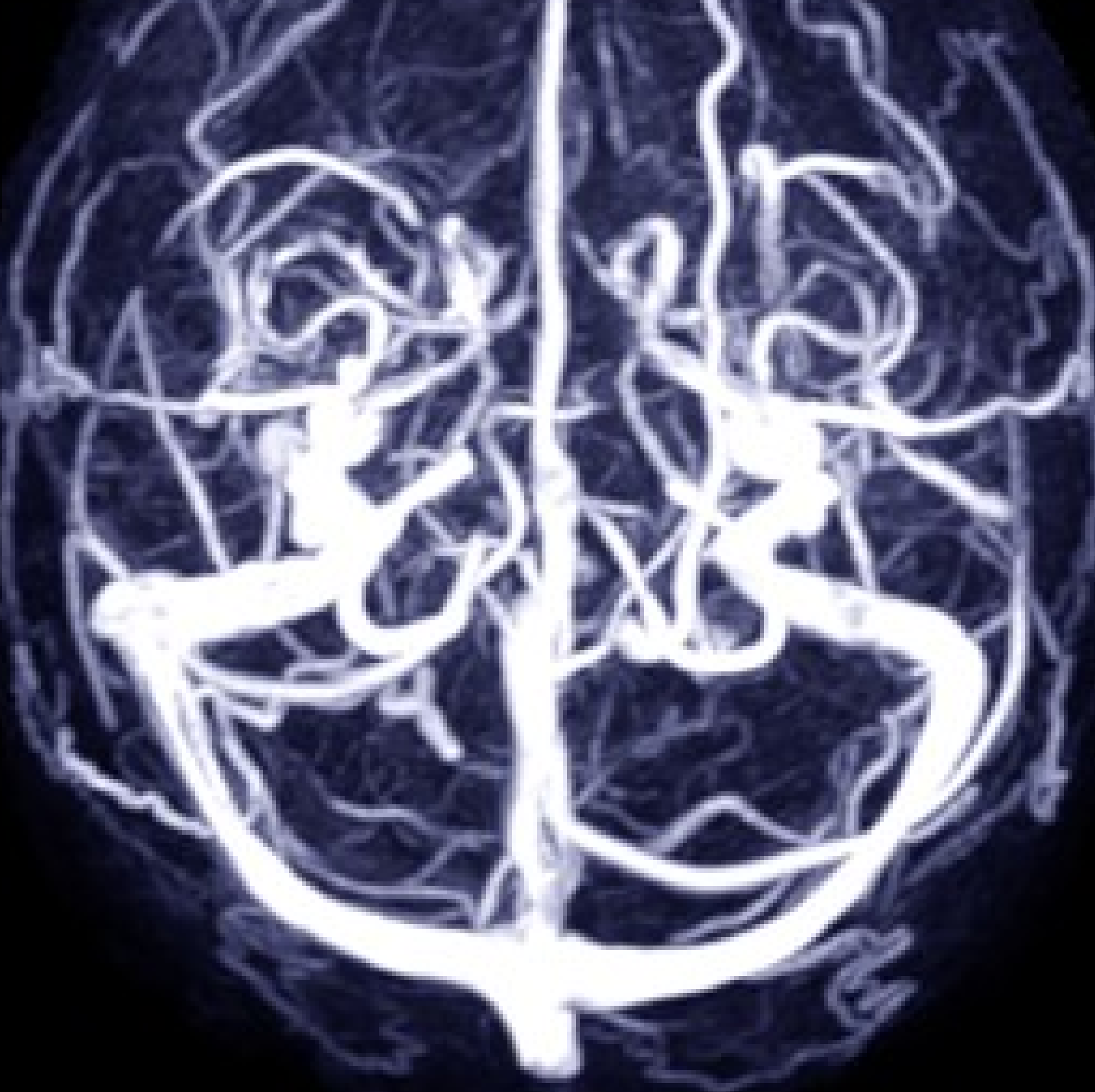
- Urgentní stav
- Ischemické 55% – venosní (trombosa splavů)
 - arteriální
- Hemorhagické – venosní
 - arteriální
 - subarachnoidální krvácení
- Rizikové skupiny : srdeční vady, genetické faktory (kong . hypercholesterolemie..), koagulační poruchy, mozkové vaskulopatie (vaskulitidy..), vrozené cévní anomálie (aneurysma, AVM)



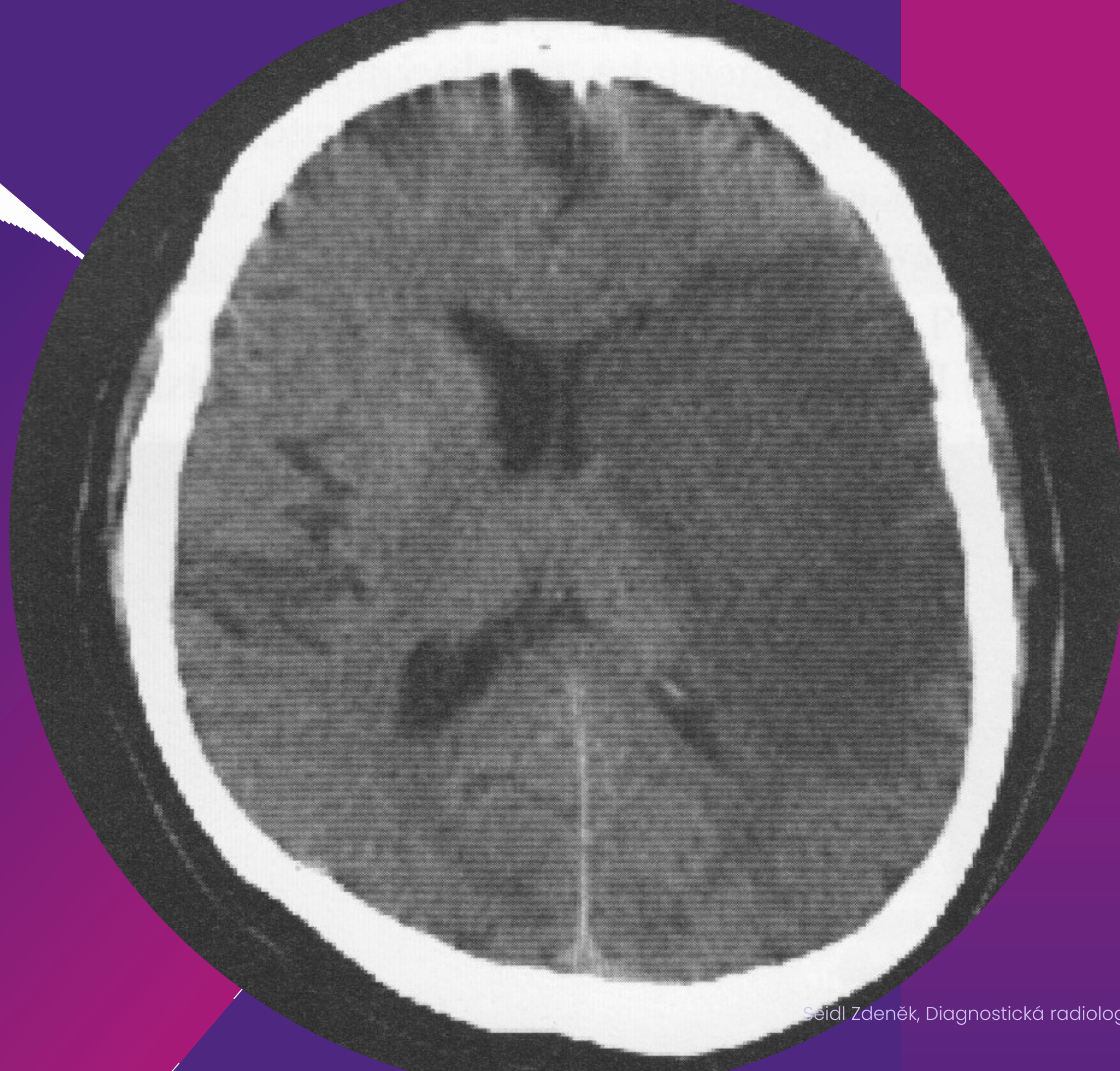
CMP ISCHEMICKÉ

- Mechanismus – akutní nebo chronické postižení tepny
- Náhle vzniklý neurologický deficit odpovídající ischemické lézi
- kontralaterální hemiparesa
- centr. paresa n,VII
- paresy okohybných nn, afázie ...
- Příčina nejčastěji – VCC, hematologické poruchy (leukemie, polycytemie, srpkovitá anemie), onemocnění mozkových cév (vaskulitidy, Marfanův sy), metabolické poruchy (mitochondriální poruchy) , malignity(leukemie, mozkové tu), HAK, drogy (kokain)



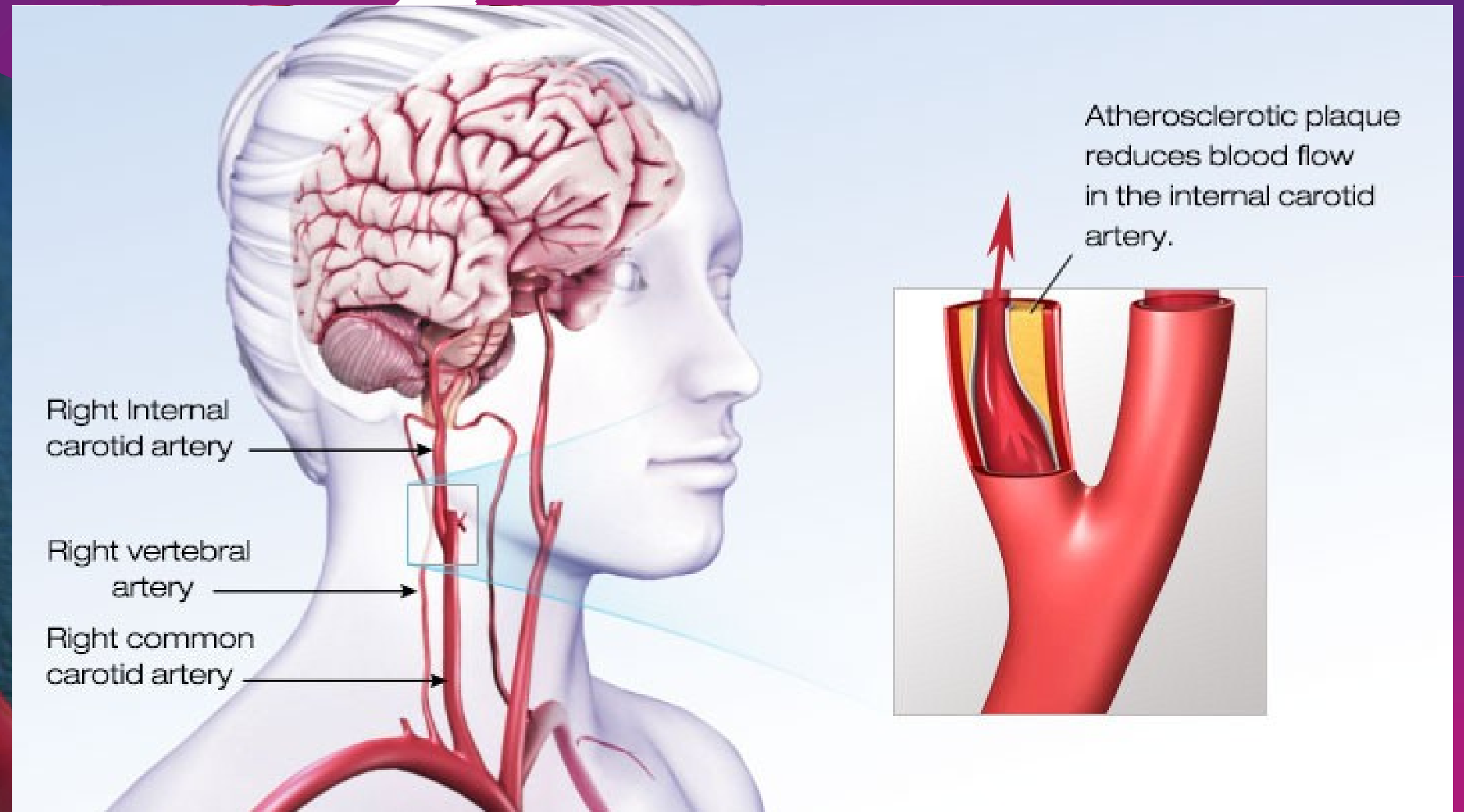
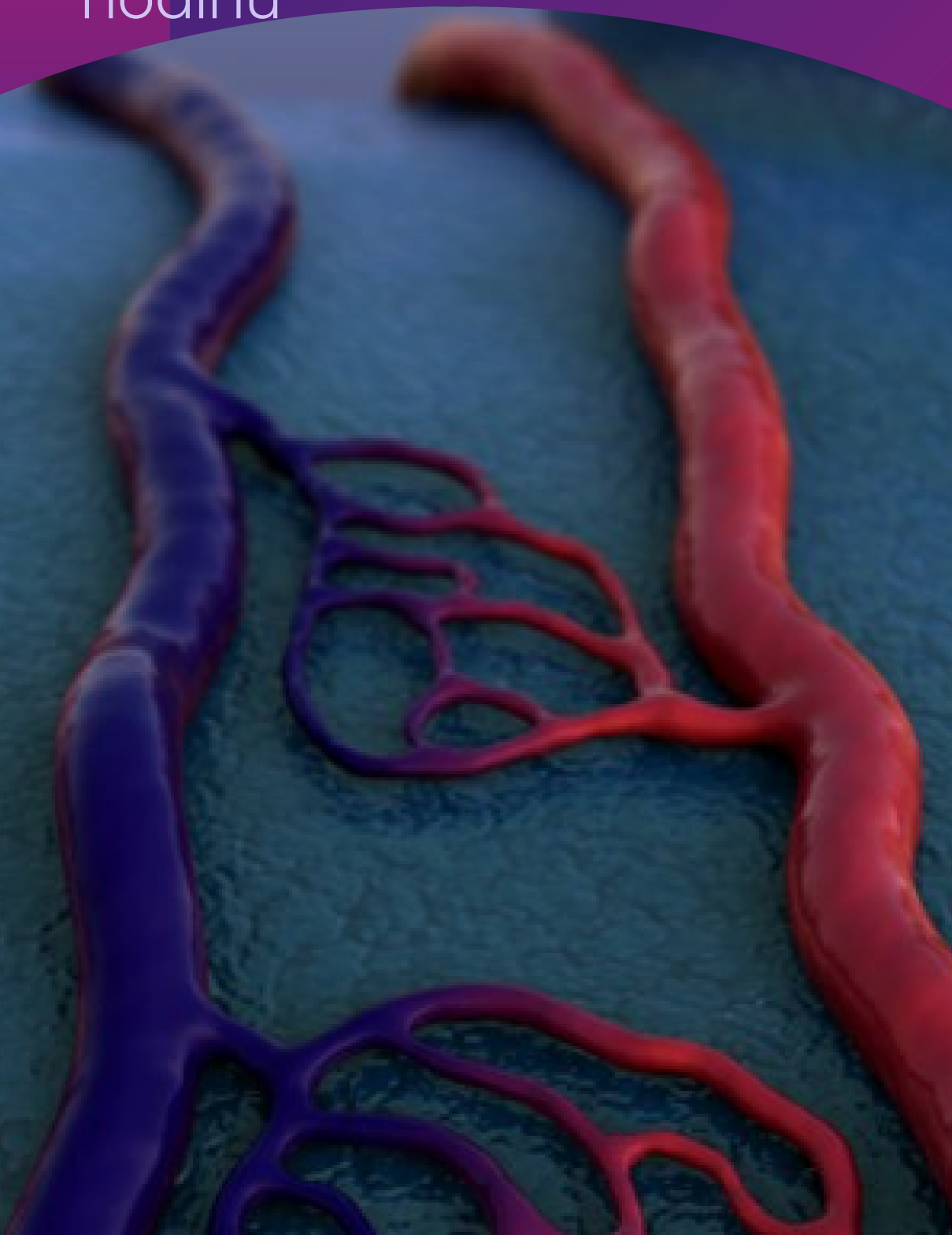


Ischemie



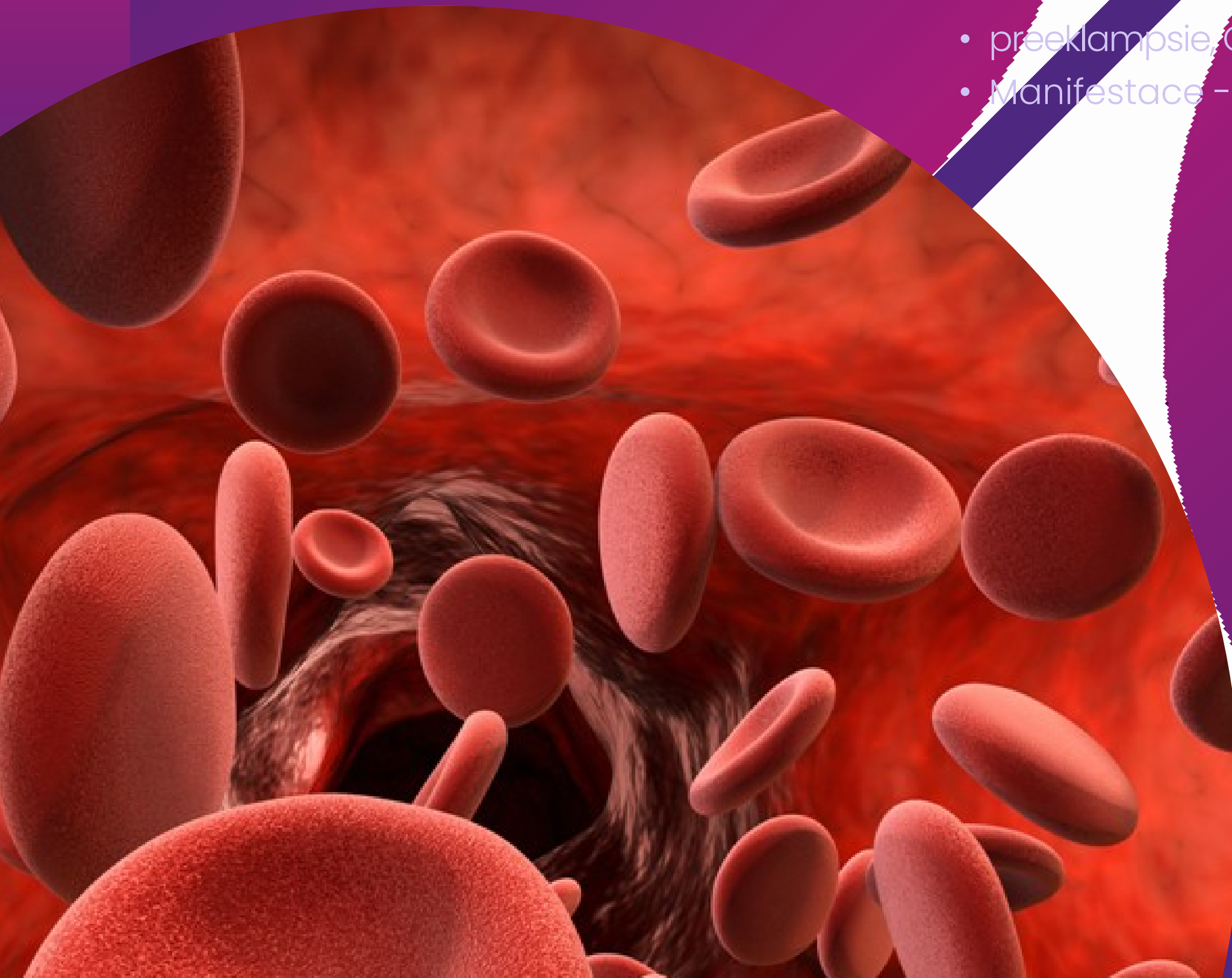
TIA- TRANSITORNÍ ISCHEMICKÁ ATAKA

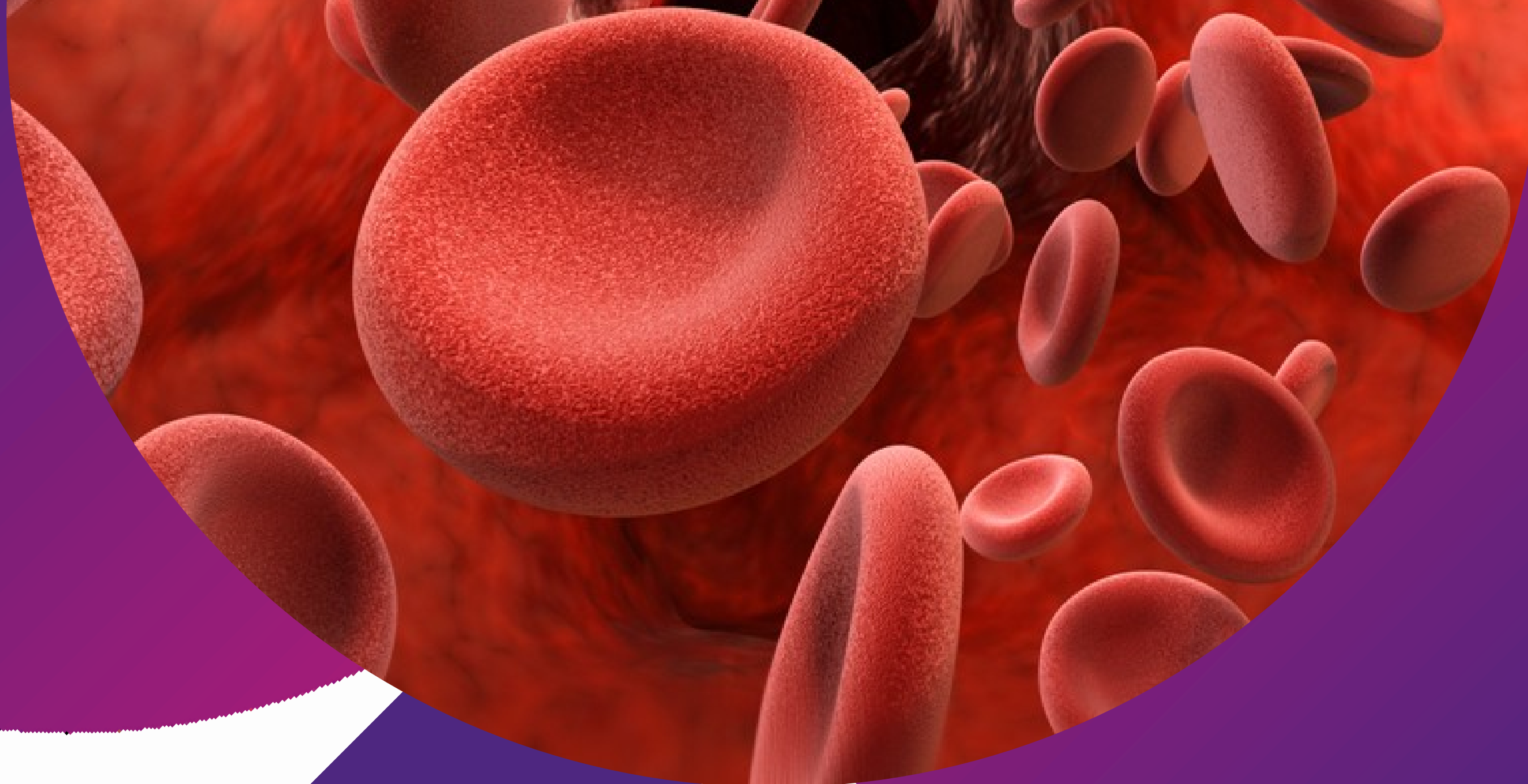Tranzitorní (TIA) epizoda neurologické dysfunkce v důsledku fokální mozkové ischemie, která nevyústí do setrvalého mozkového infarktu, typicky trvá méně než 1 hodinu



CMP ISCHEMICKÉ- perinatálně vzniklé

- Nejrizikovější skupina pro iCMP, 5x vyšší incidence v dětské populaci
- Od 20. týdne gestace do 28. dne života
- Příčina – trombembolizace (patologie placenty, VCC), koagulopatie, preeklampsie, GDM, abrupce placenty, abúzus v graviditě, sepse ...
- Manifestace – dráždivost, apatie, třes, apnoické pauzy, hemiparesa

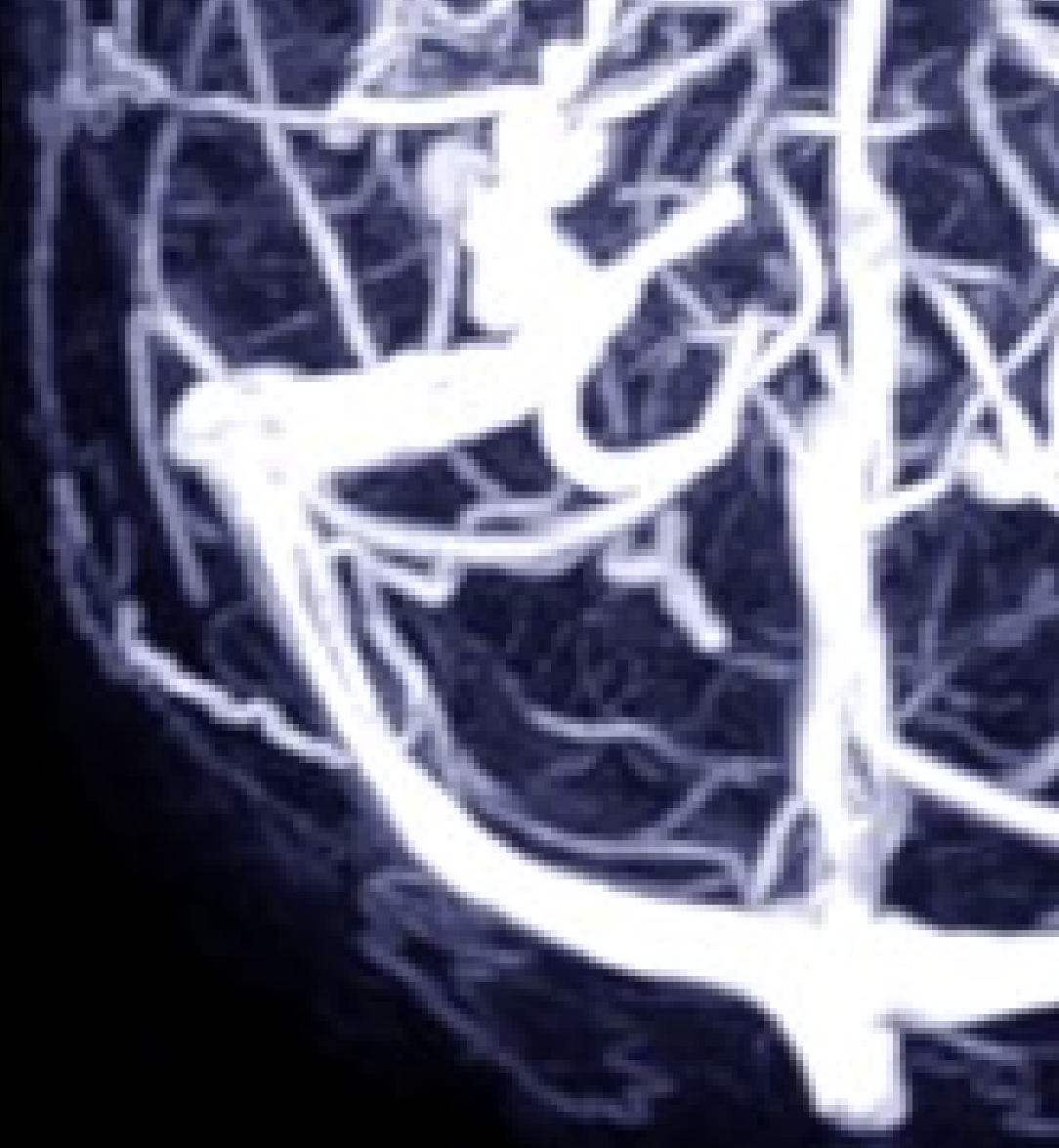
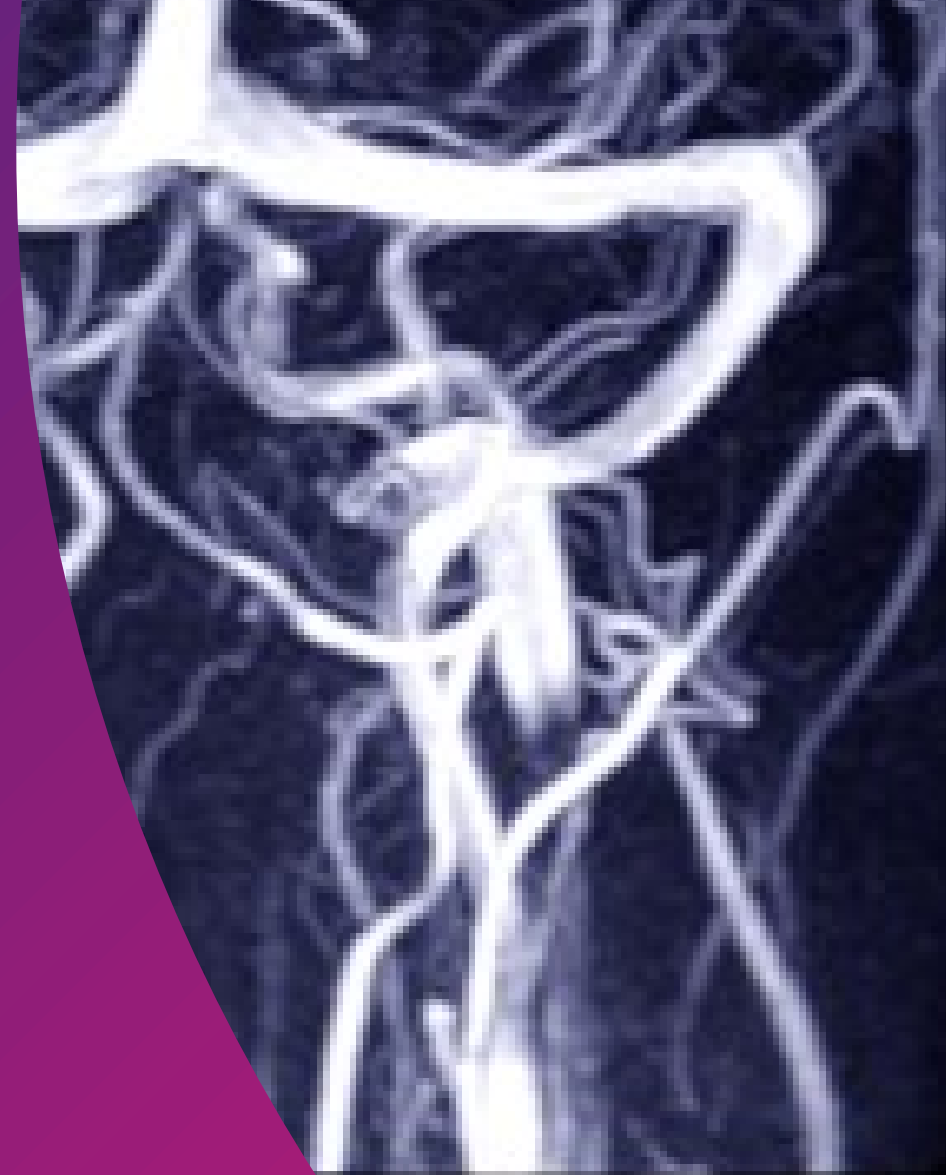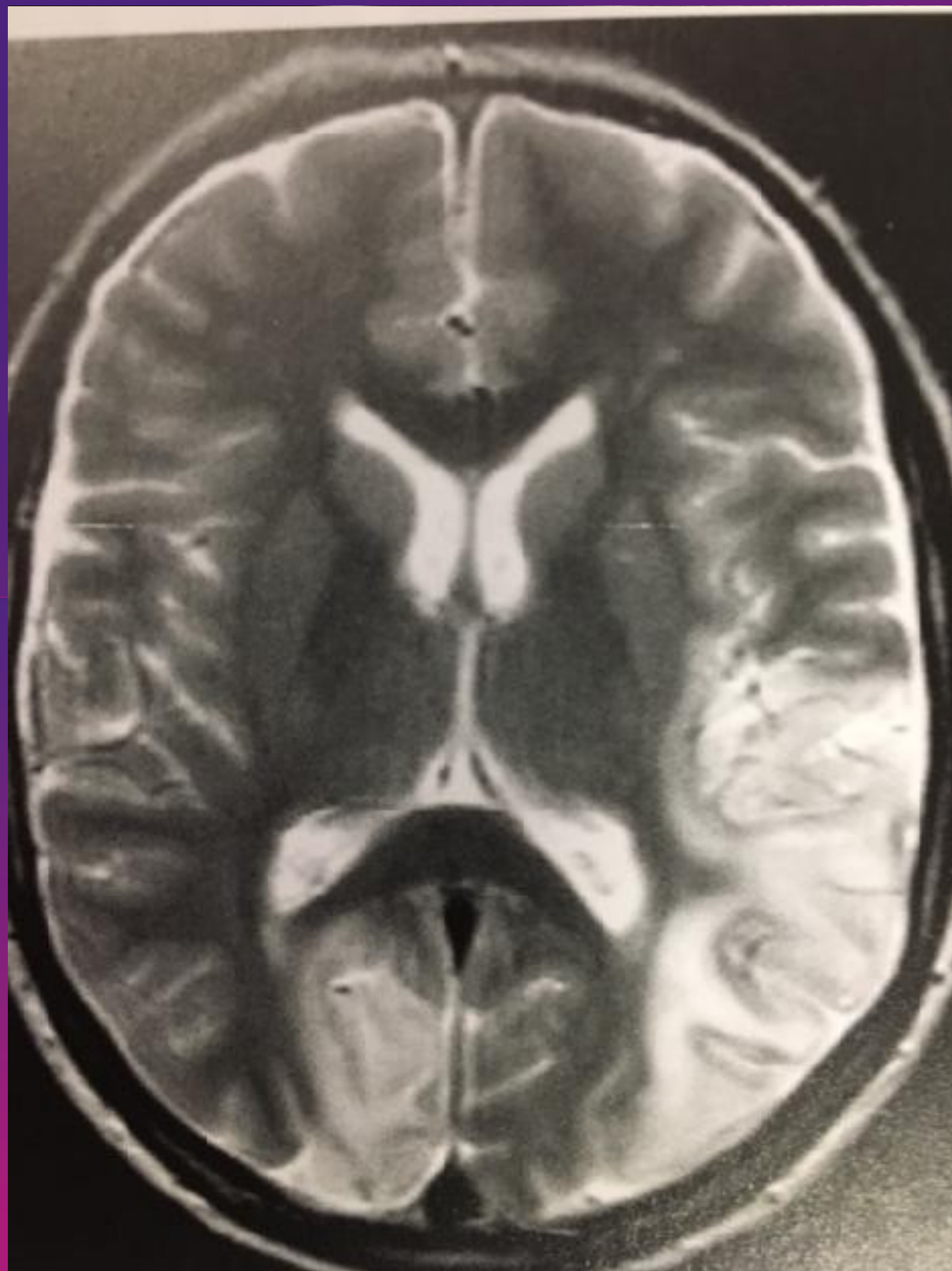




TROMBOSA SPLAVŮ- venosní infarkt

- Až 40% v novorozeneckém období
- Projevy – akutní x chronické x subakutní
- bolest hlavy, nauzea, zvracení, alterace vědomí, symptomatický EP záchvat
 - při výrazném uzávěru – ložisková neurologická symptomatika
- Příčiny: VCC, chronická anémie, infekce v oblasti hlavy a krku (meningitidy, sepse, otitidy..), autoimunní onemocnění, malignity

Trombosa splavu



CMP HEMORRHAGICKE

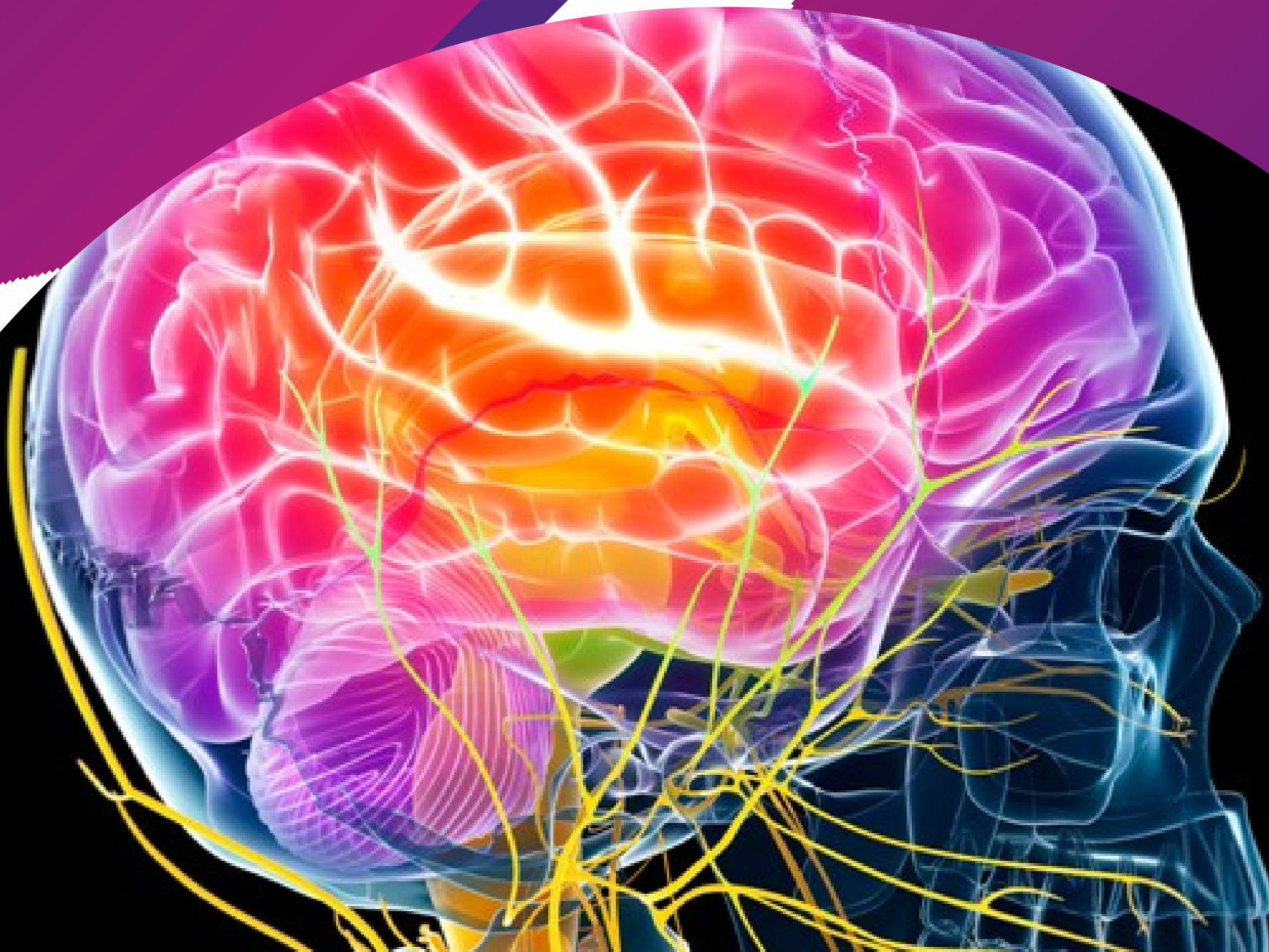Intracerebrální

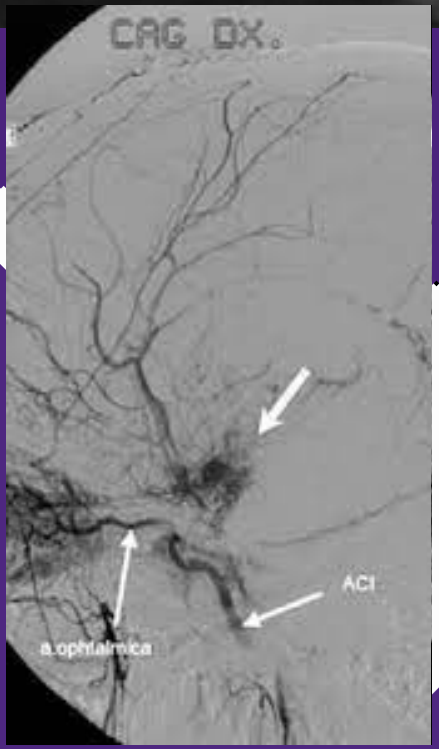
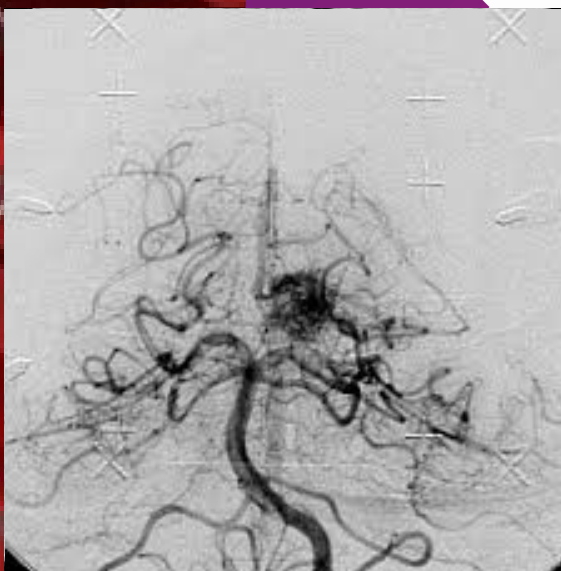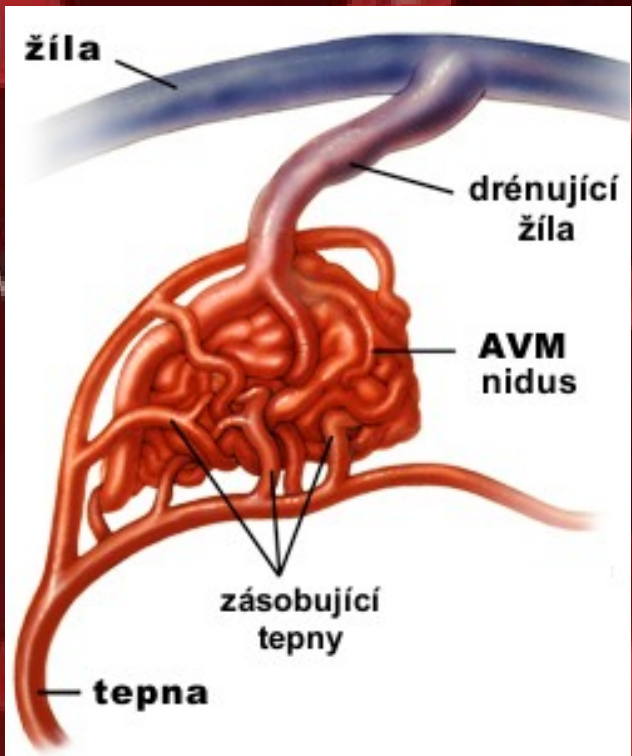
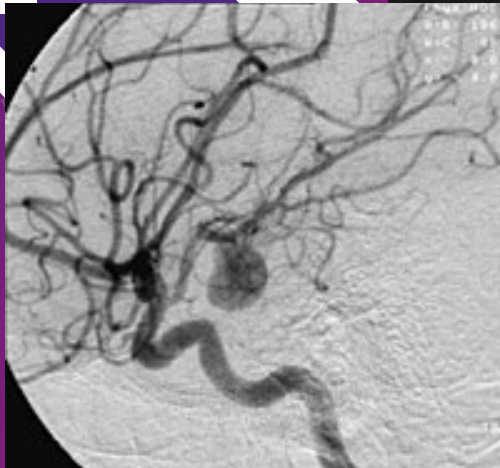
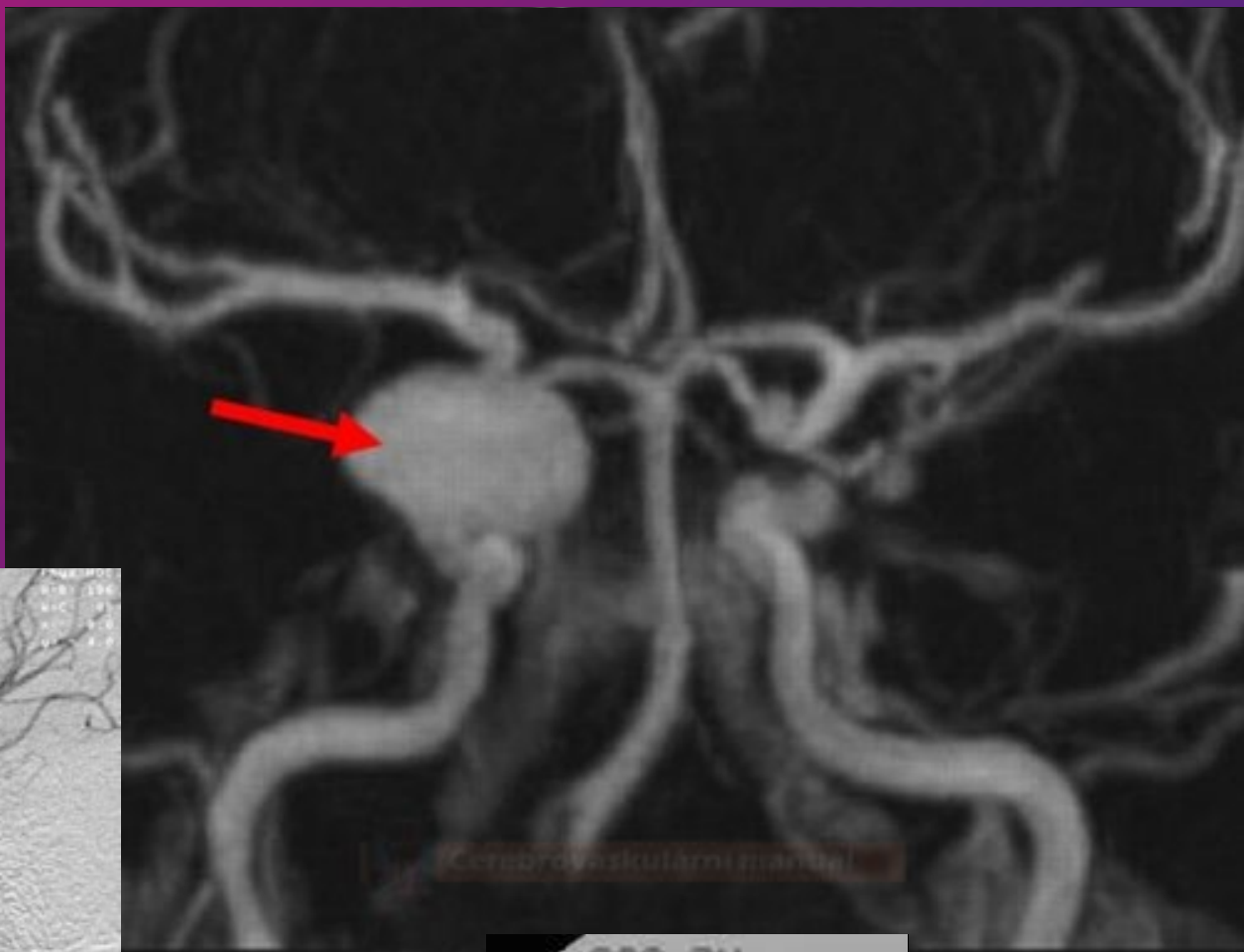
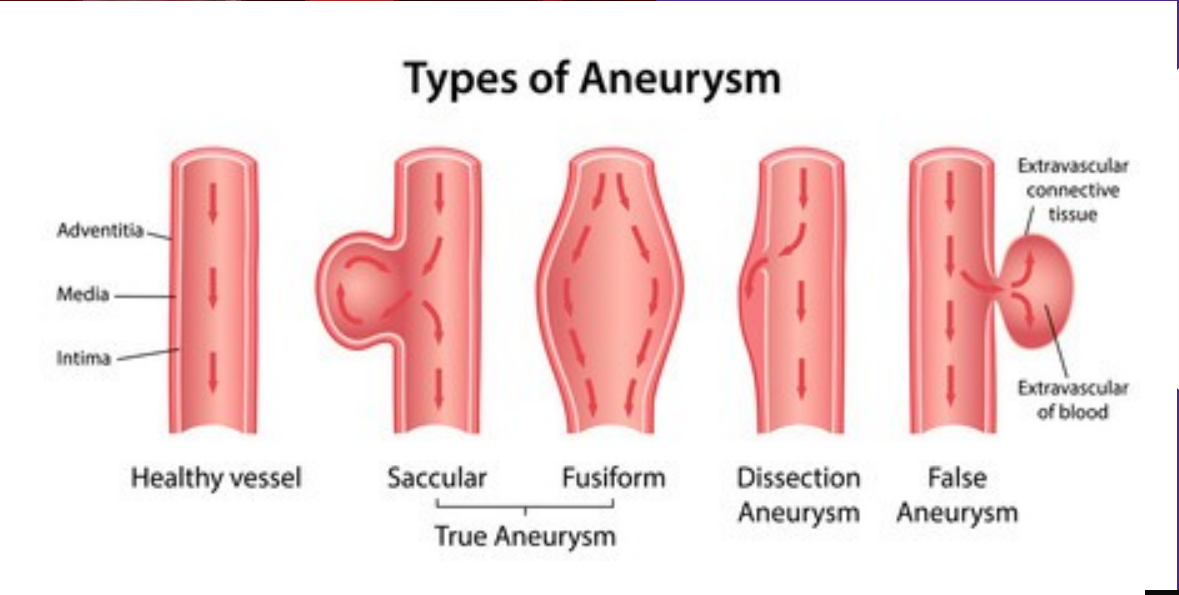
Subarachnoidální

Intraventrikulární hemorhagie

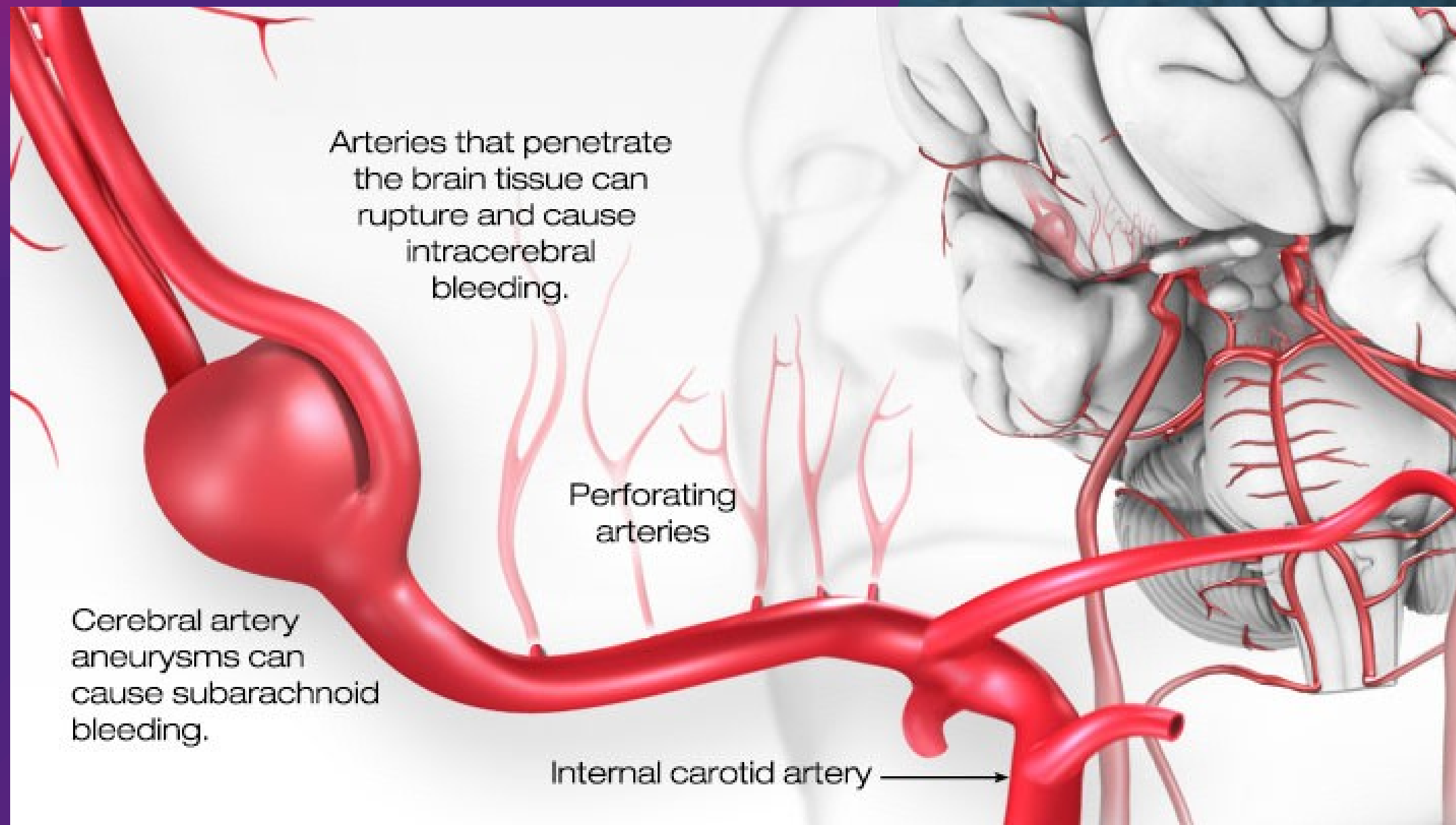
Mechanismus: ruptura cévní stěny mozkové arterie

AVM, aneurysma, angiomy, maligní tumory



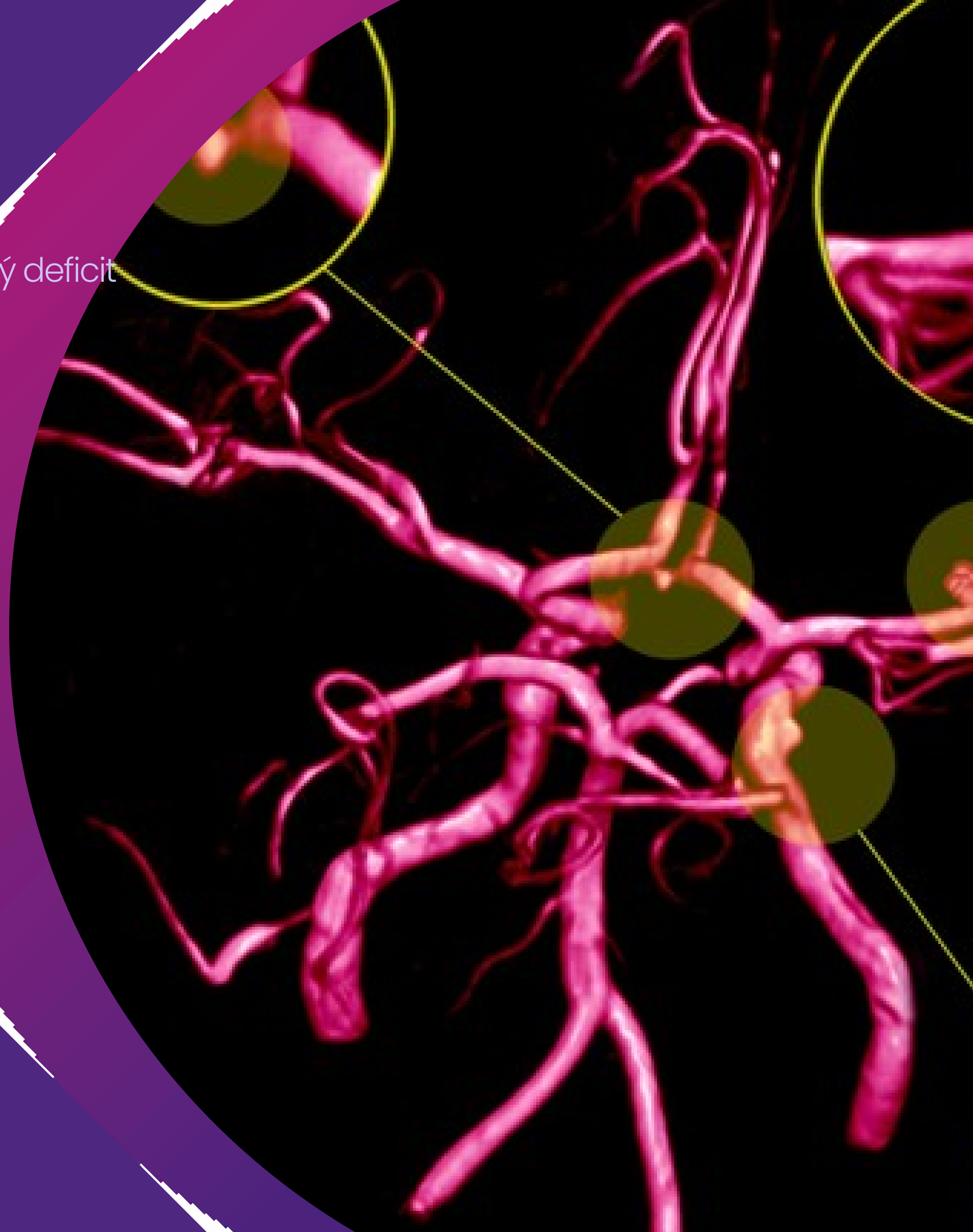
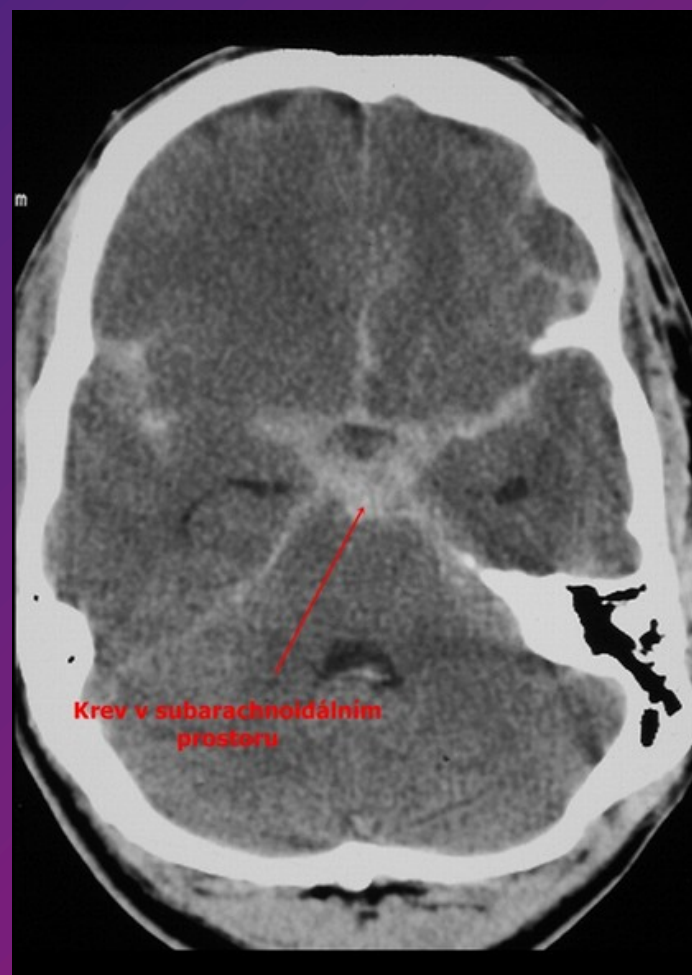


CMP HEMORRHAGICKÉ

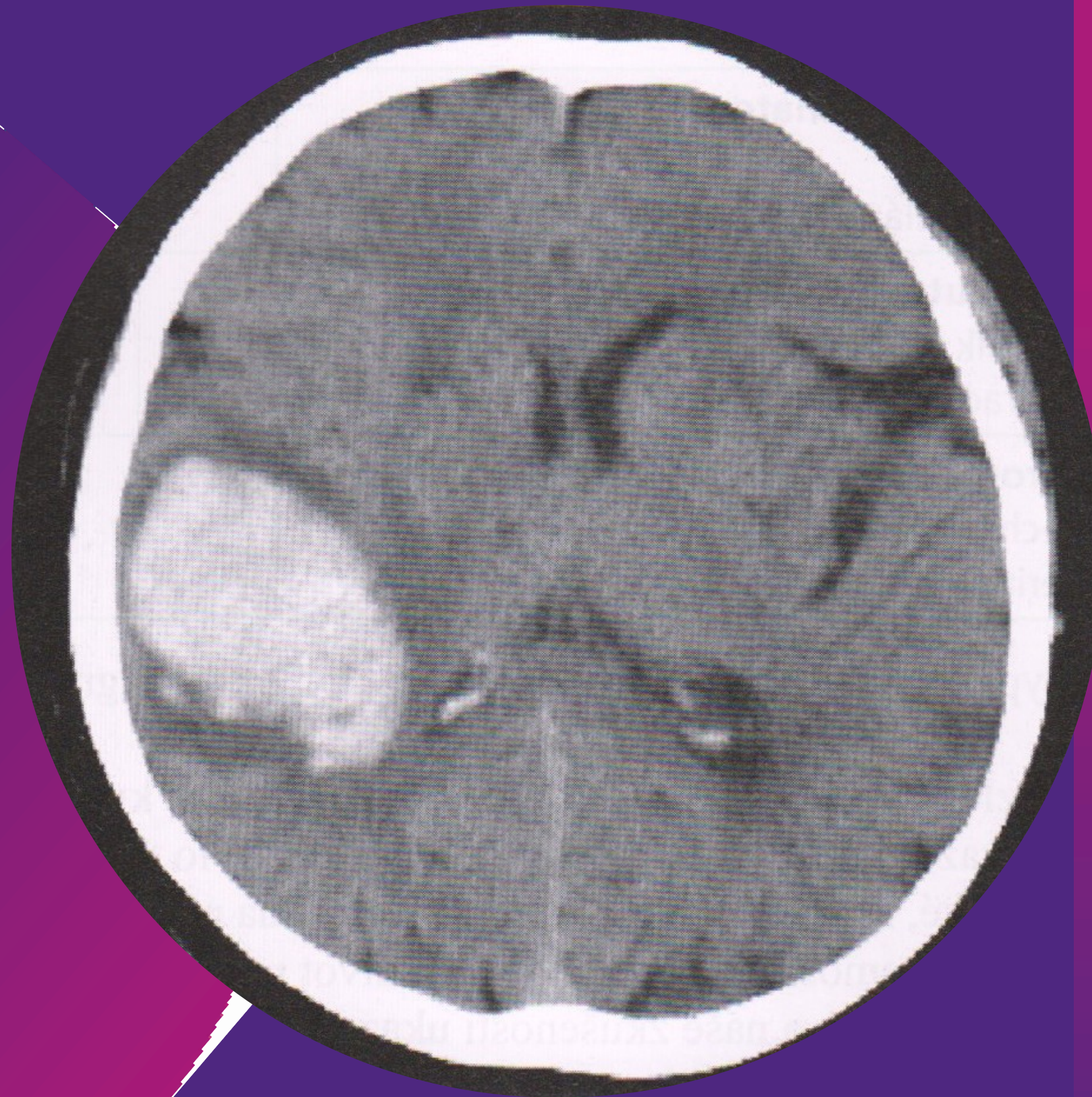


CMP hemorrhagické

- Intracerebrální krvácení
projevy intrakraniální hypertenze - náhlé nebo pomalu progredující bolest hlavy, zvracení, EP záchvat, porucha vědomí, ložiskový neurologický deficit
- U malých dětí - změna chování, zvracení, záchvaty
- Subarachnoidální krvácení (SAK) - náhlá krutá bolest hlavy, nauzea, zvracení, meningeální syndrom, porucha vědomí...



Subarachnoidní krvácení TP vpravo





CÉVNÍ MOZKOVÁ PŘÍHODA JAK JI ODHALIT? JEDNEJTE

METODA **FAST:** RYCHLE:

F ace	1. Obličej		Požádejte dotyčného, aby se usmál... Je patrný pokles jeho ústního koutku nebo očního víčka?
A rms	2. Paže		Zvedněte mu ruce do předpažení... Nemůže udržet obě paže ve stejné výšce a jedna nápadně poklesne oproti druhé?
S peech	3. Řeč		Zeptejte se osoby, jak se jmenuje... Odpovídá nesrozumitelně nebo má potíže s porozuměním?
T ime	4. Čas		Pokud zaznamenáte alespoň jeden z příznaků, volejte ihned:

!
155

ROLINEK.CZ

CMP – diagnostika

KLINICKÉ NEUROLOGICKÉ VYŠETŘENÍ

NEUROZOBRAZENÍ DO 4,5 HODINY OD VZNIKU (LZE PODAT TROMBOLYSU)

– CT, CT-ANGIOGRAFIE, MR, MR-ANGIOGRAFIE, TCCS, DSA

– U NOVOROZENCŮ A KOJENCŮ SONO MOZKU


KARDIOLOGICKÉ VYŠETŘENÍ

LABORATOŘ PODROBNÁ, VČETNĚ KOAGULACE

LIQUOR V PŘÍPADĚ SAK

OČNÍ, GENETIKA, IMUNOLOGIE, MIKROBIOLOGIE, SONO LEDVIN (PŘI ARTERIÁLNÍ HYPERTENZI)



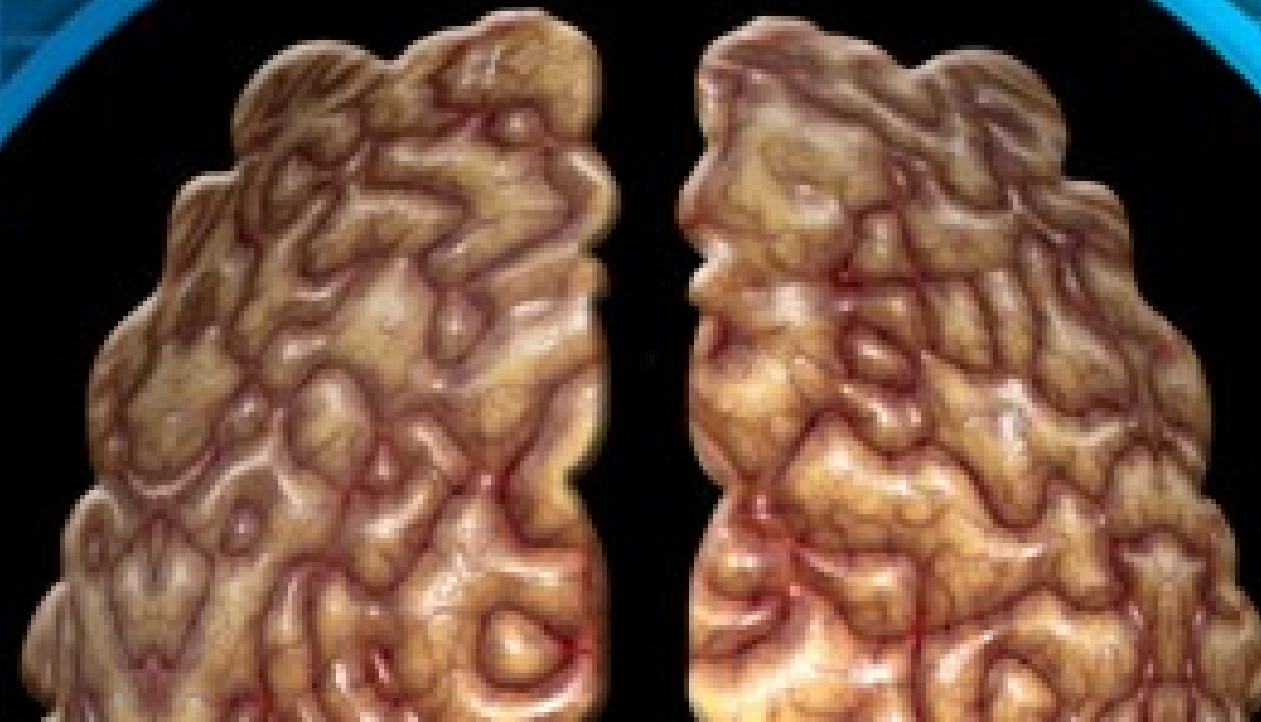

CMP – léčba

- ISCHEMICKÉ CMP – v úvodu kyselina acetylsalicylová
dále dle příčiny Heparin, následně warfarinizace
podpůrná léčba – vitální funkce, oxygenace, ventilace, úprava vnitřního prostředí
Endovaskulární terapie – trombektomie, stenting, dekompresní kraniotomie
- HEMORRHAGICKÉ CMP – podpůrná léčba, léčba ICH, konzultace NCH
- SAK – JIP, absolutní klid na lůžku, analgosedace, vitální funkce, hypertenze
NCH intervence do 48 hodin, nebo po 14 dnech od vzniku krvácení (vasospasmy)
- TROMBOSY SPLAVŮ – antikoagulační léčba – Heparin

Vaskulitidy

- Heterogenní skupina onemocnění
- Postižení cévní stěny se zánětlivou destrukcí, proliferací a okluzí cévy
- Etiologicky primární (např. obrovskobuněčná arteriitida, primární angiitida CNS) a sekundární (vaskulopatie při difuzním onemocněním pojiva LE)
- Projevy: bolest hlavy, aseptická meningitis, CMP, TIA, EP , kognitivní poruchy, jakákoliv léze CNS včetně pares hlavových nn.
- MR, angiografie, laboratoř, LP
- Léčba kortikoidy, plasmaférese, IG , chronická léčba- imunosupresiva, cytostatika, biol. Léčba?.
- Symptomatika - AED, antikoagulancia, antidepresiva atd.



Vaskulitida

