

NEUROINFEKCE

MUDr. Renata Slaná

NEUROINFEKCE- ROZDĚLENÍ

- agens –virové, bakteriální, mykotické, parazitární
- postižení anatomických struktur
 - neuroinfekce centrální NS- meningitidy, encefalitidy , myelitidy
 - neuroinfekce periferní NS- neuritidy míšních a hlavových nn.
 - kombinované – meningoencefalitidy, radikulitidy
- Klinický průběh – akutní, subakutní, chronický

MENINGITIDY

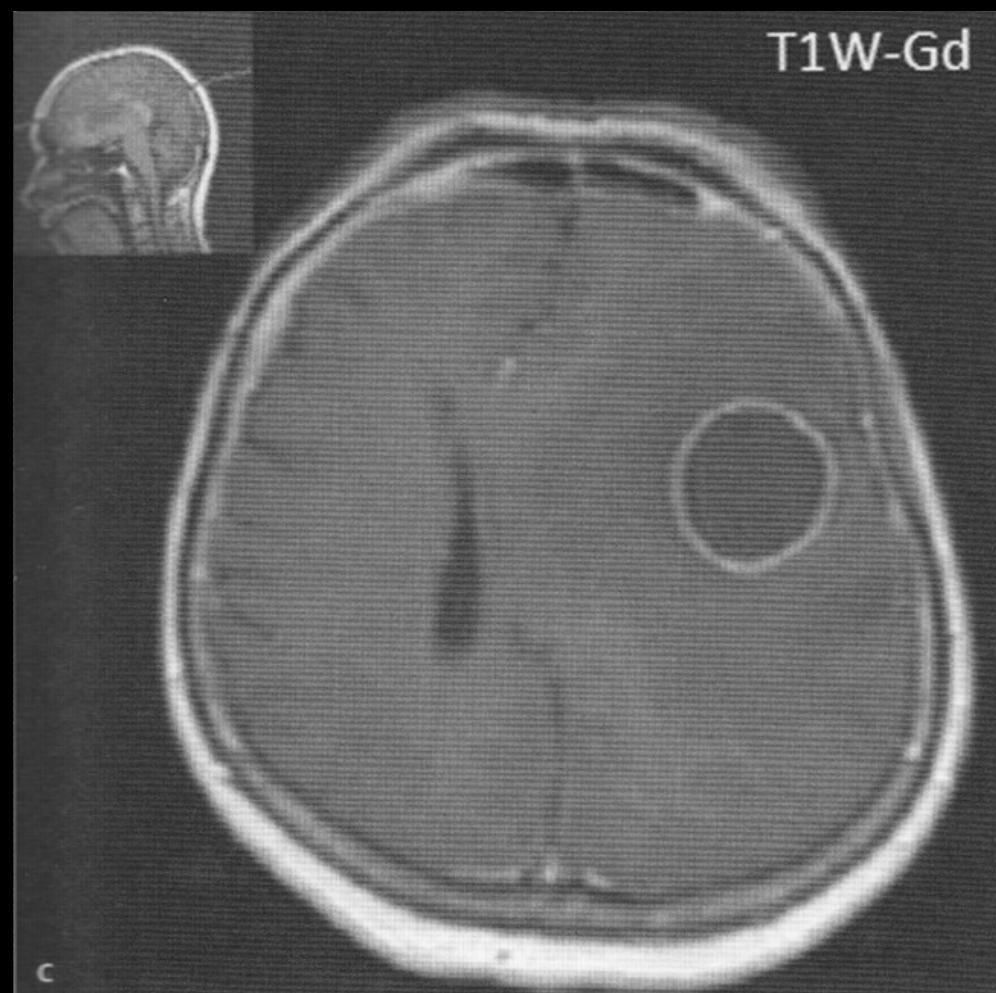
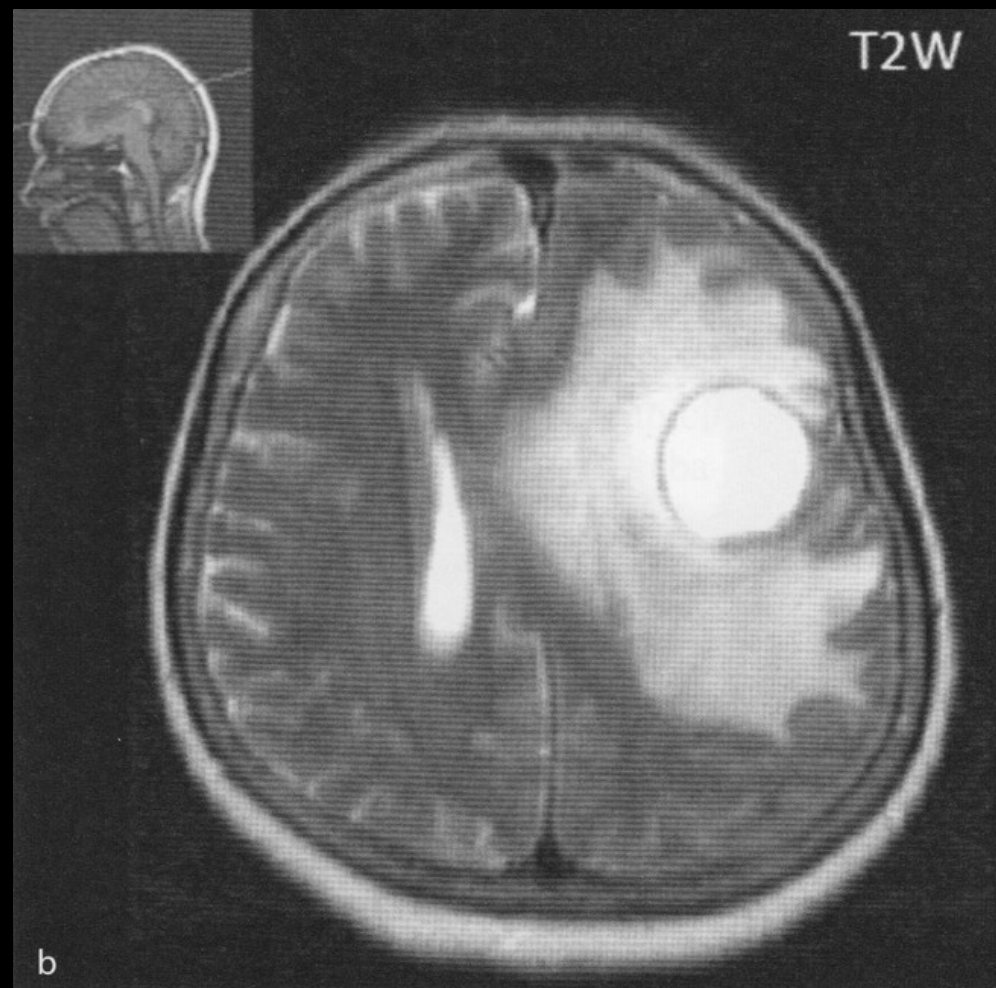
- Zánětlivé postižení mozkových obalů
- Hnisavé - bakteriální, TBC, mykotické
 - novorozenci – *Streptococcus agalactiae*
 - kojenci, batolata – *Hemophilus influenzae*
 - starší děti nad 5 let- *Str. pneumoniae*, *Neisseria meningitidis*
(Rizika: traumata, mastoiditidy, osteomyelitidy, tromboflebitidy venosních splavů)
- Nehnisavé – virové – KE, enteroviry, herpetické
 - bakteriální- neuroboreliosisy

PURULENTNÍ MENINGITIDY- KLINICKÝ OBRAZ

- Bolest hlavy, teplota, nevolnost, zvracení, únava
- Opozice šíje, bolest zad, meningeální příznaky, křeče , poruchy vědomí, ložiskové neurologické příznaky
- exantém, erytém, purpura
- zvýšení ICP -vyklenutí VF, edém papil, bradykardie, poruchy vědomí

PURULENTNÍ MENINGITIDY

- Pneumokoková meningitida
ohrožení zejména do 2 let věku , akutní průběh, horečka,
bolest hlavy, ztuhlá šíje, porucha vědomí.
Následek – porucha sluchu, zraku, PMR
- Meningokoková meningitida
séroskupiny A,B,C.
Příznaky viz výše + křeče, ložiskové příznaky,
petechie na kůži, sliznicích, sufuze, trombocytopenie-
krvácivé komplikace , DIC



ABSCES MOZKU

Seidl Zdeněk, Diagnostická radiologie, Grada, 2014, ISBN978-80-247-4546-6, obr 1.6.2b,c, str.227

DIAGNOSA, LÉČBA

- Vyšetření liquoru
 - pleocytosa, vysoká hladina bílkoviny , laktátu
 - mikroskopické vyšetření, kultivace, PCR
- ev. MR mozku
- Léčba –
 - ATB i.v.
 - antiedematosní léčba (manitol, kortikoidy)
 - barbituráty, MIG, léčba šoku, křečí hemokoagulačních poruch, podpůrná léčba
 - NCH intervence u mozkového abscesu

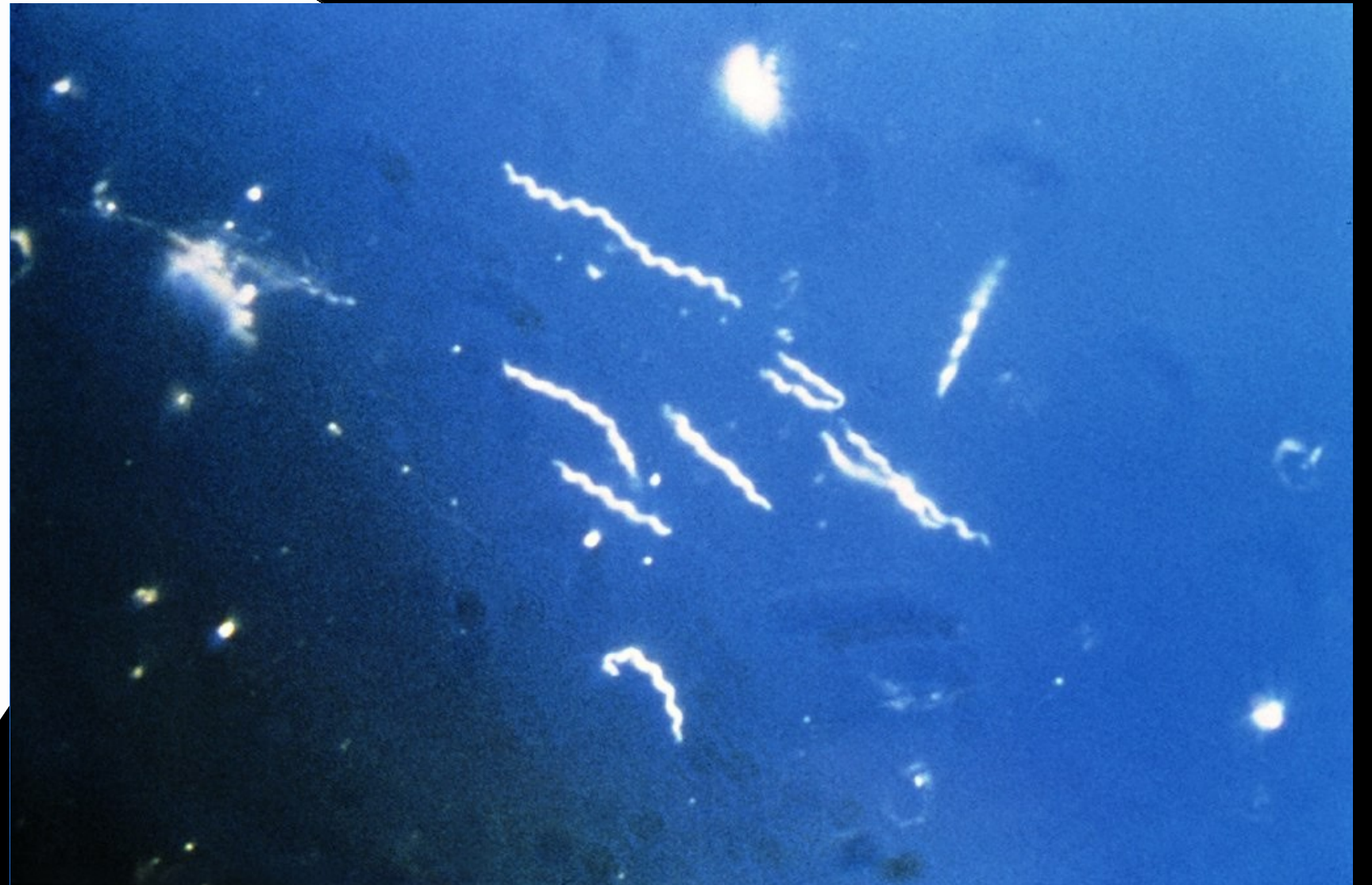ASEPTICKÉ (NEHNISAVÉ) MENINGITIDY

- Virové
- Bakteriální

- Neurotropní viry -
do CNS přes hematoliquorovou bariéru, podél čichového nervu, ze střevní stěny do
lymfatické tkáně a krve, z HCD
- Bakteriální - neuroboreliosa , původce B.garinii, afzelii, burgdorferi..

BORELIA BURGDORFERI

<https://cs.wikipedia.org/wiki/Spiroch%C3%A9ty>



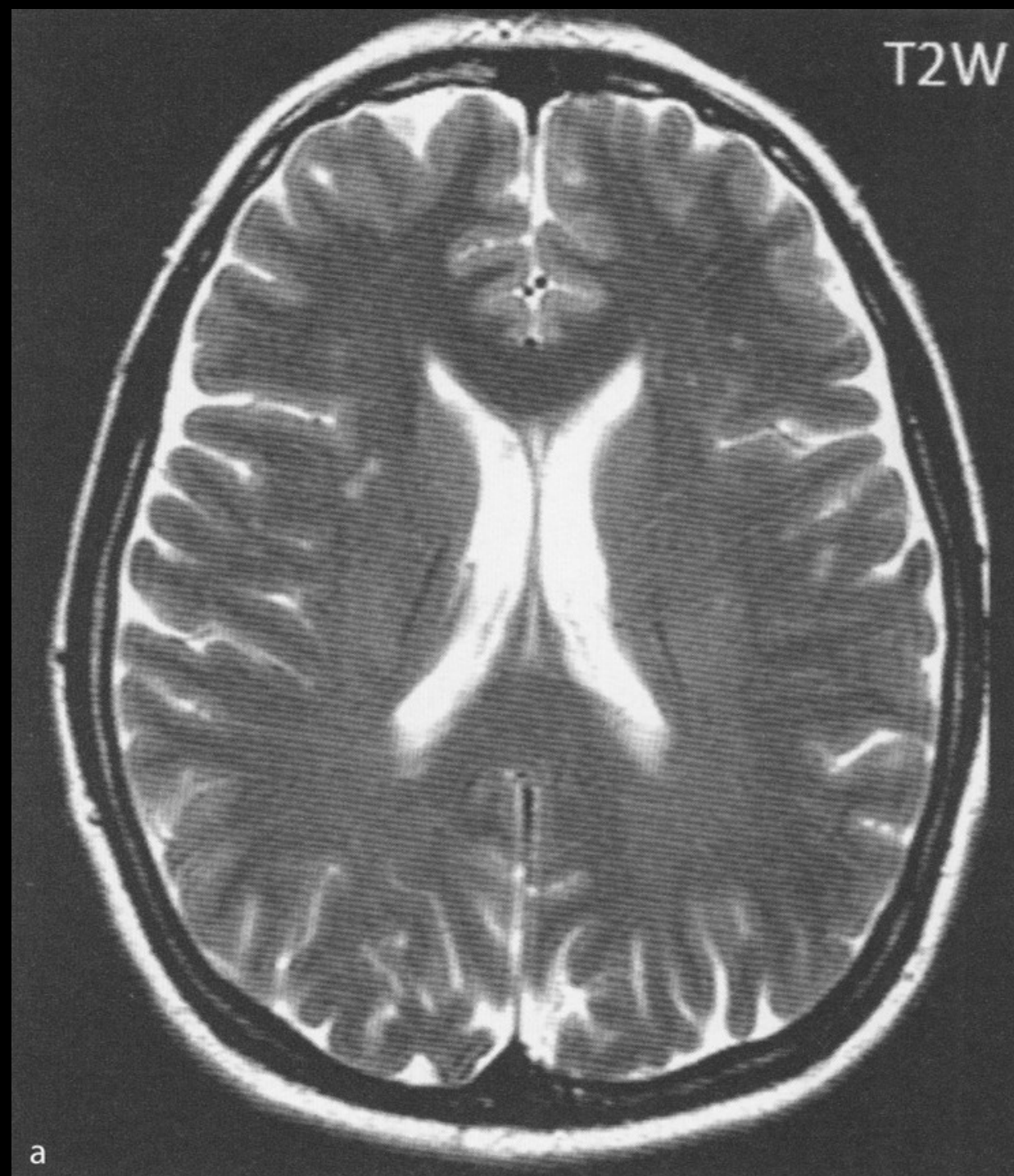
ASEPTICKÉ MENINGITIDY- PŘÍZNAKY

- Horečka, bolest hlavy, ztuhnutí šíje, nevolnost, zvracení, poruchy vědomí
- Enterovirová meningitida

I. fáze- nespecifické příznaky, po několika dnech 2. fáze -meningeální dráždění a další neurologické projevy

- Neuroboreliosa- erythema migrans , za 2-12 týdnů bolest hlavy, teplota, paresa n. facialis, n.I, n.III, n.IV.

NEUROBORELIOZA



ENCEFALITIDY

- Zánětlivé poškození mozkového parenchymu
- obvykle meningoencefalitida
- Akutní infekční encefalitida
- postinfekční /postvakcinační encefalitida, encefalomyelitida
- Dominující porucha vědomí, ložiskové příznaky

- etiologicky neurotropní viry
- postinfekční- neštovice, zarděnky, příušnice, spalničky

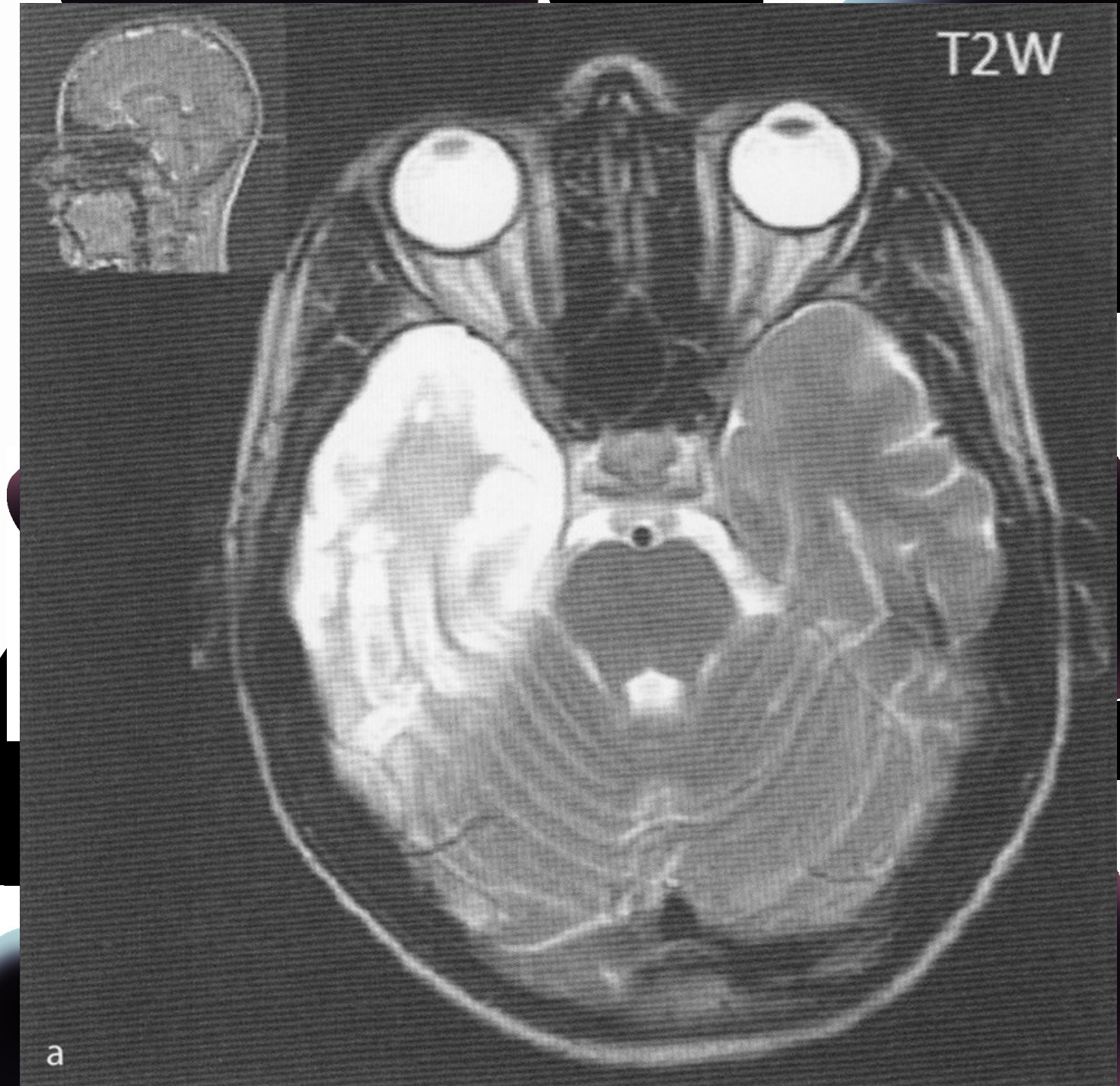
STŘEDOEVROPSKÁ KLÍŠŤOVÁ ENCEFALITIDA

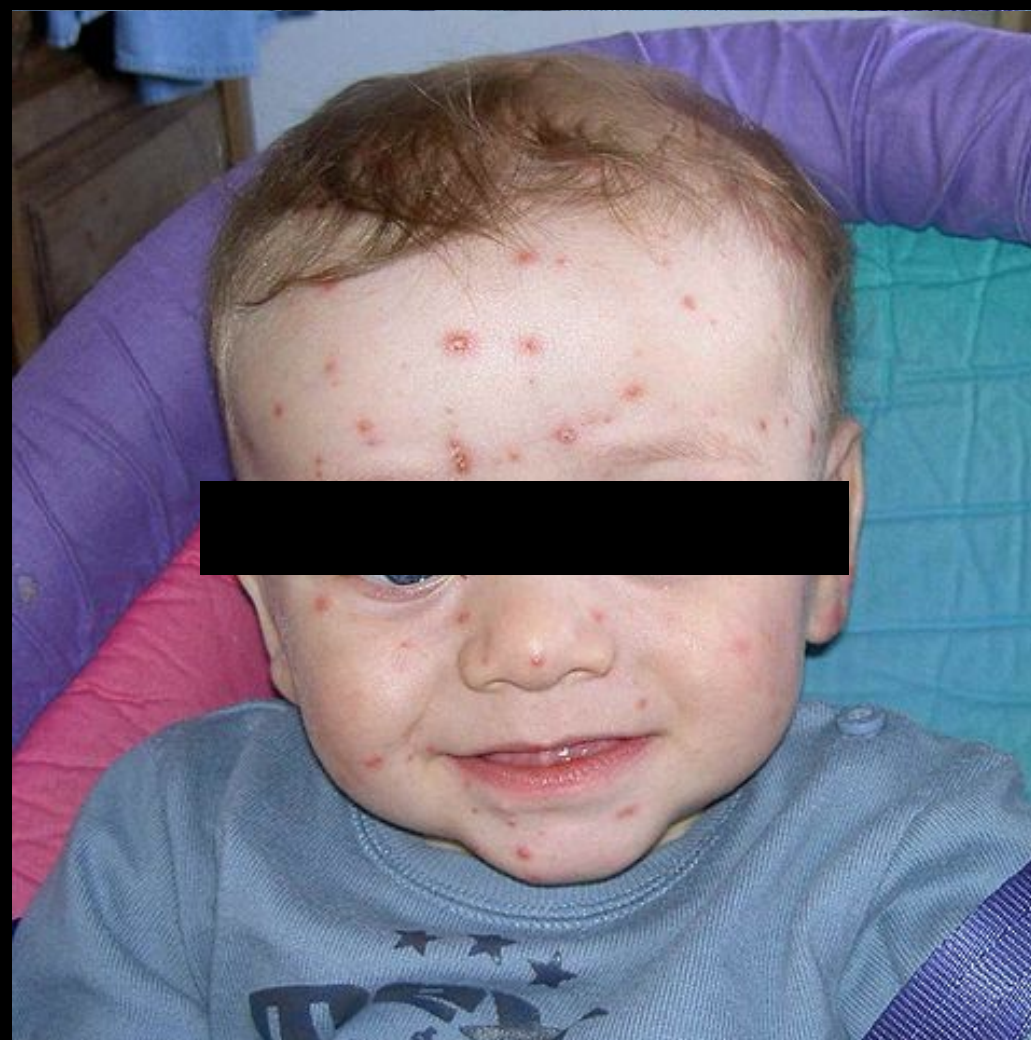- Původně virus KE
- vektor - klíště obecné
- 2-fázový průběh
- I. fáze: horečka, myalgie, cefalea,
- týden asymptomatický
- 2. fáze: cefalea, zvracení, horečka, meningeální příznaky
- Aseptický zánět v liquoru
- Poruchy vědomí, ložiskový nález u dospělých

HERPETICKÁ ENCEFALITIDA

- HSV 1 – Herpes simplex virus
Teplota, bolest hlavy, změna chování
Ložiskové příznaky-křeče,
hemiparesy, poruchy zraku,
kraniálních nervů
- Následky – lehké poruchy až těžké
motorické, řečové, mnestické poruchy
- Novorozenci – HSV2- kong, v průběhu
porodu, po narození
letargie, křeče, koma... těžké
neurologické následky

Herpetická encefalitida





https://www.wikiskripta.eu/w/Herpes_zoster

VZV ENCEFALITIDA

- V průběhu varicelly
- Za 1-3 týdny po výsevu neštovic - cerebellární ataxie, cefalea, třes, zvracení

DIAGNOSA, TERAPIE

- Protilátky IgM, pak IgG v séru, liquoru

PCR v séru, liquoru

boreliózy- intratekální syntéza PI

- Léčba

symptomatická (antiedemetosní, vitamíny, analgetika..)

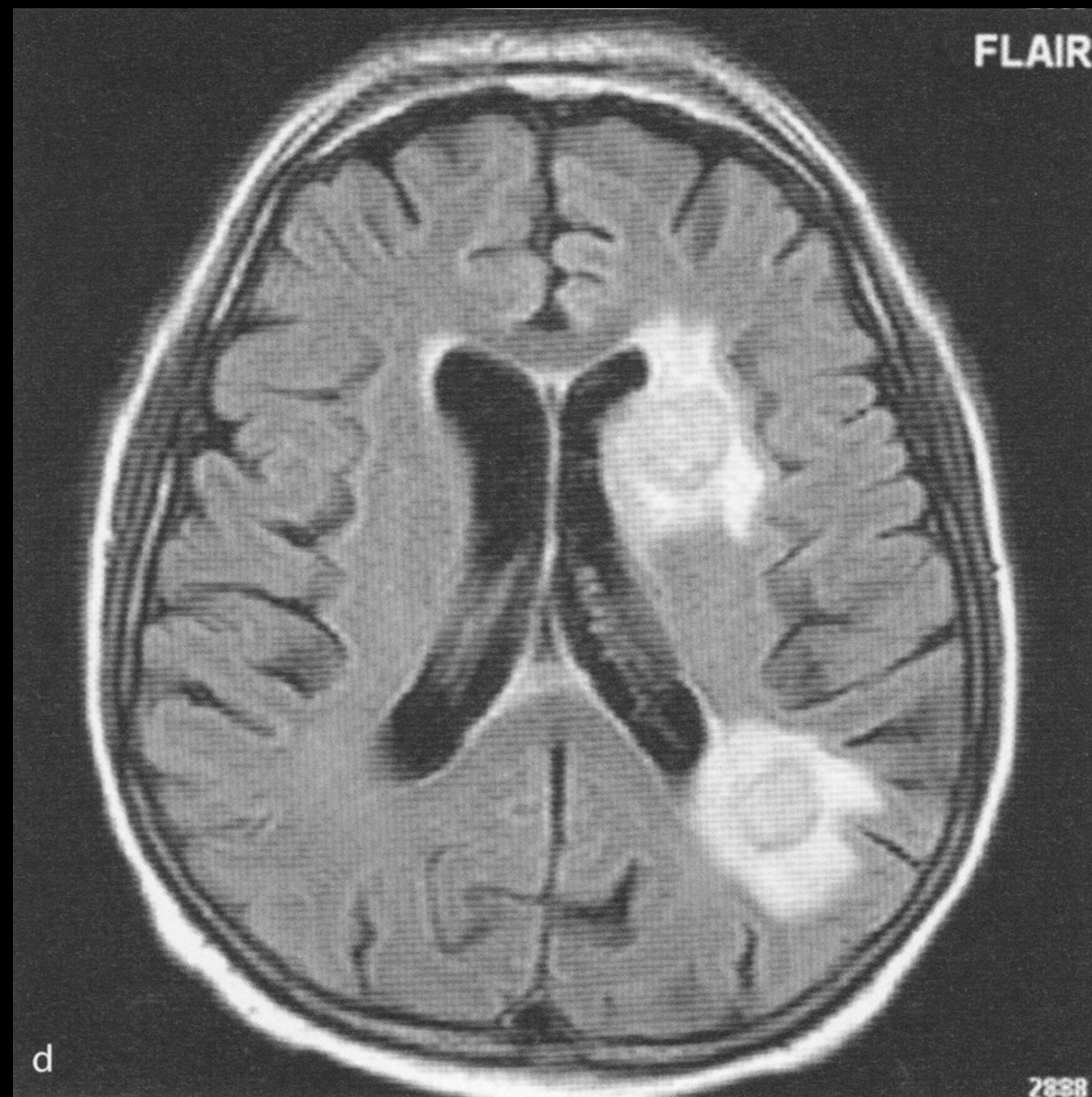
HSV Antivirotika

Borelie.... ATB

- Očkování -KE, varicella, herpes zoster

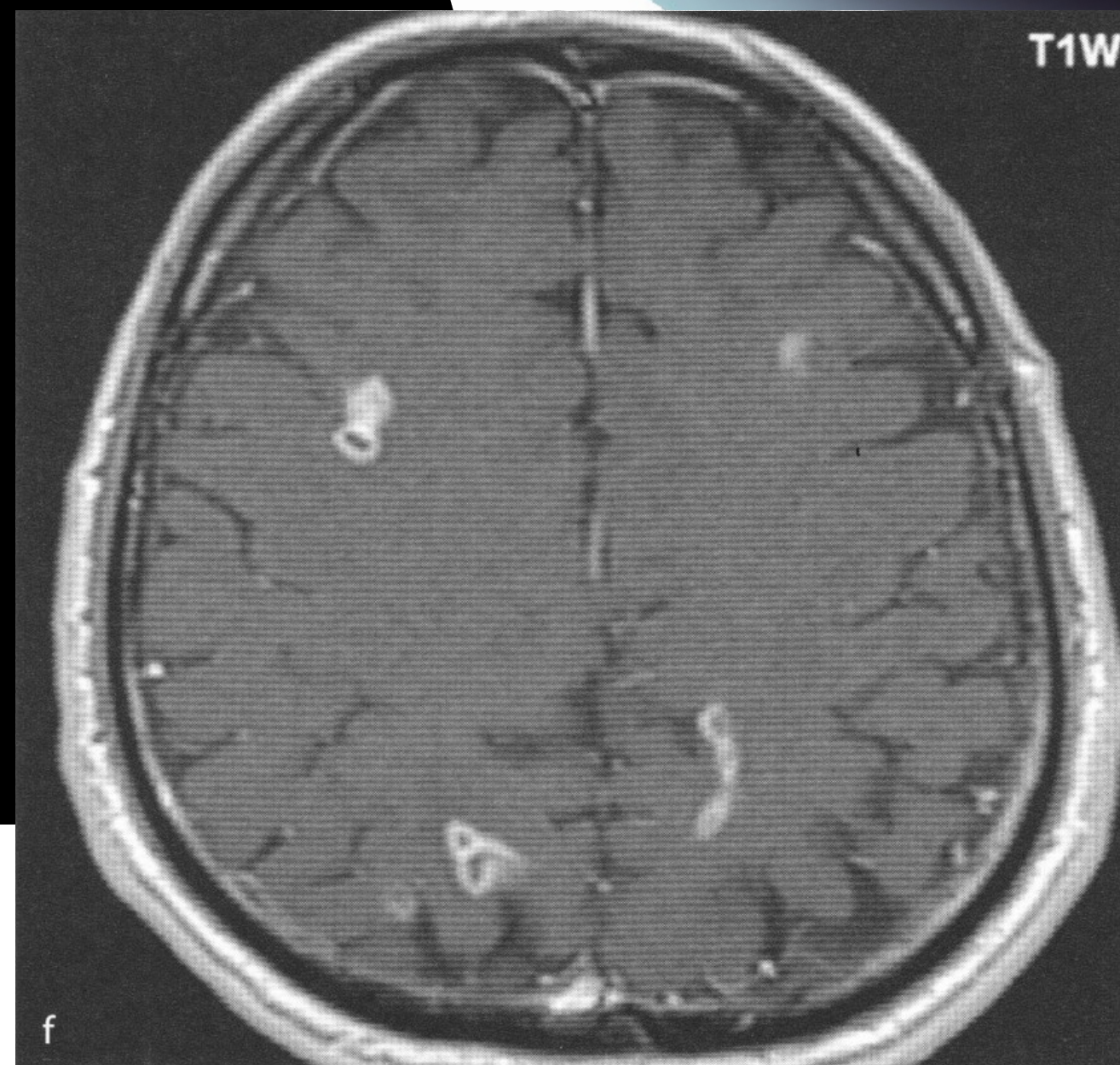
omezují rozvoj komplikací

MYKOTICKÁ ENCEFALITIDA – ASPERGILLUS



TOXOPLASMOSA

Seidl Zdeněk, Diagnostická radiologie, Grada, 2014, ISBN978-80-247-4546-6, obr1.6.8f, str. 243



MYELITIDY

- Zánětlivé postižení míchy
- Horečka , paraparesa , poruchy cití, sfinkterů, bolest zad, kořenové bolesti
- Symetrické klinické projevy
- Poliomyelitis acuta – poliovirus 1,2 přední rohy míšní paresy trvalé, letalita 10%
- Akutní transversální myelitida – postižení bílé hmoty míšní- motorické, senzorycké, autonomní potíže (HSV, enteroviry, Borelie , TBC, sekundárně u RS, LE atd)
- MR míchy , ev. mozku LP , PCR
- Léčba, kortikoidy, IVIG, ATB, antivirotika

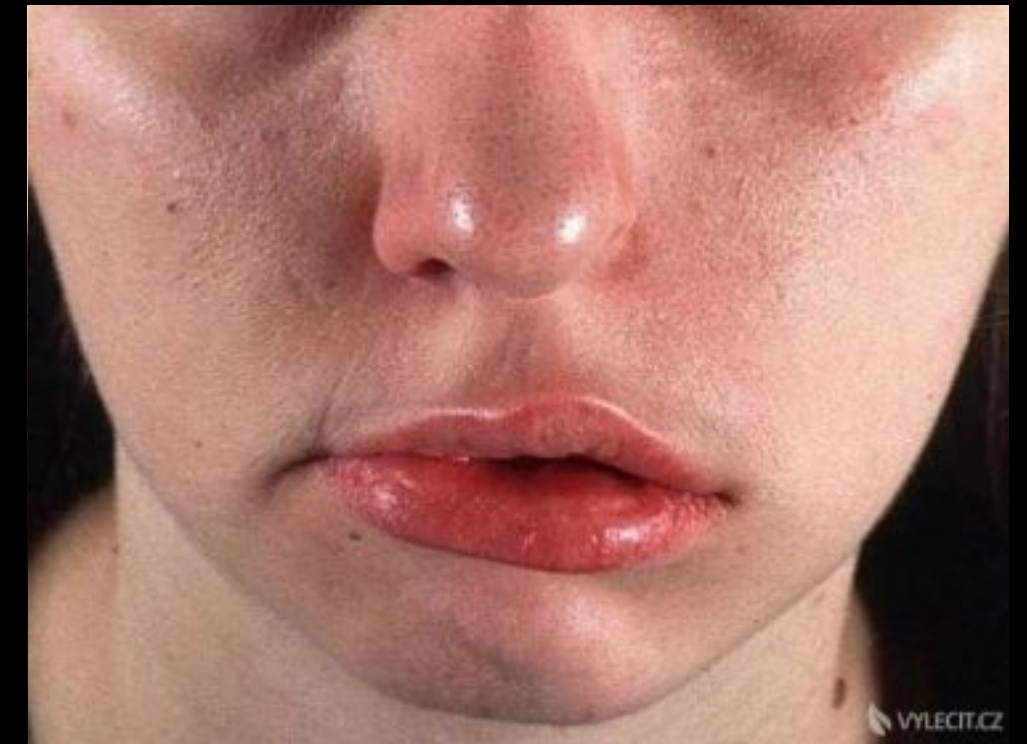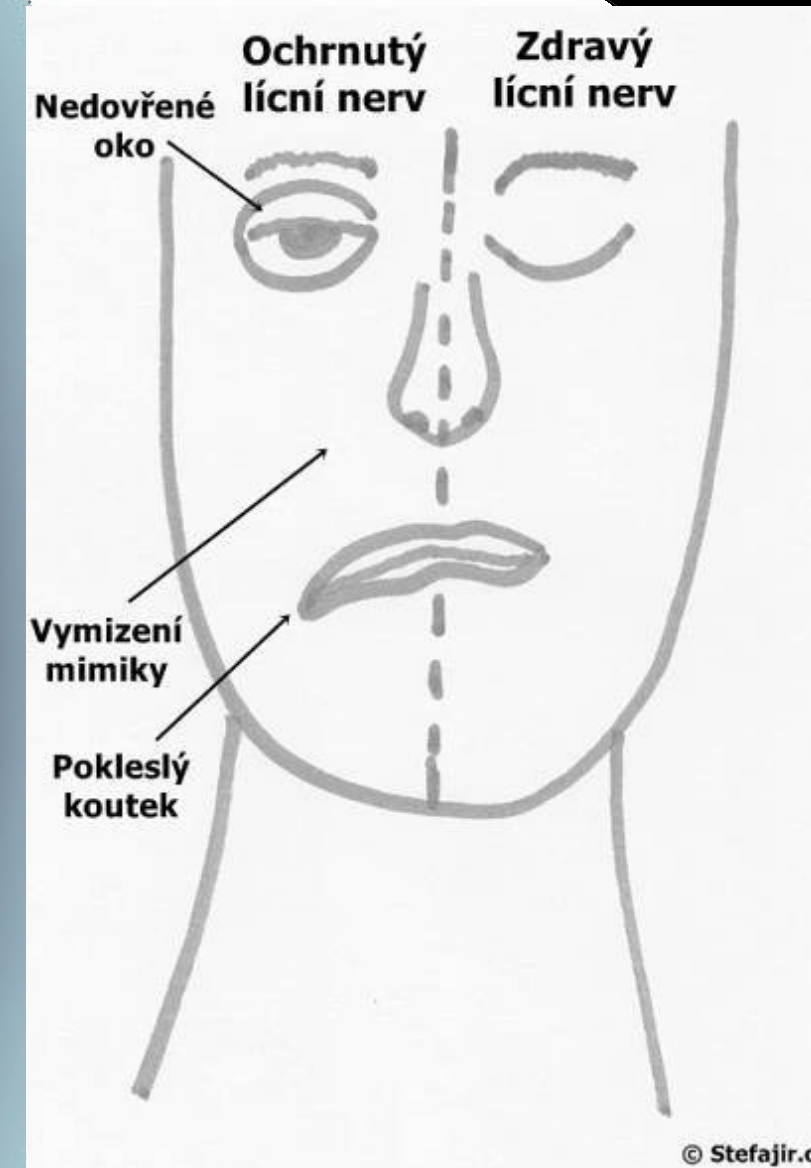
POLYRADIKULONEURITIDY

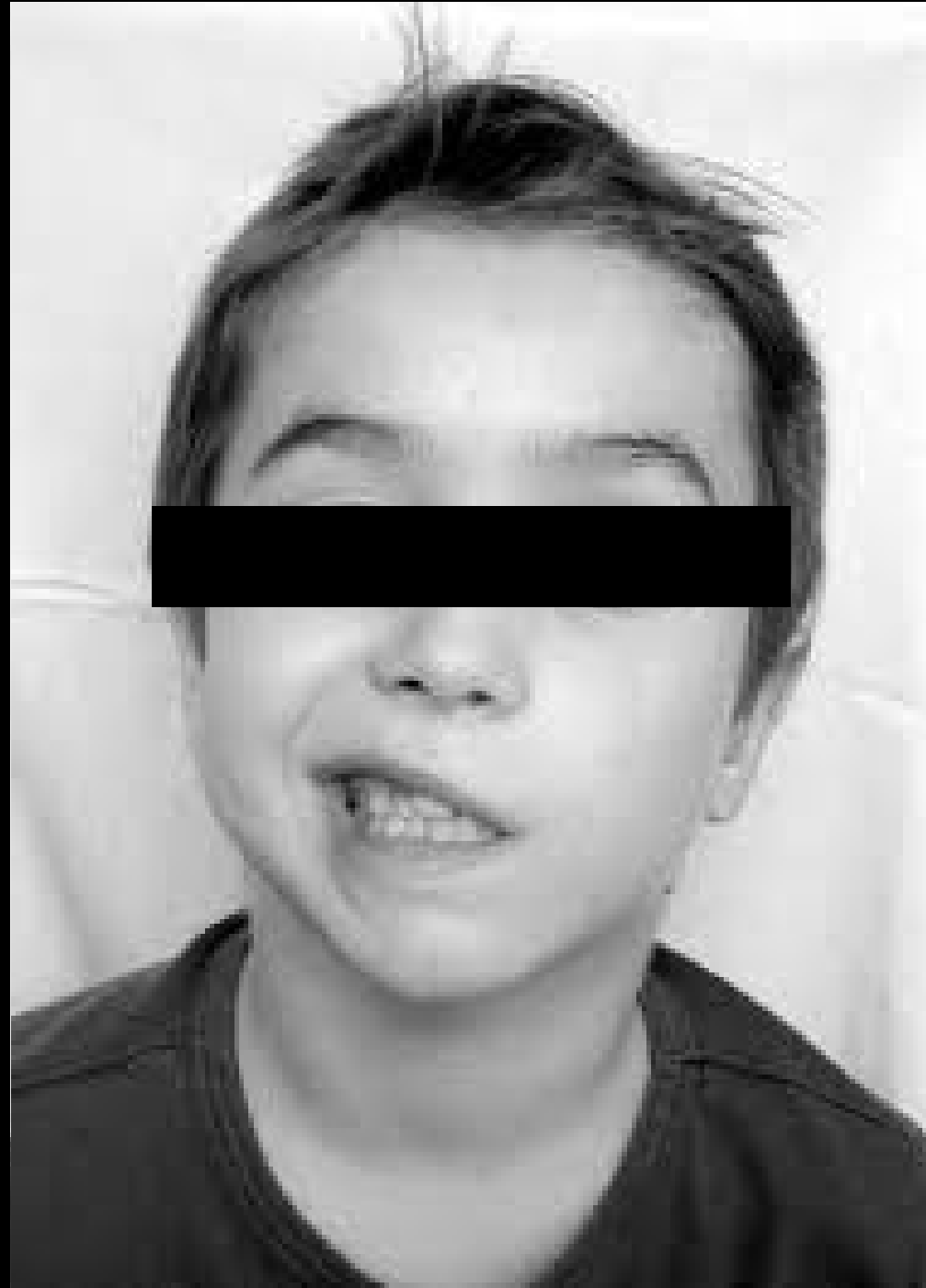- Guillain- Barré- zánětlivé onemocnění perif. nn a kořenů míšních
- Předchází infekce HCD, Campylobacter jejuni
- Příznaky:
Porucha hybnosti -chabá obrna , s hypo- areflexií , maximum akrálně
- Průběh lehký- několik týdnů nebo rychlé zhoršení s postižení i mozkového kmene s poruchou dýchání
- Akutní stav, IVIG , plazmaferéza , rehabilitace
- Prognosa u dětí většinou dobrá

PERIFERNÍ PARESA N.VII

- Etiologicky - zánětlivé – infekty HCD, otitidy, borelióza
- Porucha hybnosti poloviny obličeje
nedovírá oko- lagoftalmus , slzení, nemrká
chabá tvář, asymetrie , ev, pokles koutku úst
- porucha chuti na předních 2/3 jazyka –porucha nervu výše
- Vyšetření laboratoř, ORL, oční , LP, MR dle stavu
- Léčba – kortikoidy , vitamíny B sk , ošetření oka , RHB

PERIFERNÍ PARESA LÍCNÍHO NERVU

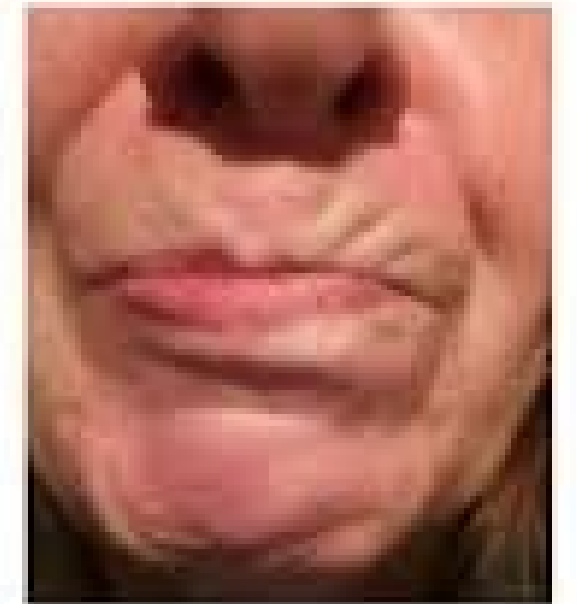
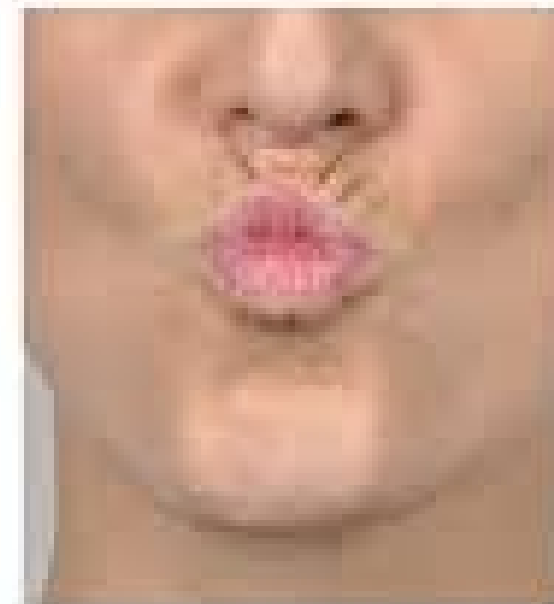



PERIFERNÍ PARESA LÍČNÍHO NERVU

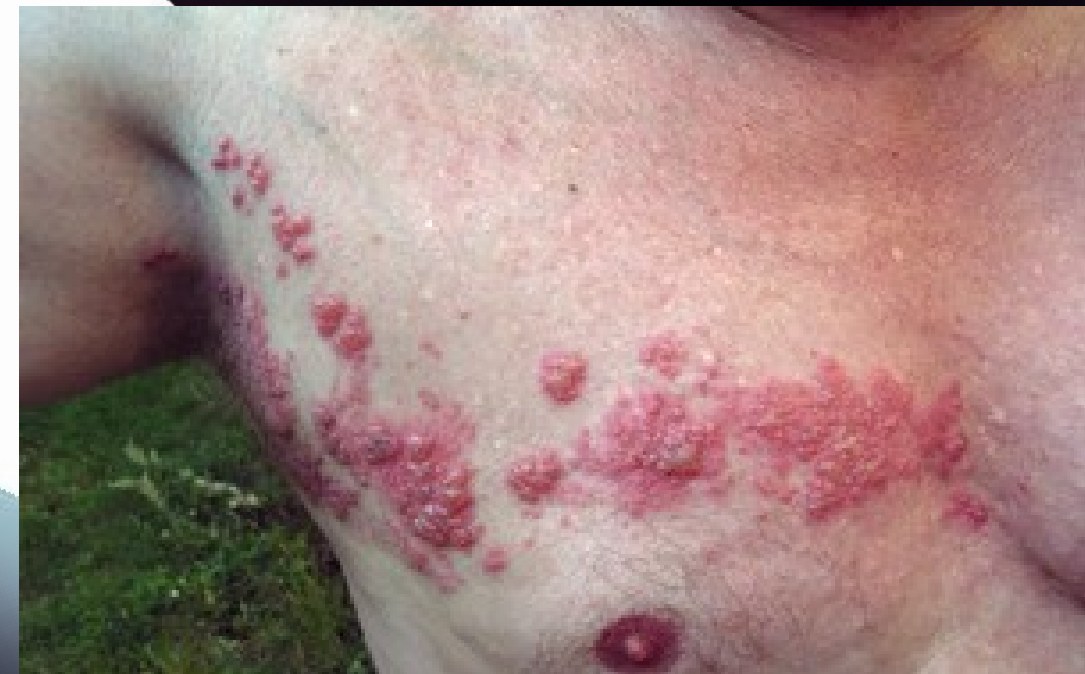<https://www.google.com/search?q=perifern%C3%AD+paresa+l%C3%ADcn%C3%ADho+nervu-+obr%C3%A1zky&oq=>

zdravý obličej ochrnutý obličej



PÁSOVÝ OPAR – VARICELLA ZOSTER VIRUS

- VZV v latentní formě - senzitivní ganglia zadních míšních kořenů a hl.nn.
- Šíří se v kožním dermatomu nervu
Bolest, svědění, zduřelé lymfatické uzliny



MENINGEÁLNÍ SYNDROM

- Dráždění zadních míšních kořenů a hlavových nn. při jejich průběhu SA prostorem
- Ztuhlost šíje – omezení AF hlavy , až opistotonus
- Nelze přiblížit ústa ke kolenům
- Při AF hlavy trojflexe DKK
- Tlak na jařmový oblouk – bolestivá grimasa
- V sedu opora o HKK za zády
- A další

DIFF. DG. MENINGEÁLNÍHO SYNDROMU

- Infekční syndromy - meningitidy, encefalitidy, absces atd
- Vysoké horečky s meningismem (LP negat, s ústupem horečky odezní)
- Postpunkční syndrom
- Intrakraniální krvácení
- Insolace,
- Trauma
- Mozkové tumory
- Systémová onemocnění (LE)
- NCH operace
- Křeče
- ...