



# atózy- neurokutánní syndromy

MUDr. Renata Slaná






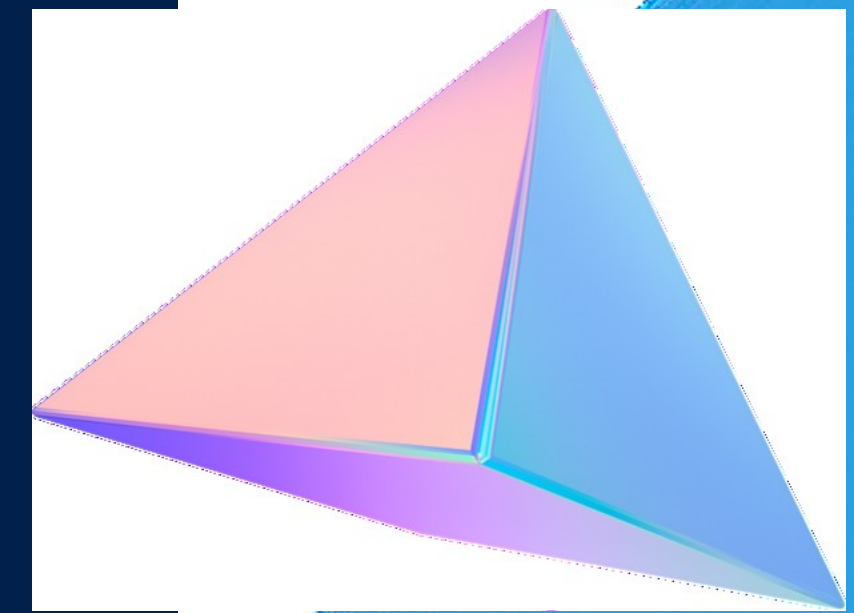

# Neurokutánní syndromy

- Dědičná, ev. sporadická onemocnění časně embryonálního období
- Postižení nervového systému a kůže

...ch onemocnění

- Kauzální ...ná
- Genetické po...





# Neurokutánní onemocnění

Neurofibromatosa typ I a II – choroba



Recklinghausenova

Tuberosní sklerosa

Sturge-Weber syndrom

Angioma von Hippel- Lindau

Angioma telangiectasia



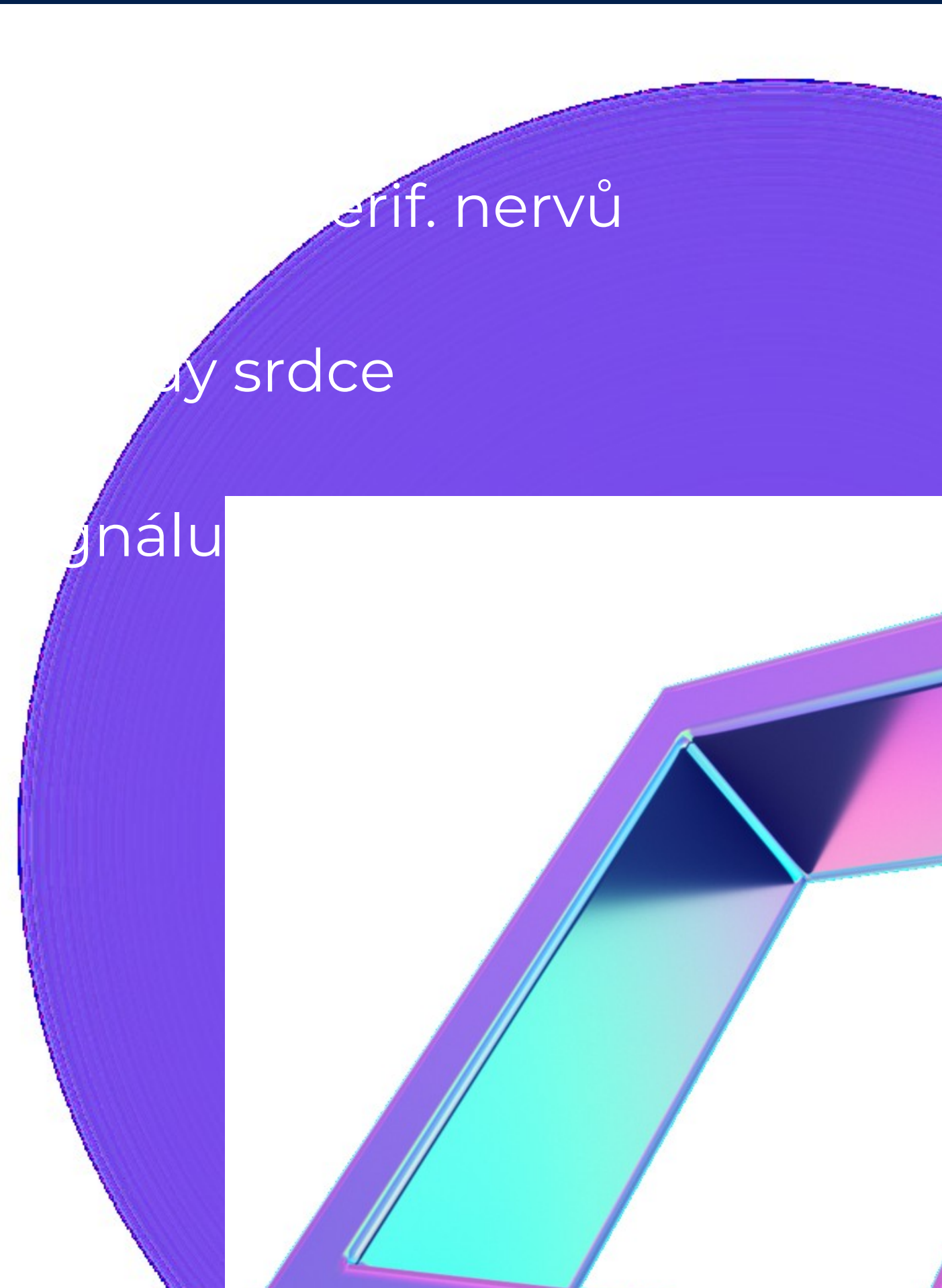


# Neurofibromatosa - typ I

- Progresivně se chovající onemocnění
- Mnohočetné nádory centrálního a periferního nervového systému
- Kožní pigmentace
- Léze cév a vnitřních orgánů
- Sklon k maligní transformaci u různých tkání
- 2-3:10000 živě narozených dětí
- AD dědičnost, 17. chromozom

# Neurofibromatóza

- Kůže - léze- skvrny café au lait
- Kůže - nádory - podkožní fibromy
- Lidské chovy noduly na duhovce
- Mikrocefalie, malá postava, skolióza
- Zvětšení hlavy , kognitivní poruchy
- MRI obraz- malá ložiska zvýšeného signálu
- Asymptomatické



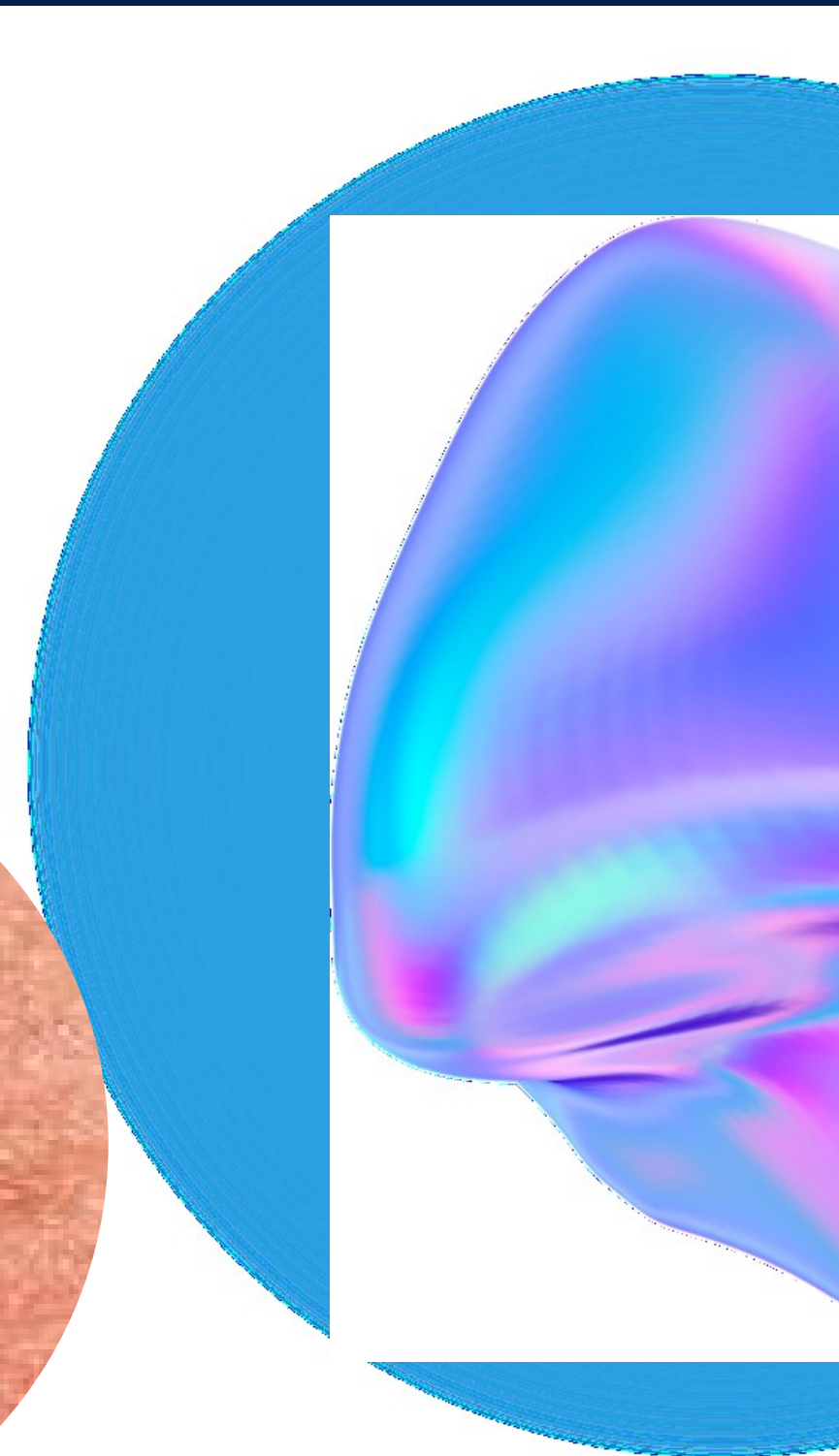
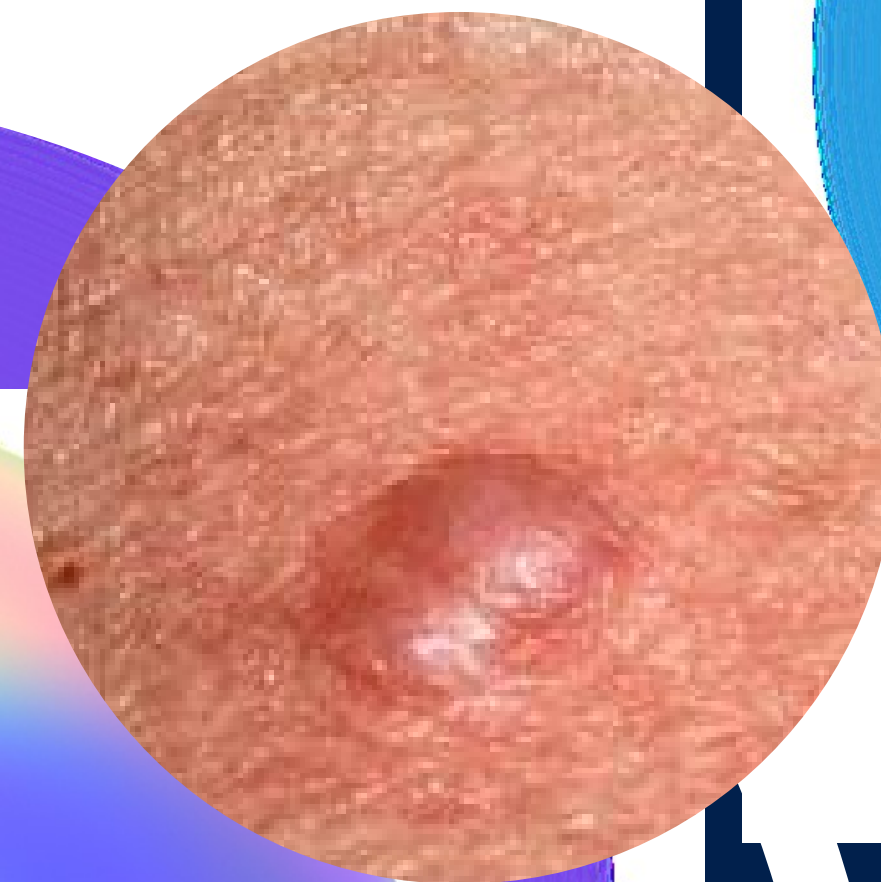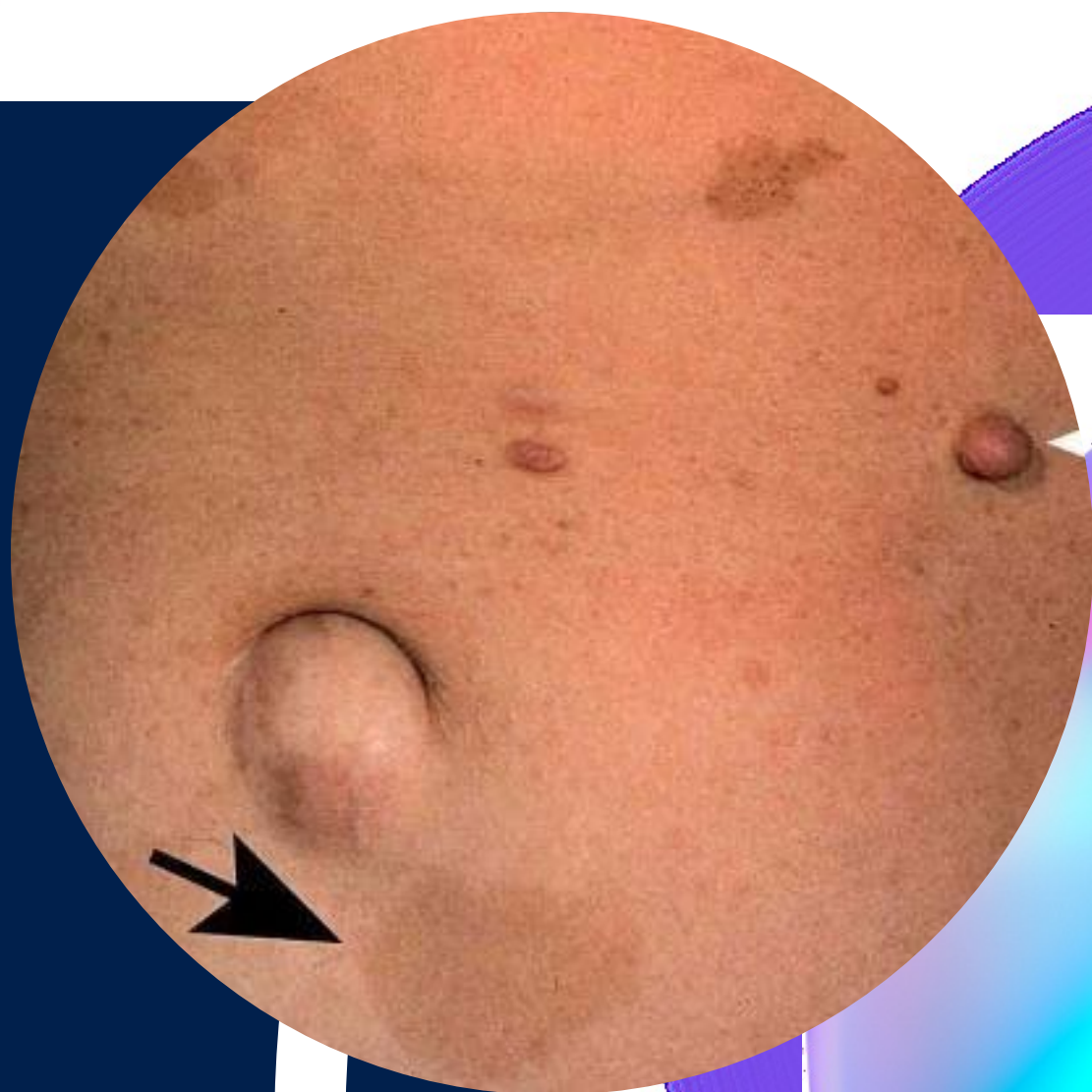perif. nervů

signálu

signálu

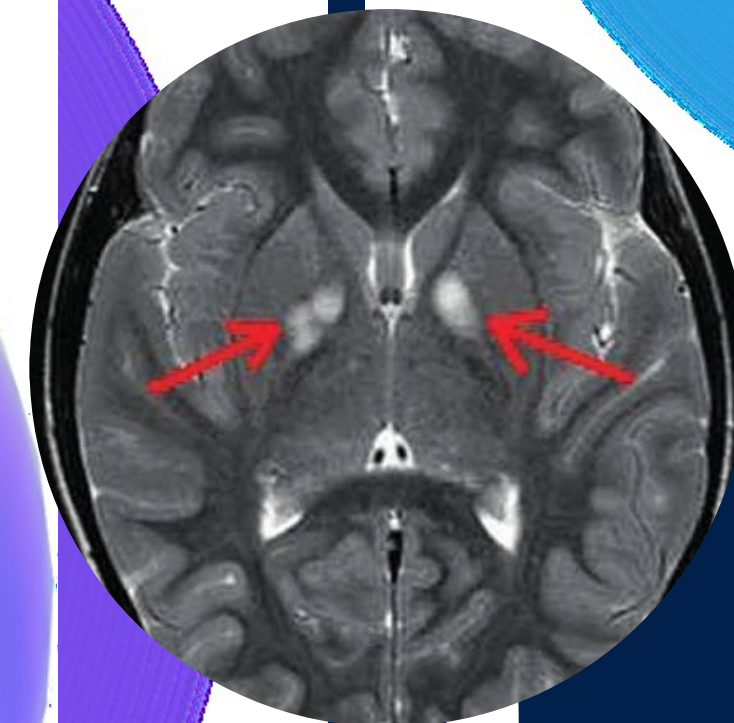
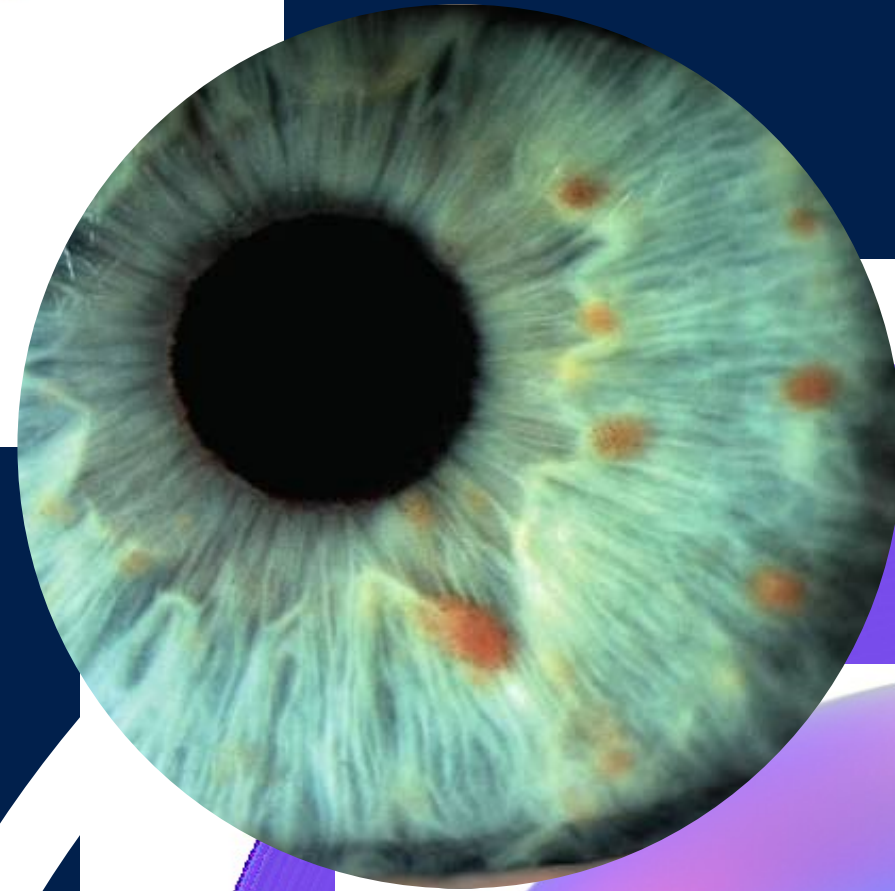ofibromatosa – cafe au lait, fibromy

[behealthis.com](http://behealthis.com)



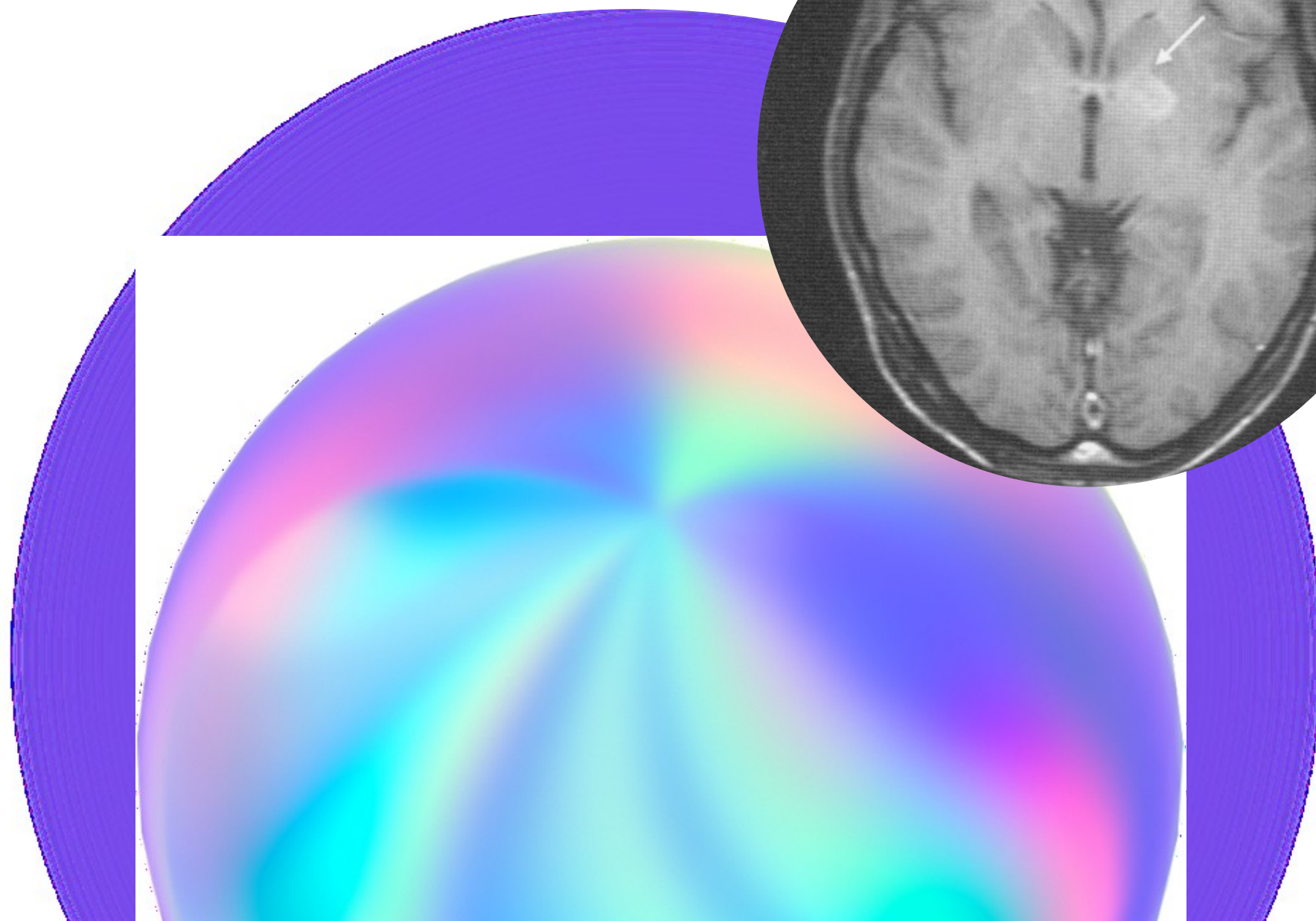
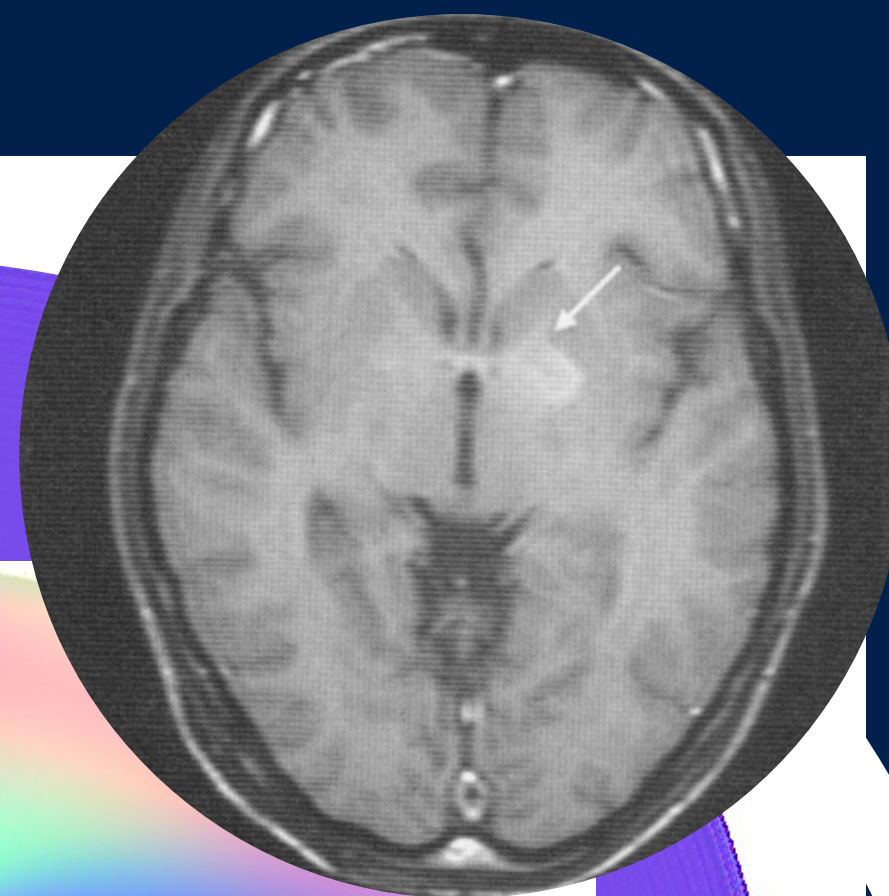
# NF 1- Lishovy uzlíky, MR

[prolekare.cz](http://prolekare.cz)



# TS-hamartom


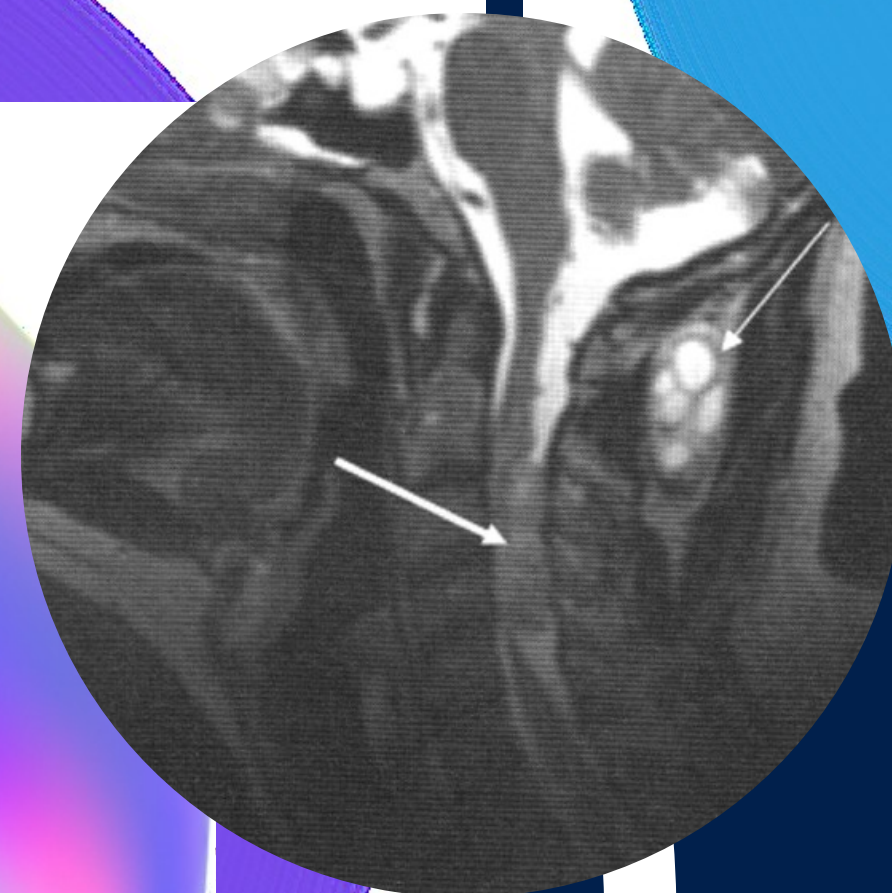
[Seidel Zdenek, Grada publishing, 2014, ISBN 978-80-247-4546-6 str 292, obr. 1.9.1.c](#)





# lexiformní neurofibrom kořene C


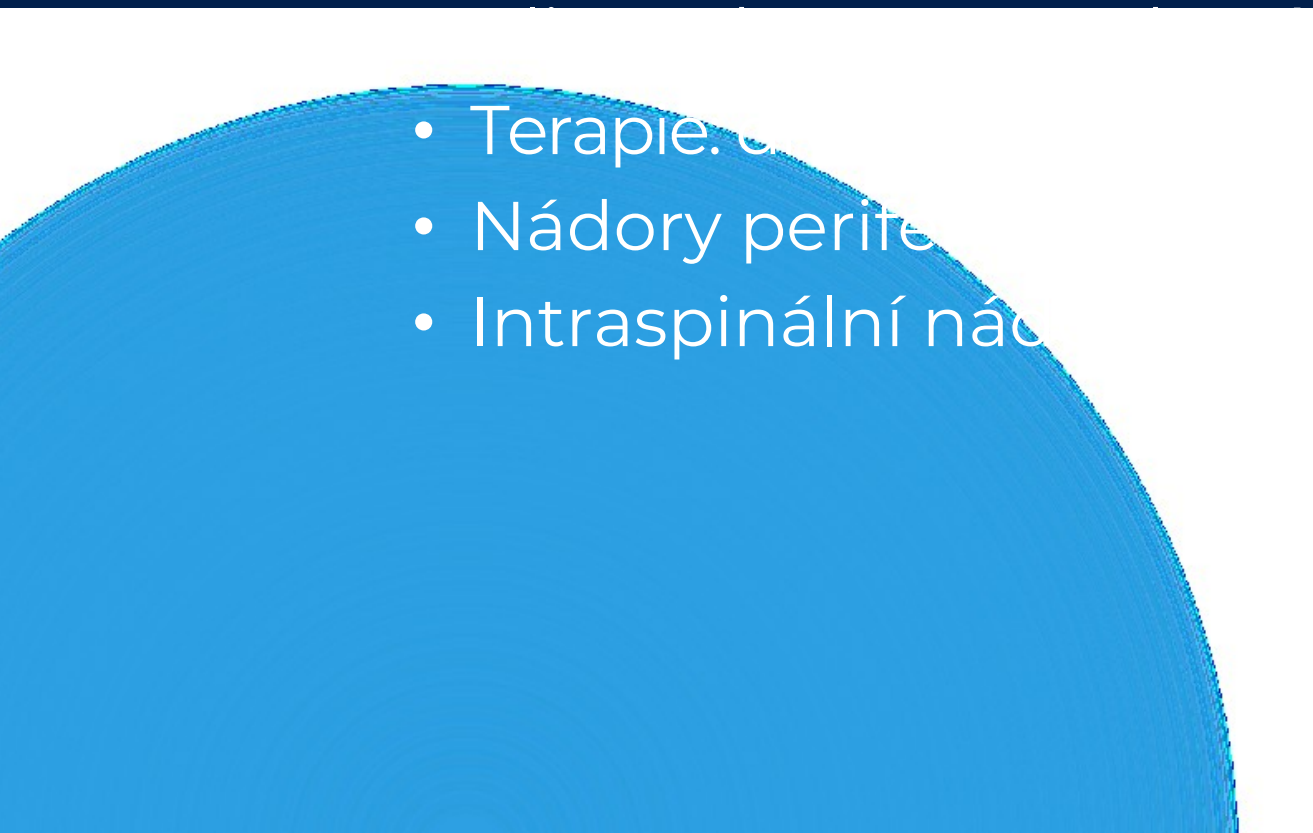
Zdenek, Grada publishing, 2014, ISBN 978-80-247-4546-6 str 292, obr. 1.9.1.a






# INTRAKRANIÁLNÍ NÁDORY

- Gliomy optické dráhy - benigní
- terapie : při agresivním chování ev. operační, chemo, radio
- Terapie: při agresivním chování další léčba
- Nádory periferních nn. ev. autonomních nn. - bolest
- Intraspinální nádory - 50% mnohočetné



...ie  
stížení mozkových nn.

ika chi...četření

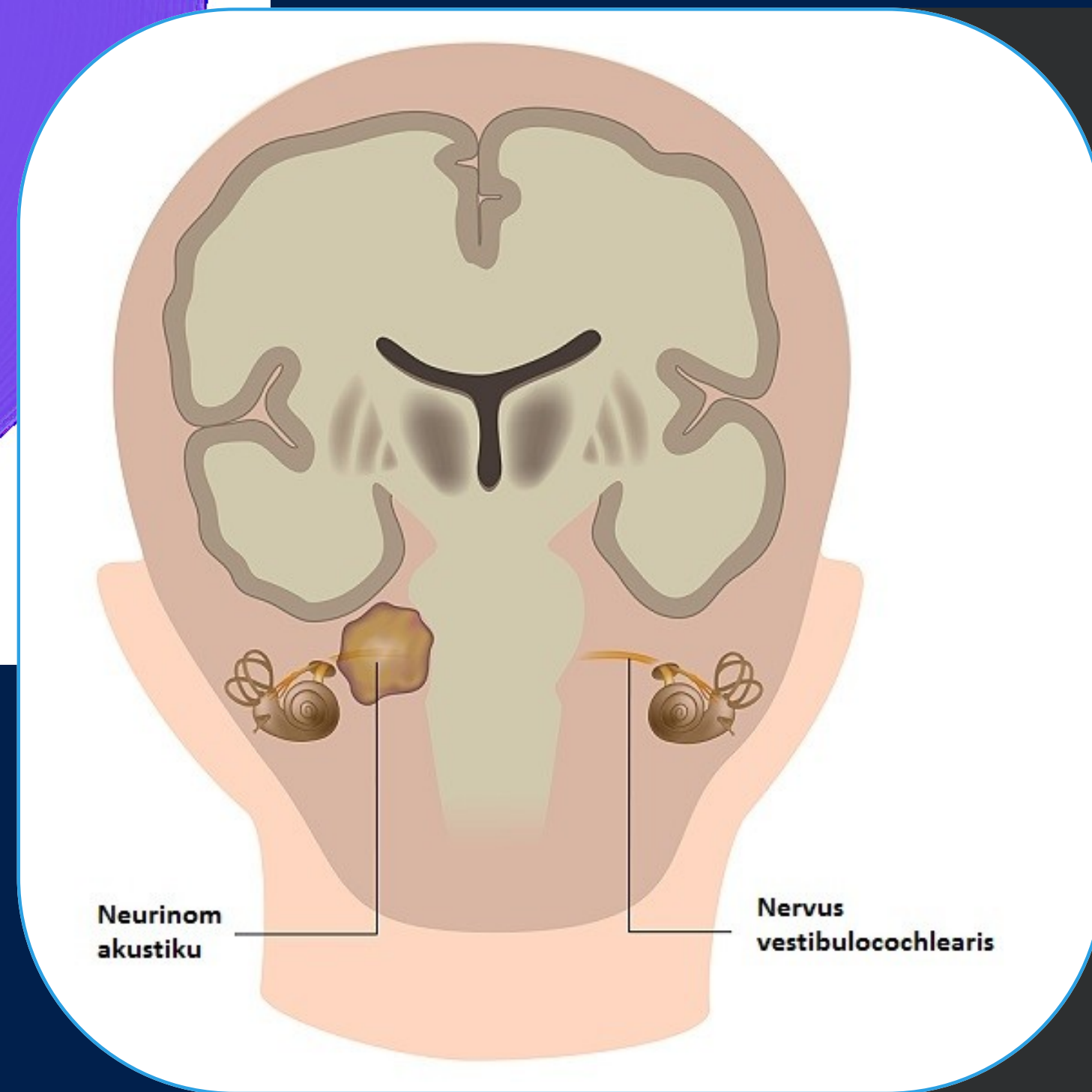




## Neurofibromatosa typ II

- méně časté než NF I, klinicky i geneticky odlišné
- incidence 1: 33 000, 22. chromozom
- Nádory CNS - oboustranné vestibulární schwannomy (NF2)
- + další nádory CNS – meningeomy apod
- Podkožní neurofibromy, nodulární nádory
- Začátek většinou v pubertě a dospělosti

# Neurinom akustik





## Tuberose sklerosa

- genetické onemocnění

- MRI, epilepsie, kožní léze



- Incidence 1: 6000-9000, AD dědičnost
- MR CNS – tubery – tuhá, gliotická ložiska, různé velikosti
- subependymální noduly – malé uzlíky nádorového charakteru

- kardiomyomy, astrocytomů

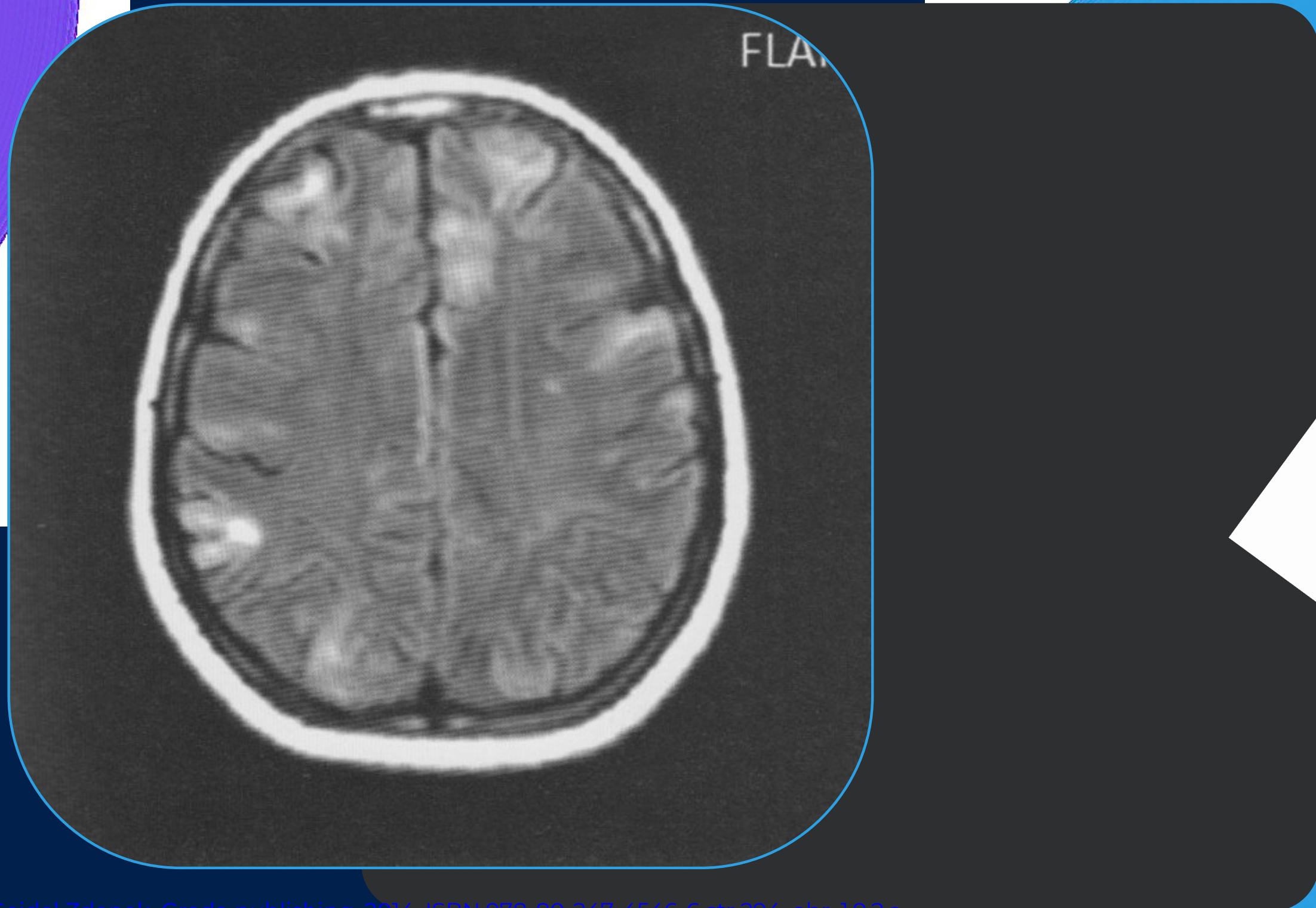- linearit v bílé hmotě, agenese CC, kortikální dysplasie

- dysplasie

- Nádory srdce (angiosarkomy, rhabdomyomy), ledvin, plic


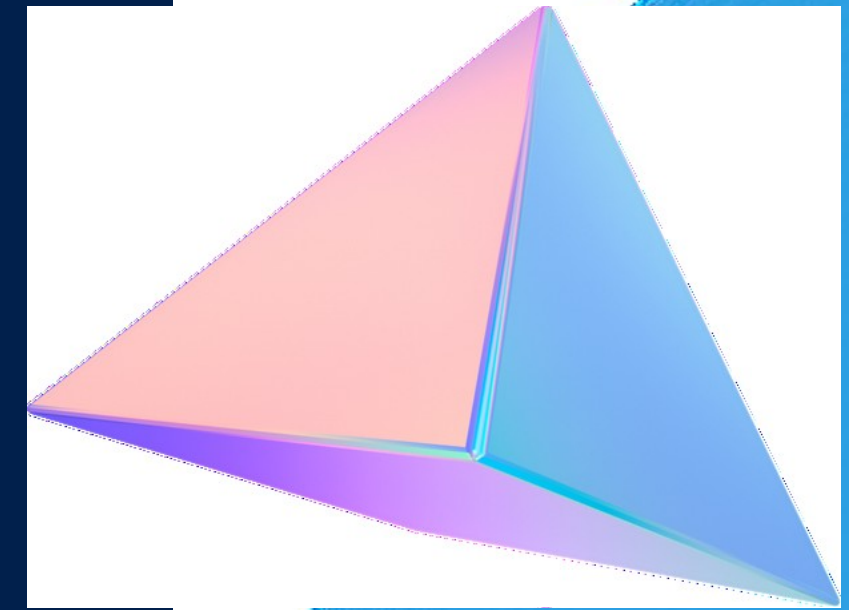


# TS

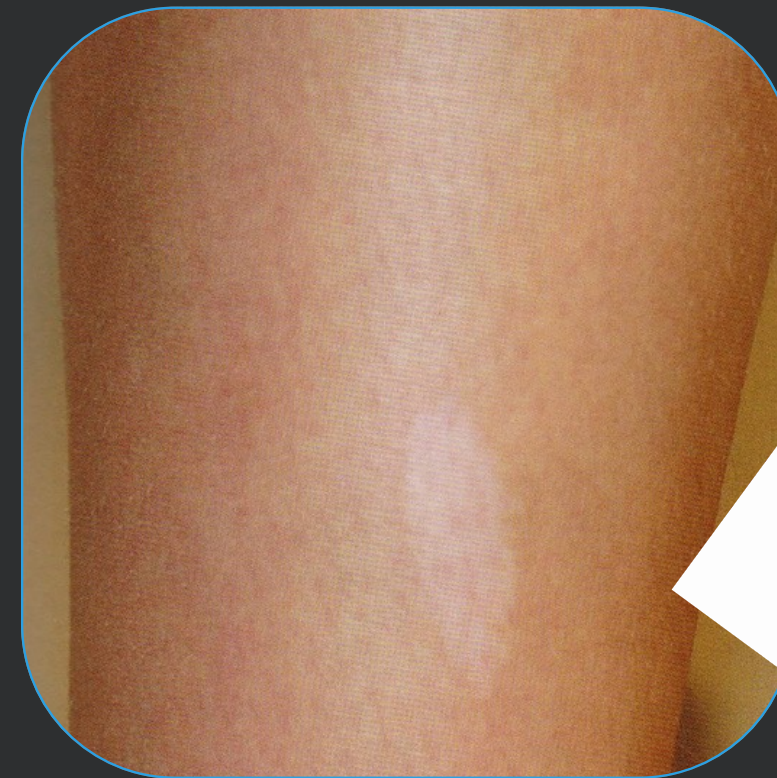
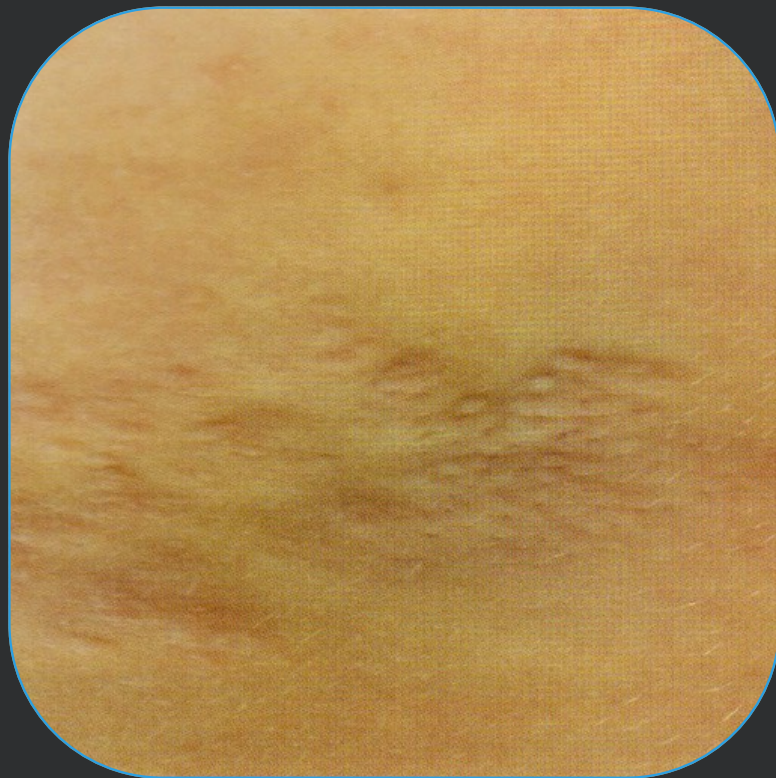
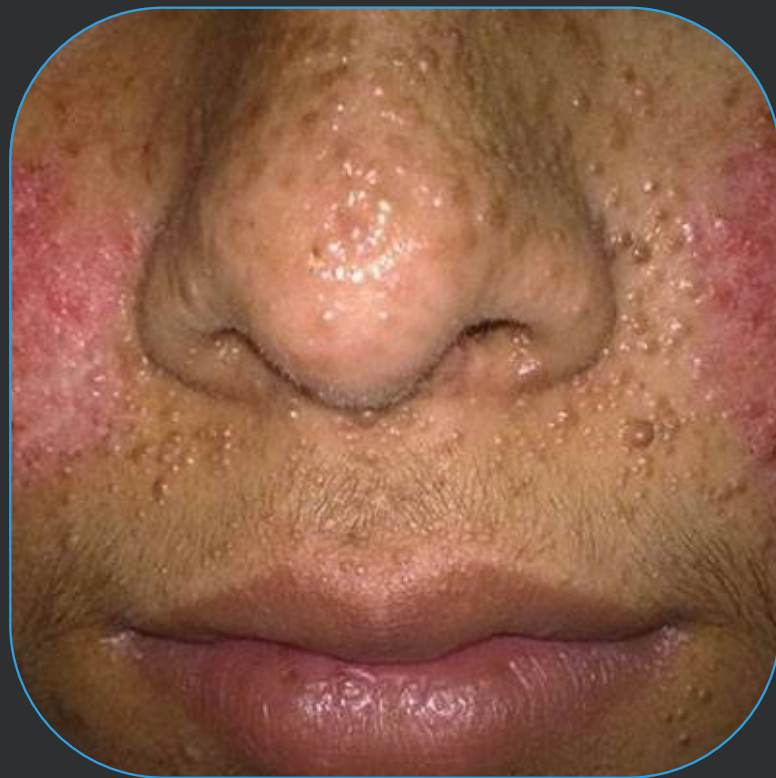## TS- klinický obraz

TS- klinický obraz je vyjádřena ( tubery, epilepsie) , porucha vývoje řeči, autismus  
Křeče - absence , infantilní spasmus v kojeneckém věku, fokální i generaliz. záchvaty  
Kožní léze- adenoma sebaceum ( červené papily v obličeji ), depigmentované oválné névy  
(trup, KK), ploché fibromy, šagrénová kůže v LS oblasti , šedé nebo bílé vlasy ve vlasech  
Nádory- intrakraniální , obrovskobuněčné astrocytomy v kranichorálních  
(projevy expanze)



Aplasia sebaceum, depigmentace, šarlatová kůže, retinální hamartomy





# TS - dg, léčba, prognosa

- Diagnostická kritéria, genetické vyšetření, prenatální diagnostika
- Celoživotní sledování
- Úmrtí - epileptický status , onemocnění ledvin ( polycystické ledviny), nádory mozku , plicní lymfangiomyomatosa
- Terapie : Vigabatrin , Votubie... zlepší kvalitu života
- NCH intervence
- Multioborová péče - neurologie, kardiologie, nefrologie, gastrobřicha, logopedie atd.

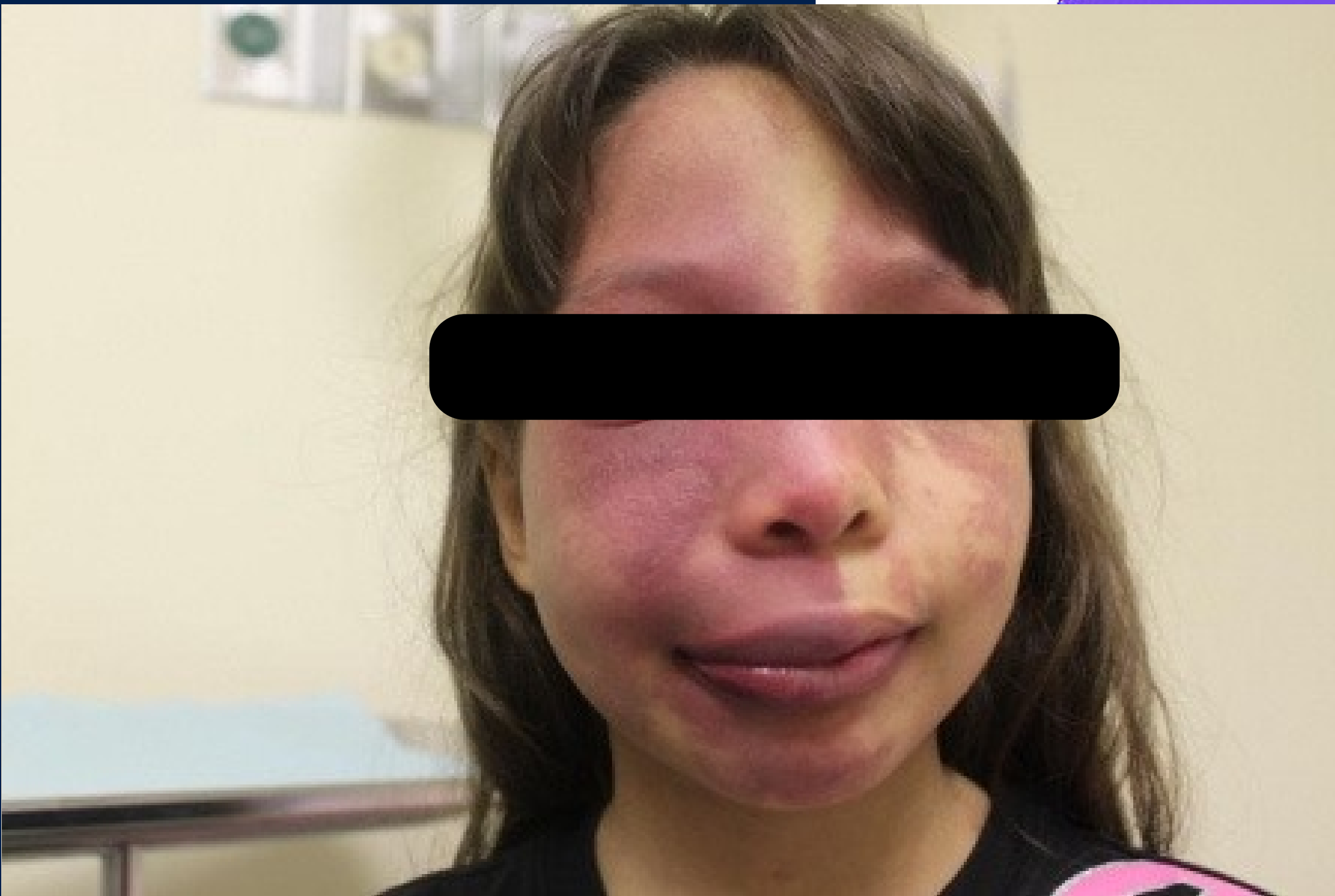The background of the slide features several abstract, overlapping geometric shapes in shades of blue and purple. These shapes include curved lines, triangles, and circular segments, creating a dynamic and modern aesthetic. The colors transition from deep blue to bright cyan and purple, with some areas appearing more saturated than others.

## Sturge-Weber syndrom

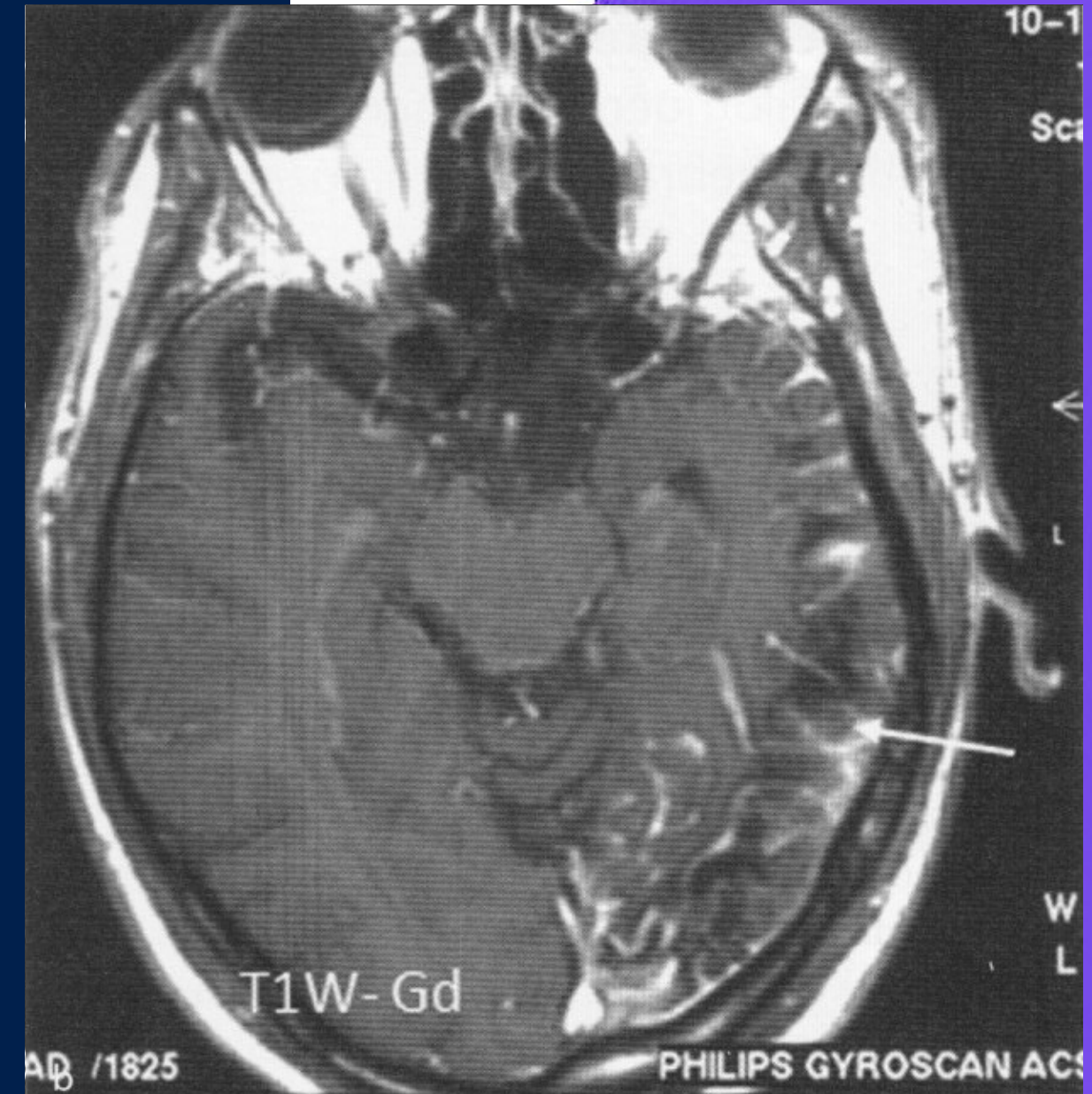
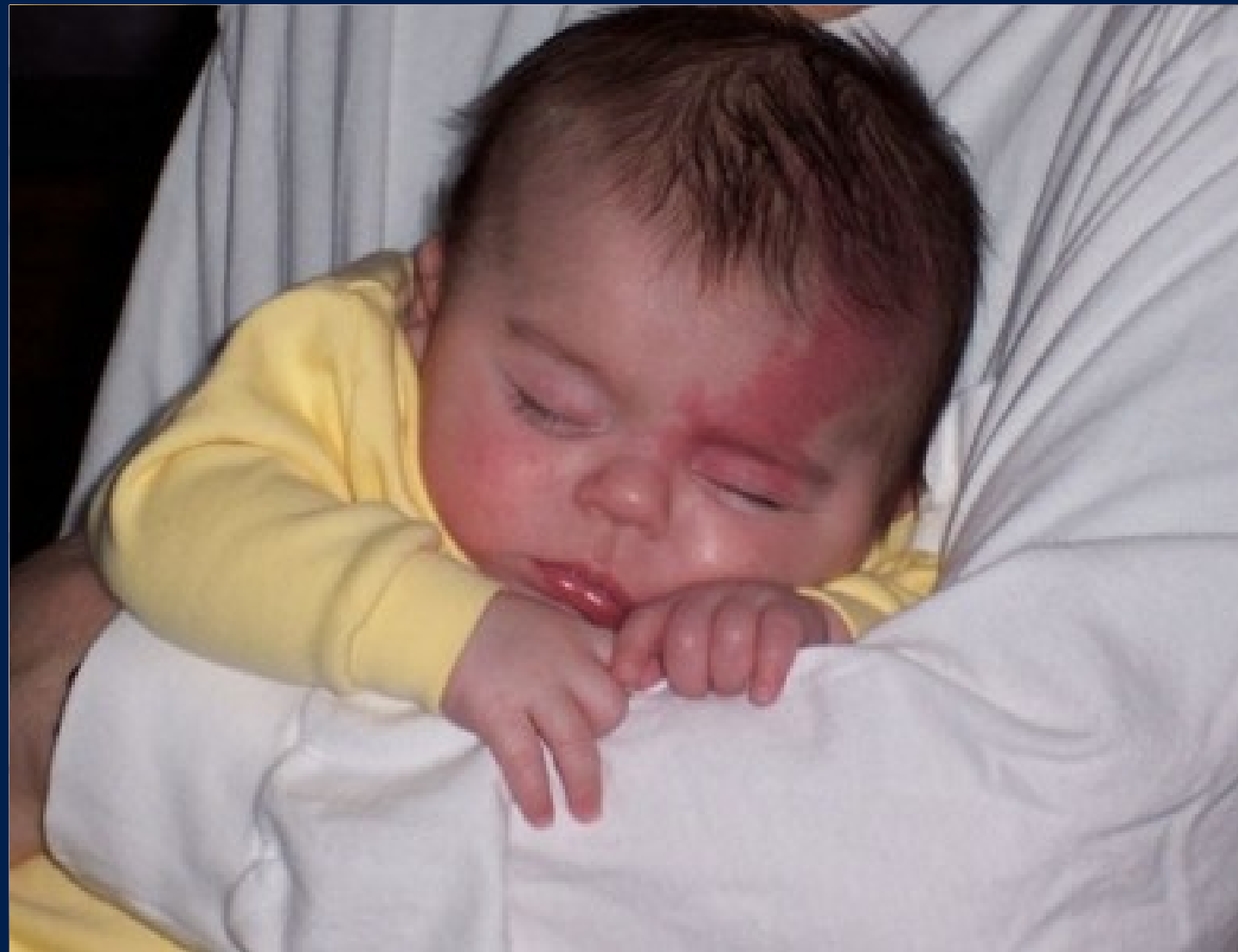- Hereditárně, progresivní onemocnění
- Vaskulární névus ( barva portského vína - naevus flammeus- v obličeji)
- Cévní anomálie nitrolební - leptomeningeální angiomat  
diagnostický příznak
- Opakované trombózy v angiomatose s progresí
- PMR, fokální nebo generalizované křeče , hemiparesa , hemiplegie, hemiparéz, asymnní
- hemianopsie, glaukom, bolest hlavy



SW



# SWS



Seidel Zdenek, Grada publishing, 2014, ISBN 978-80-247-4546-6 str 301, obr. 1.9.4.b

# SWS- dg, léčba, prognosa

ammeus, epilepsie,  
Léčba : symptomatická – glaukom, křeče, bolesti  
stroke-like epizody - antiagregační aspirin  
laser  
epileptochirurgie - hemisferectomie  
Prognosa variabilní – epilepsie, CMD

