

A young girl is shown in profile, facing left. Her brain is highlighted with a glowing blue and red aura, and her body is overlaid with a network of glowing red and orange neural pathways. The background is a dark teal color with white geometric shapes: a square on the left, a circle on the right, and a vertical bar with three crosses on the bottom left.

NEUROLOGICKÉ VYŠETŘENÍ DÍTĚTE

MUDr. Renata Slaná





NEUROLOGICKÉ VYŠETŘENÍ

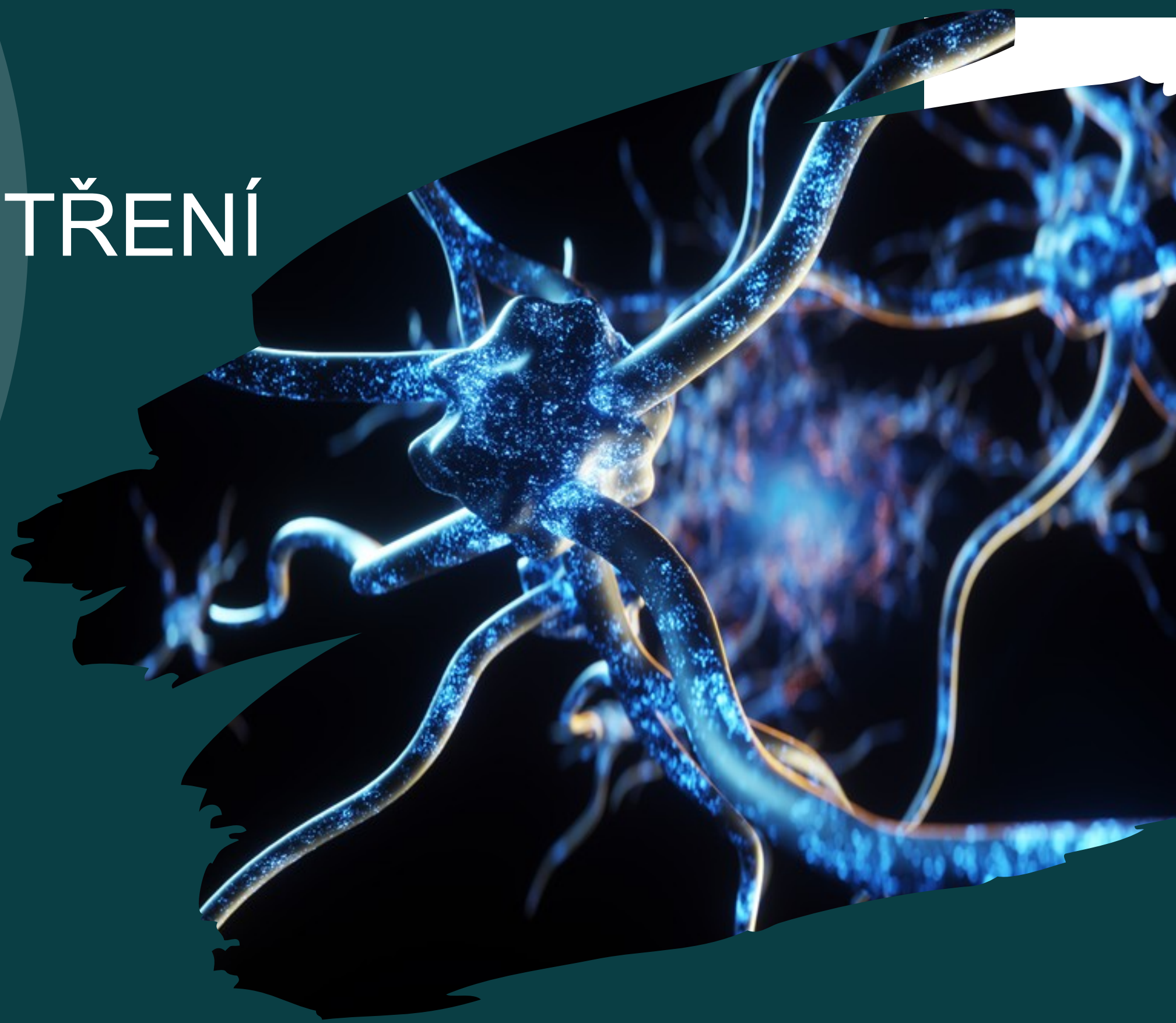
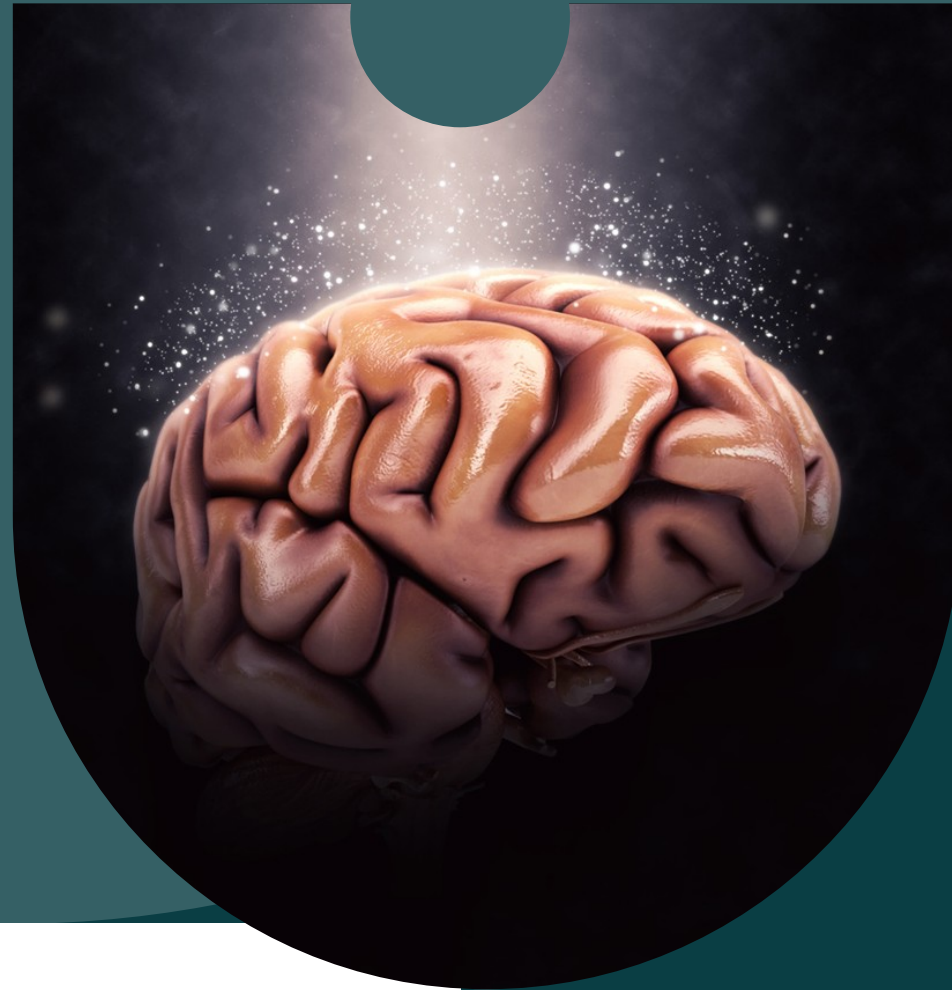Anamnéza

Pediatrické vyšetření

Neurologické vyšetření

Vývojové vyšetření

Závěr



Pokud možno standardní vyšetřovací podmínky

ANAMNÉZA

- Rodinná zátěž
- Prenatální a perinatální období
- Předchozí choroby, úrazy , hospitalizace, očkování
- PMV
- Spánek , strava , prospívání
- Soc. anamnéza , škola, sport
- Léky
- Gynekologie





PEDIATRICKÉ VYŠETŘENÍ

Výška, váha, TK, P

OH dítěte

Tvář, dysmorfické rysy

Stavba těla , trofika

kožní změny - skvrny café au lait, angiomy, depigmentace

hydratace , kolorit kůže

kardiorespirační funkce, břicho , uzliny...

NEUROLOGICKÉ VYŠETŘENÍ

KLASICKÉ VYŠETŘENÍ U VĚTŠÍCH
DĚTÍ A DOSPÍVAJÍCÍCH

U KOJENCŮ A MALÝCH DĚTÍ :

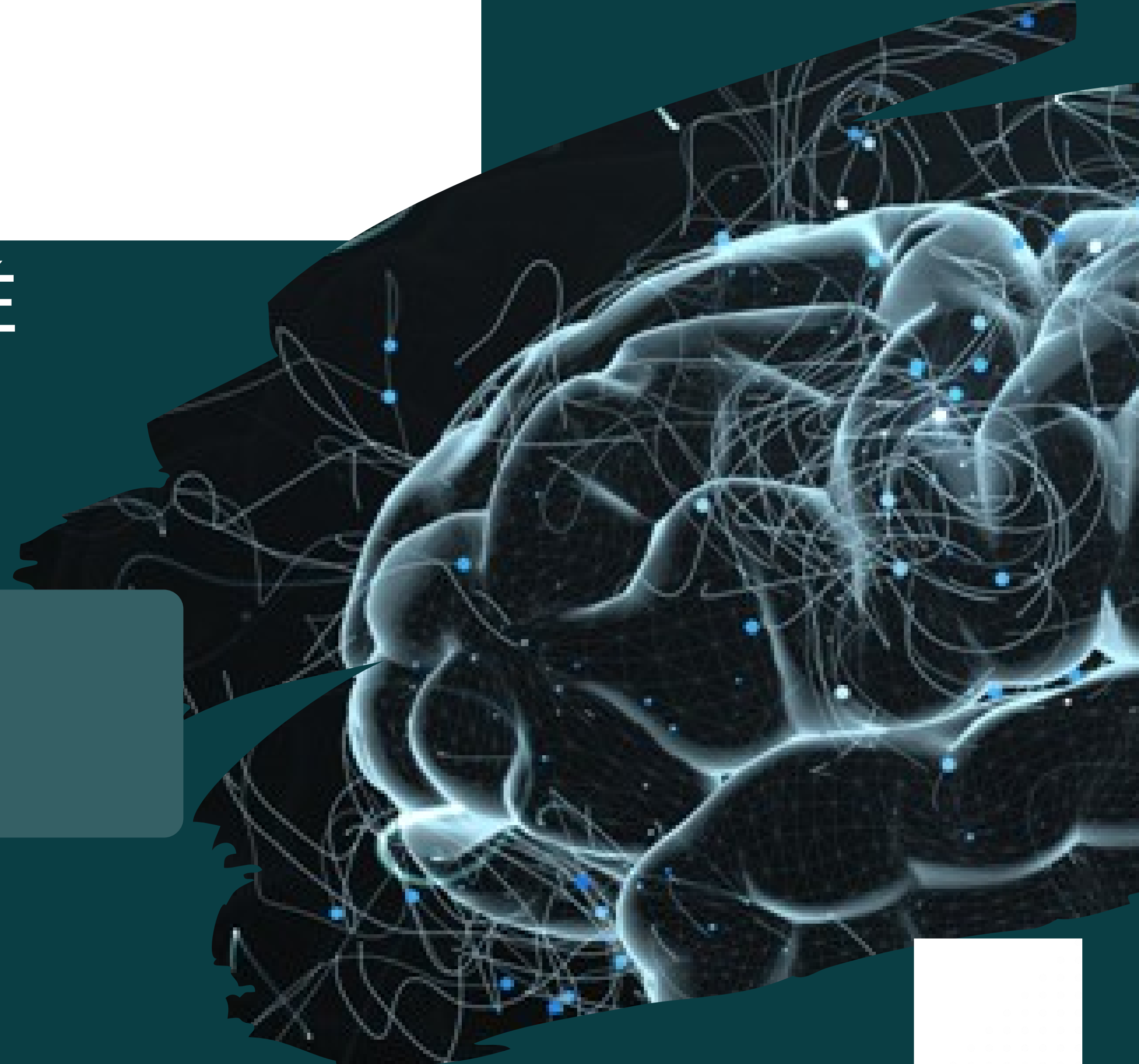
klasické vyšetření + neurovývojové
vyšetření

VÝVOJOVÝ VĚK X KALENDÁŘNÍ VĚK

ložiskový neurologický nález

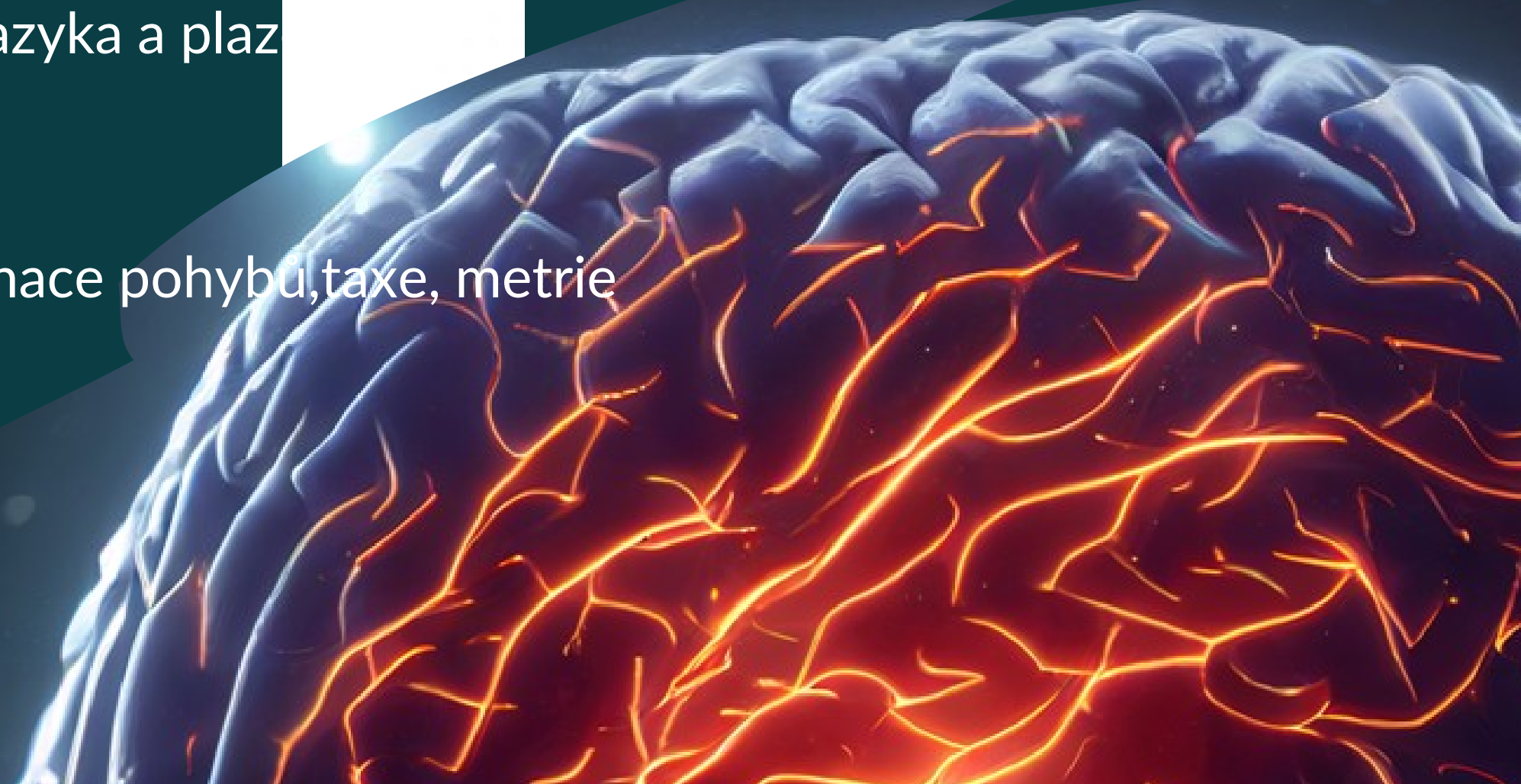
hybná a tonusová porucha

polohové testy dle Vlacha a dle Vojty



NEUROLOGICKÉ VYŠETŘENÍ větších dětí a dospívajících

- Hlava – tvar, obvod, poklep, pohmat
- Hlavové nn- n.I , n.II – visus, orient zorné pole, okohybnénn III,IV,VI, velikost zornic, reakci,nystagmus, n.V, n.VII – mimika – centr, perif. poruchy , n.VIII- sluch, n.IX, X,XI- hybnost patra, dávivý r. , hybnost m.SCM, n.XII- postavení jazyka a plaz
- Motorický systém- postura, chůze
- svalový tonus, hybnost, rozsah pohybů,síla, koordinace pohybů,taxe, metrie



VYŠETŘENÍ VĚTŠÍCH DĚTÍ - POKRAČ.

- Reflexologické vyšetření – šlachosvalové rr., břišní rr pyramid. jevy zánikové, iritační
 - Vyšetření cití - taktilní, polohocit, pohybovit
 - Poskoky, dřepy, synkinézy, tandemová chůze
 - Kognitivní funkce , řeč, chování

A hand holding a glowing blue brain with a network overlay. The background is dark teal with a white rectangular area in the top left corner. The brain is rendered in a glowing blue color with a network of white lines and dots overlaid on it, suggesting neural connections. The hand is shown in a dark skin tone, with fingers gently cradling the brain.


NEUROLOGICKÉ VYŠETŘENÍ KOJENCE













- •Hodnocení postury a svalového napětí
- •Aktivní , spontánní hybnost
- •Testy na věku nezávislé - podobné vyšetření
 - jako u starších dětí +
- •Primitivní reflexy- s pokračující maturací mizí
(Mooro, úchopové rr, umístovací, vzpěrný...)
- Polohové testy –dle Vlacha a Vojty


PROF. MUDR. VÁCLAV VOJTA



VÝVOJOVÉ VYŠETŘENÍ KOJENCE



IVe - závěs dle Collisové vertikální	 volná DK: flexe v kyčli, koleně, dorzální flexe nohy				 volná DK: flexe v kyčli, volná extenze v koleně							
IVf - závěs dle Peipera-Isberta	 HK: objímající fáze jako u Moro, flexe pánve, extenze šije	 HK: upažené ruce: otevřené pánev: flexe	 HK: poloviční vzpažení ruce: otevřené šije a trup: sym. extenze až k Th-L přechodu, flexe pánve povolí	 vzpažení HK s otevřenými rukama, sym. extenze šije a trupu až k LS přechodu	 od 12. měs.							
V - vertikalizace	 reflexní stoj		 neudrží váhu těla	 udrží váhu těla		 udrží váhu těla		 postaví se samo u nábytku	chodí kolem nábytku úkroky			
VI - úlekové reakce	Moro I, II ±	Moro ±	Moro ±	Moro ∅								



ZÁVĚR VYŠETŘENÍ

- Syndromologický souhrn
(např. centr. pravostranná hemiparesa, paresa n.VI
oboustranně....)
- Zhodnocení vývojového věku – bez ohledu na kalendářní
věk
(např. odpovídá konci III. trimenonu)