



PORUCHY VĚDOMÍ A AKUTNÍ STAVY

MUDr. Renata Slaná



VĚDOMÍ

- Důsledek nervových funkcí , které umožňují přijímat ze zevního prostředí podněty, tyto informace zpracovat, ukládat ve formě paměťových stop a přiměřeně na ně reagovat
- Vigilita- bdělost-schopnost adekvátně reagovat na změny vnějšího prostředí
fyziologická změna vigility- spánek
porucha vigility- **kvantitativní poruchy vědomí**
- Lucidita-jasnost vědomí- schopnost uvědomění sama sebe , a poznatky z okolí správně interpretovat
porucha lucidity – **kvalitativní poruchy vědomí**





VĚDOMÍ

- Biologická podmínka – bdělost
- Normální funkce obou mozkových hemisfér a ascendentní retikulární formace,
- dobře fungující percepce (smysly, interoreceptory, vestib. aparát ...)



KLASIFIKACE PORUCH VĚDOMÍ



- Kvantitativní poruchy vědomí
somnia, sopor, kóma
synkopa, apalický syndrom- vigilní kóma,
smrt mozku
- Kvalitativní poruchy vědomí
zmatenost(amence), delirium, mráкотné stavy(obnubilace)

KVANTITATIVNÍ PORUCHY VĚDOMÍ

- Somnolence: pacient usíná– probuditelný oslovením
- Sopor: pacient reaguje na bolestivý podnět
- Kóma: chybí korová aktivita, pacient nereaguje na vnější podněty, jen reflexní reakce mozkového kmene
- Synkopa: krátké bezvědomí, globální mozková hypoperfuze
- Apalický syndrom: porucha uvědomování si sebe sama a svého okolí (nerozumí řeči, nemluví, inkontinence, EP záchvaty, dystonie, spasticita ...)



KVALITATIVNÍ PORUCHY VĚDOMÍ

- Amence: zmatenost, desorientace místem, časem, osobou, amnezie na dobu amence
- Delirium : organická duševní porucha, halucinace sluchové, zrakové, kinestetické , desorganizace myšlení, spánku, časem, místem, osobou, abnormní PM aktivita (děti s horečkou)
- Obnubilace (mráкотný stav): náhlá ztráta a návrat vědomí, amnesie na stav (např. somnambulismus)
- U malých dětí prakticky neodlišitelné



PŘÍČINY PORUCHY VĚDOMÍ

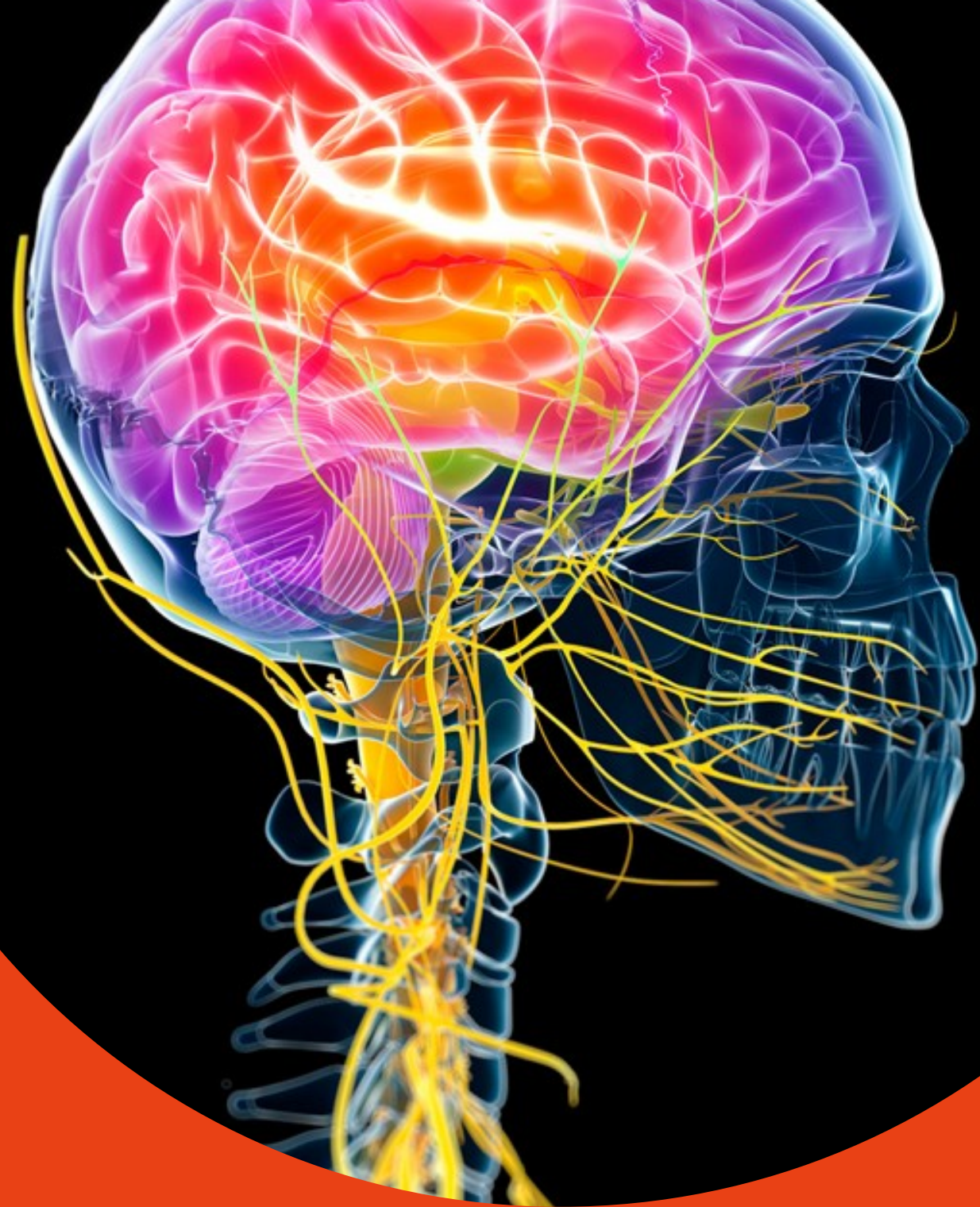

Primární poškození

- trauma mozku
- cévní mozkové příhody
- záněty
- hypoxie
- intoxikace
- tumory...

Sekundární poškození

- edém mozku- ICH předchází nebo následuje
- syndrom nitrolební hypertenze
- Smrt mozku

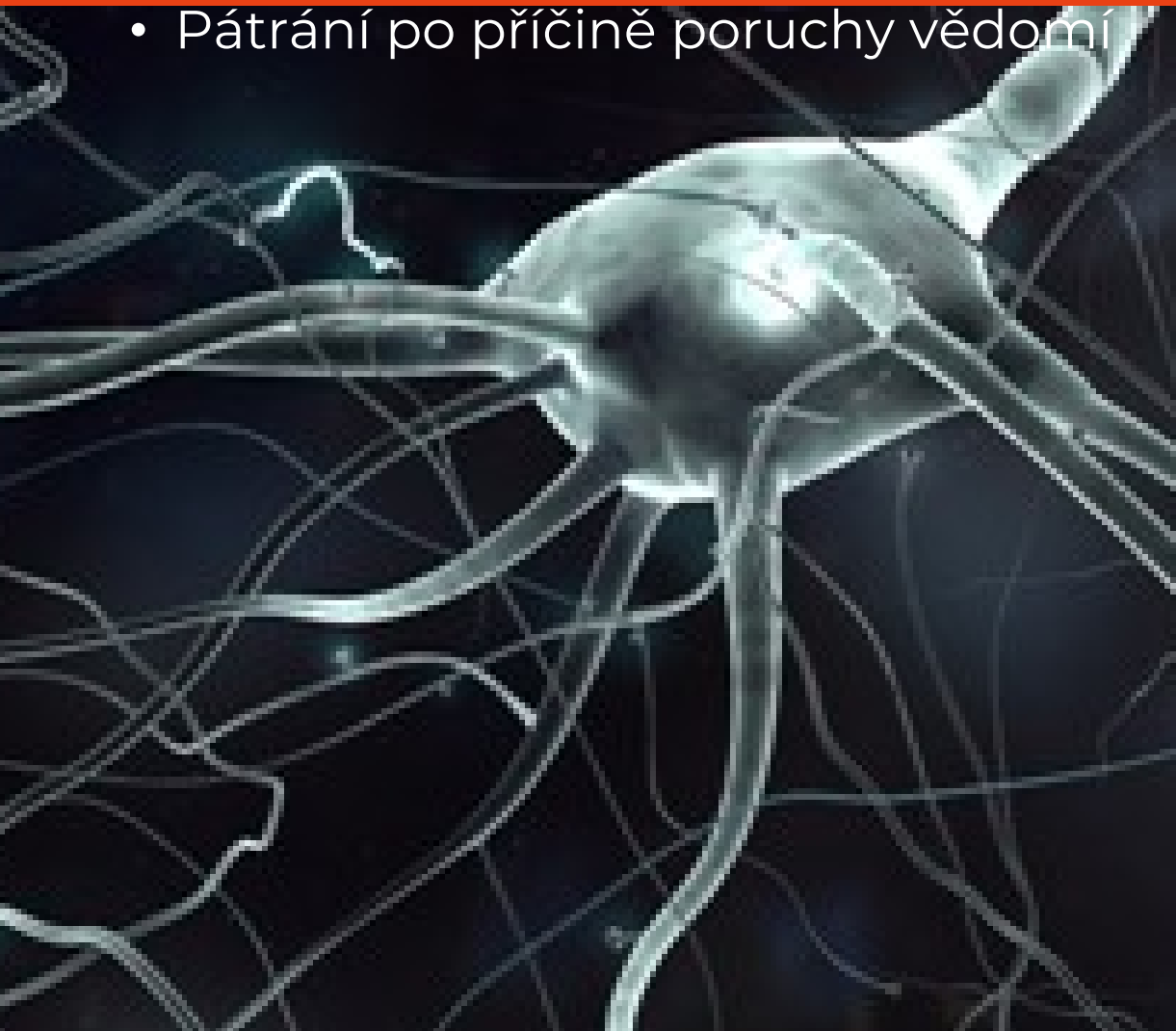

DIAGNOSTICKÝ POSTUP

- Zajištění vitálních funkcí - ABC (airway , breathing, circulation)
- Léčba EP záchvatu
- Laboratoř –glykemie , Astrup, laktát, elektrolyty , atd
- Interní vyšetření- EKG, dechy, teplota, Tk, břicho
- Neurologické vyšetření- GCS, ložiskové příznaky
- CT mozku, ev. MR CNS
- Rozšířená biochemie,toxikologie , EEG , oční pozadí ,RTG plic..
- Rozšířená anamnéza

NEUROLOGICKÉ VYŠETŘENÍ PACIENTA V BEZVĚDOMÍ

- Glasgow Coma Scale 13-15bb lehká porucha vědomí
9-12bb středně těžká
8 a méně těžká porucha vědomí
3-4 kritická
- Vyšetření kmenových reflexů – nepodmíněné rr, nevyžadují spolupráci pacienta
- Vyšetření hybnosti- na bolestivou stimulaci
- Zhodnocení topiky poruchy vědomí-kraniokaudální deteriorace
- Pátrání po příčině poruchy vědomí



GLASGOW COMA SCALE

- Škála pro určení stupně poruchy vědomí

Otevření očí (O)

- 4 – spontánní
- 3 – na oslovení
- 2 – na bolest
- 1 – chybí

Nejlepší motorická odpověď (M)

- 6 – vyhoví slovní výzvě
- 5 – cílený pohyb na algický podnět
- 4 – únikový pohyb
- 3 – abnormální flexe
- 2 – abnormální extenze
- 1 – chybí

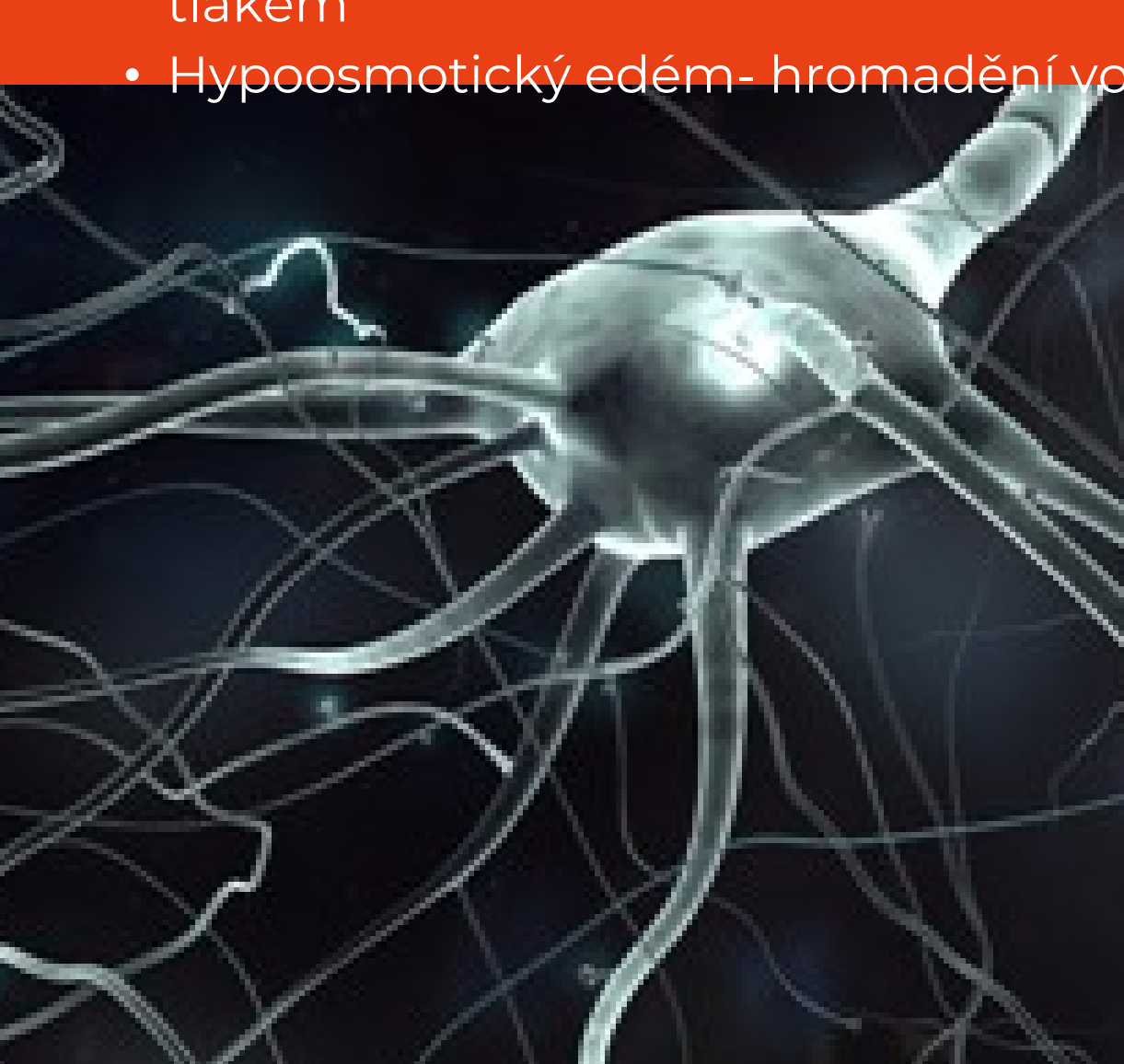
Verbální odpověď (V)

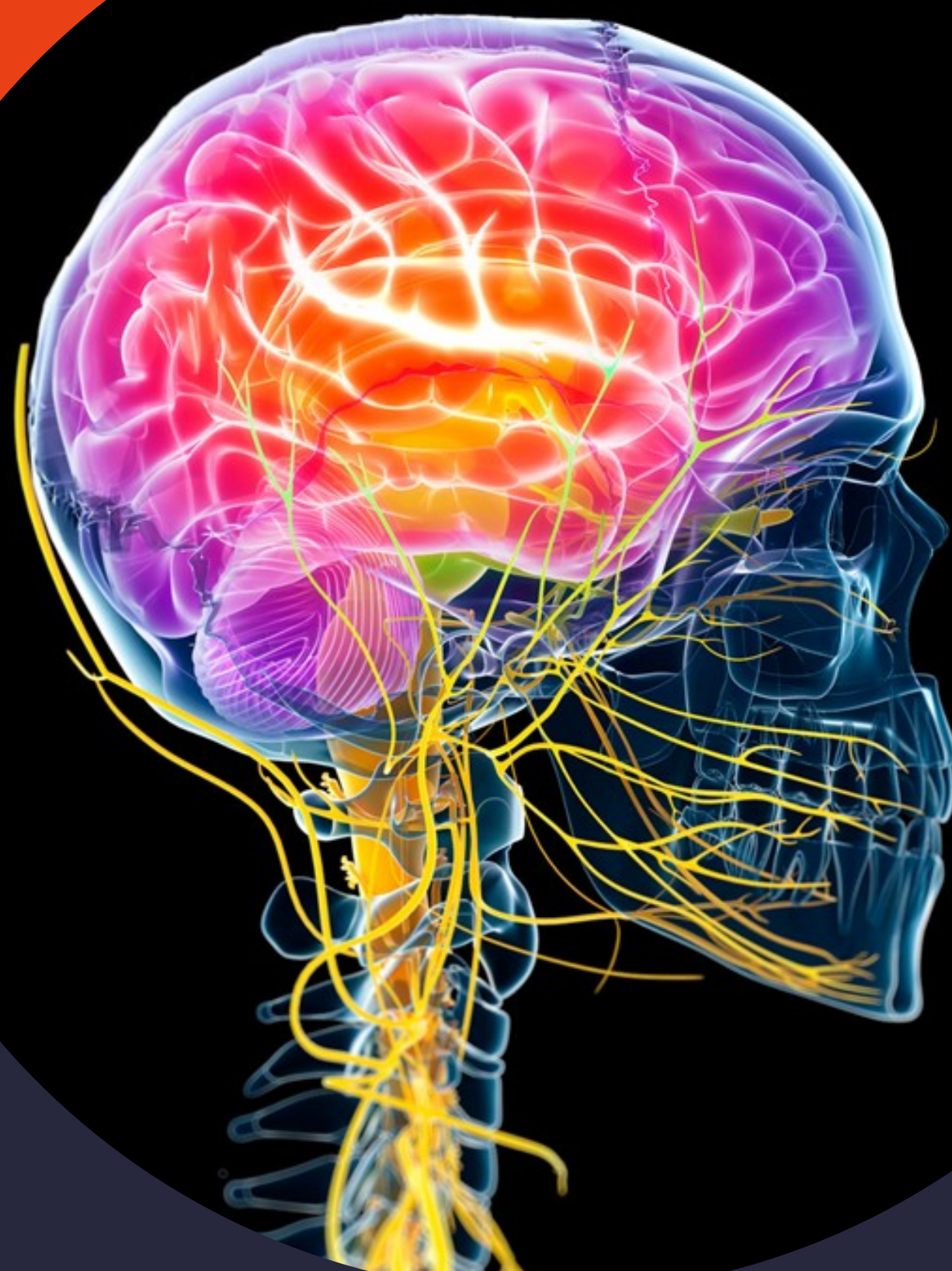- 5 – orientován a konverzuje
- 4 – zmatený
- 3 – neodpovídající slova
- 2 – nesrozumitelné zvuky
- 1 – chybí

Kóma skóre = O + M + V

EDÉM MOZKU

- Vasogenní - v prvních hodinách po traumatu mozku zvýšený průnik proteinů přes stěnu endotelových buněk kapilár do extracelulárního prostoru
- Cytotoxický - únik intracelulárních metabolitů do extracelulárního prostoru - při hypoxicko-ischemickém poškození - vede k buněčné smrti
- Intersticiální edém - resorpce liquoru z komorového systému do periventrikulárního prostoru - při hydrocefalu se zvýšeným komorovým tlakem
- Hypoosmotický edém - hromadění vody v astrocytech - při hyponatrémii

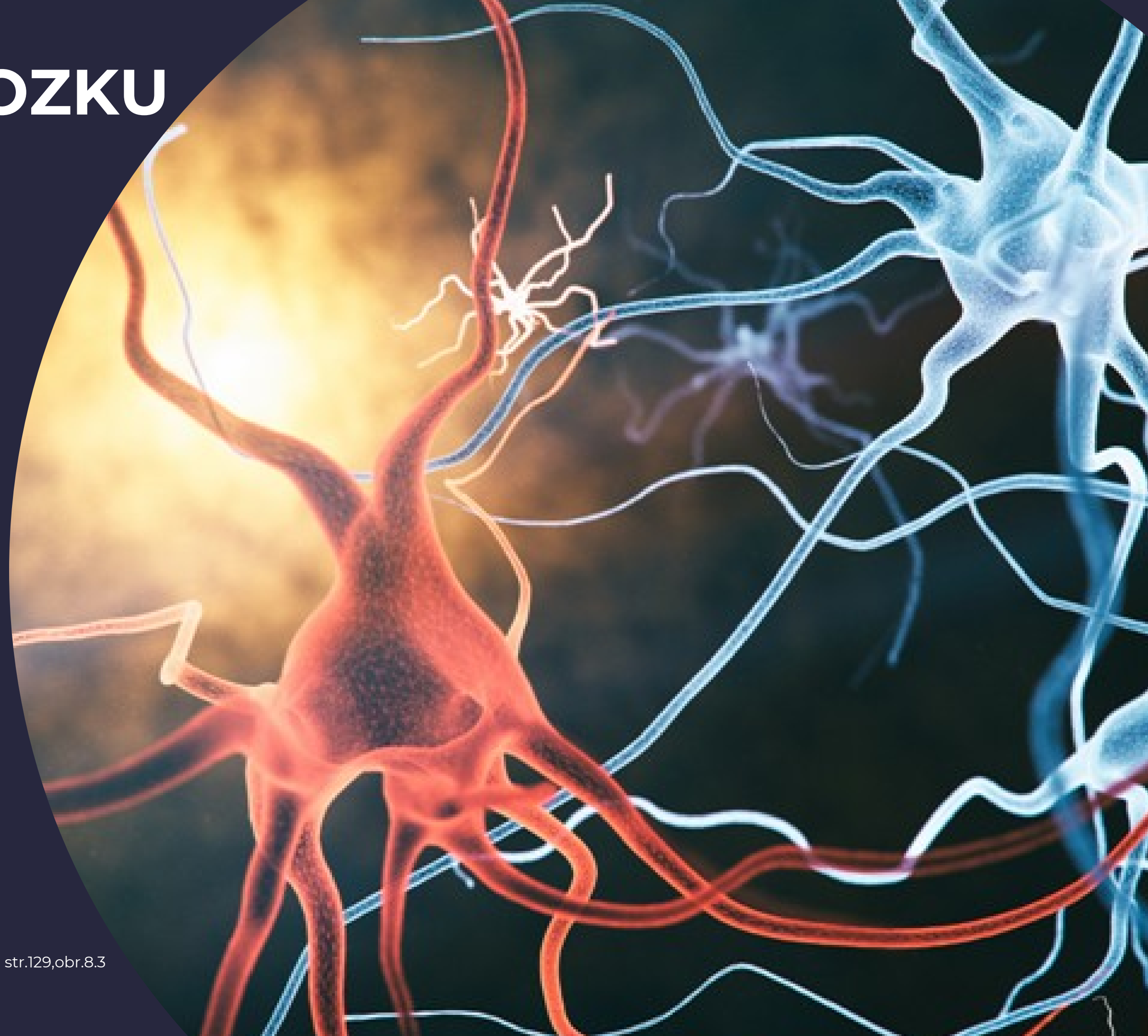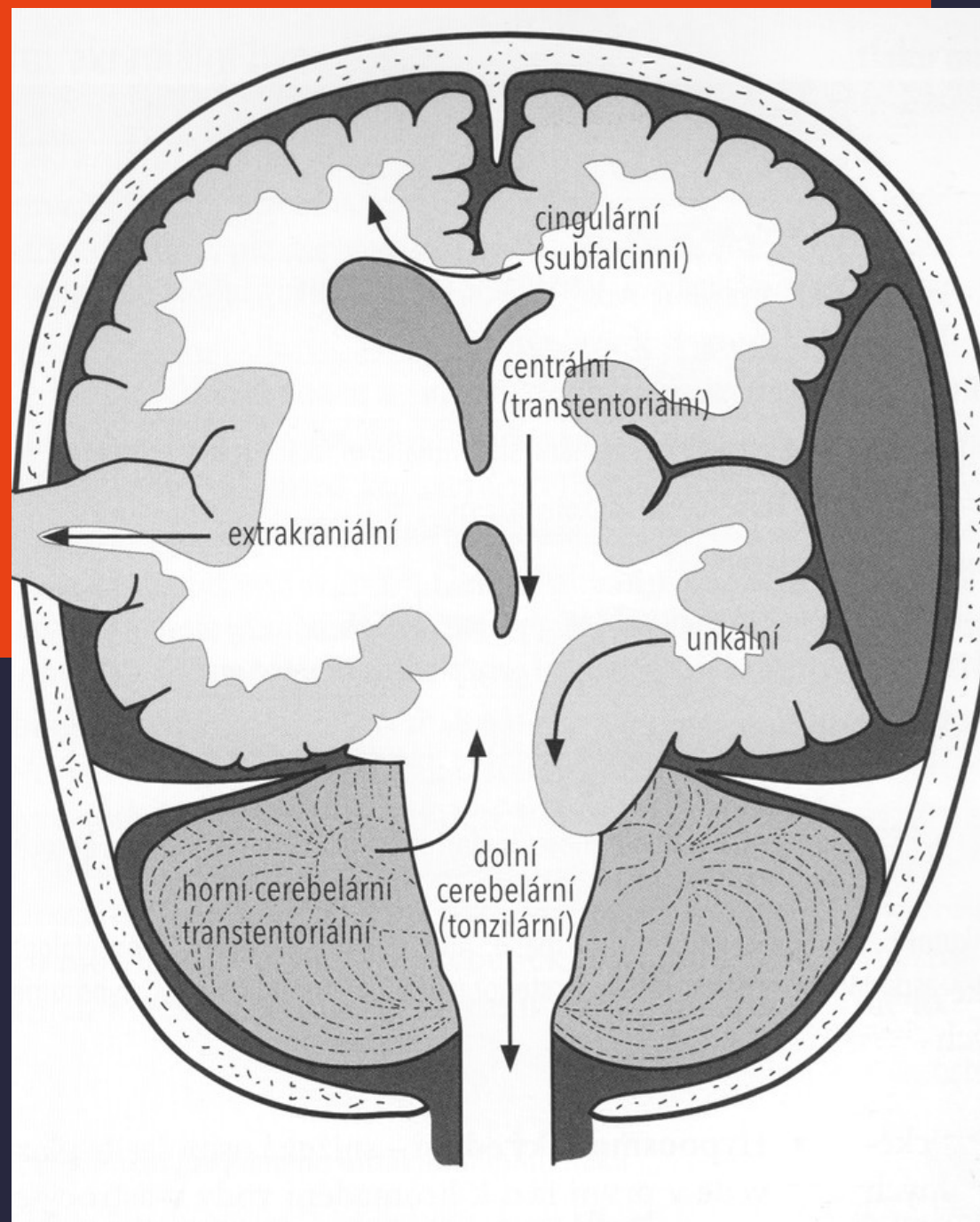




INTRAKRANIÁLNÍ HYPERTENZE

- Intrakraniální objem
80% mozkový parenchym
20% krev v tepnách, žilách, likvor
- Objem intrakraniálního prostoru konstantní- po uzávěru VF
- Zvýšení IC tlaku sníží průtok krve mozkem ... ischemie, infarkt

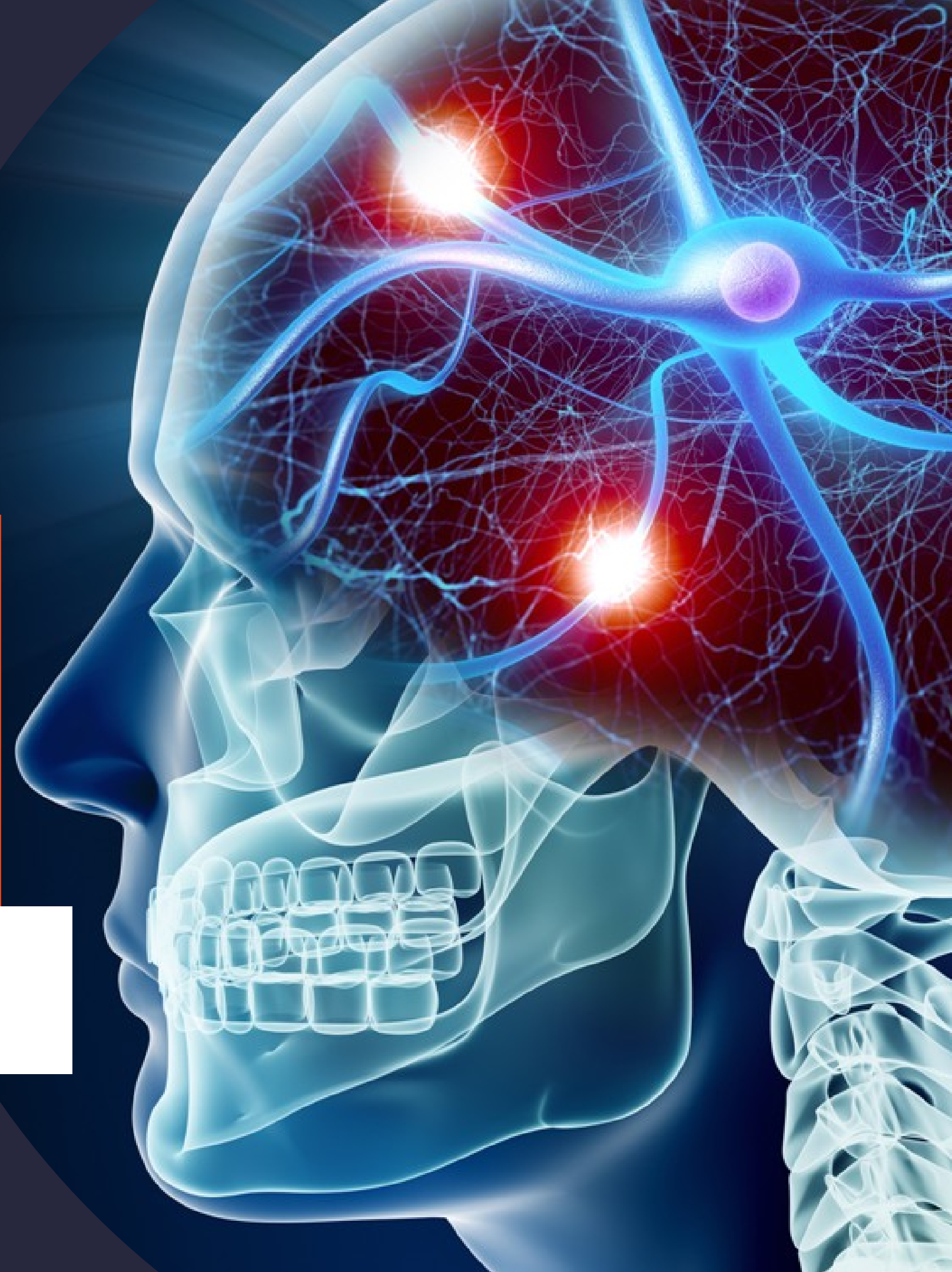TYPY HERNIACÍ MOZKU



INTRAKRANIÁLNÍ HYPERTENZE – PŘÍZNAKY

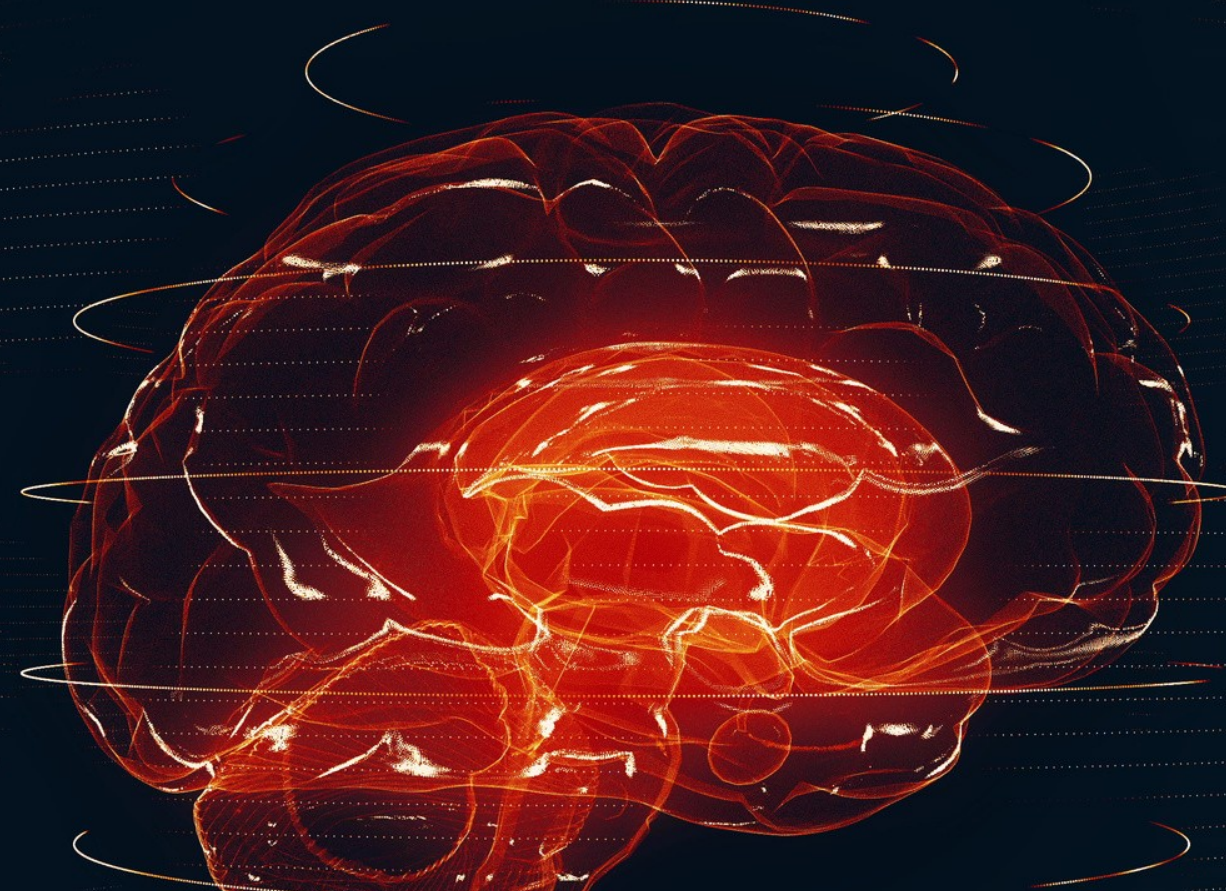- Kojenci - chudý nálezh , neprospívání, rozestup švů, vyklenutí VF, zvětšení OH
příznak zapadajícího slunce
- Starší děti, adolescenti – bolest hlavy, zvracení, diplopie, ztuhnutí šíje, podrážděnost,
zmatenost, změny chování
Porucha vědomí
Městnání na očním pozadí – u kojenců často chybí

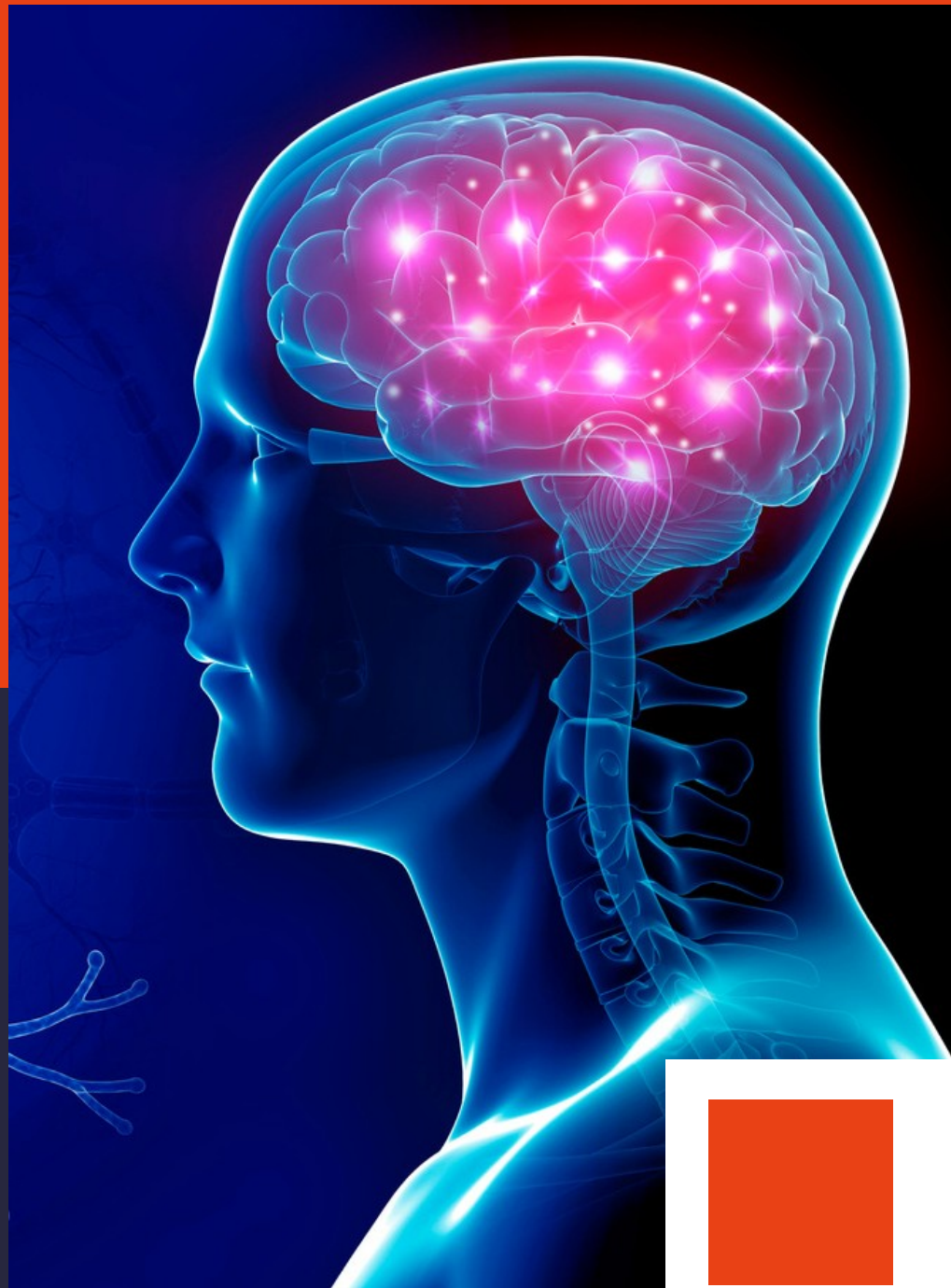Okcipitální konus- dilatované zornice, hyperventilace, nepravidelné dýchání ,
hypertenze, bradykardie, smrt



LÉČBA

- Eliminace příčiny bezvědomí
- snížení ICH, korekce metab. poruch, eliminace toxinů..
- Symptomatická léčba
- stabilizace vitálních funkcí- respirace, oběh, léčení bolesti, teploty..





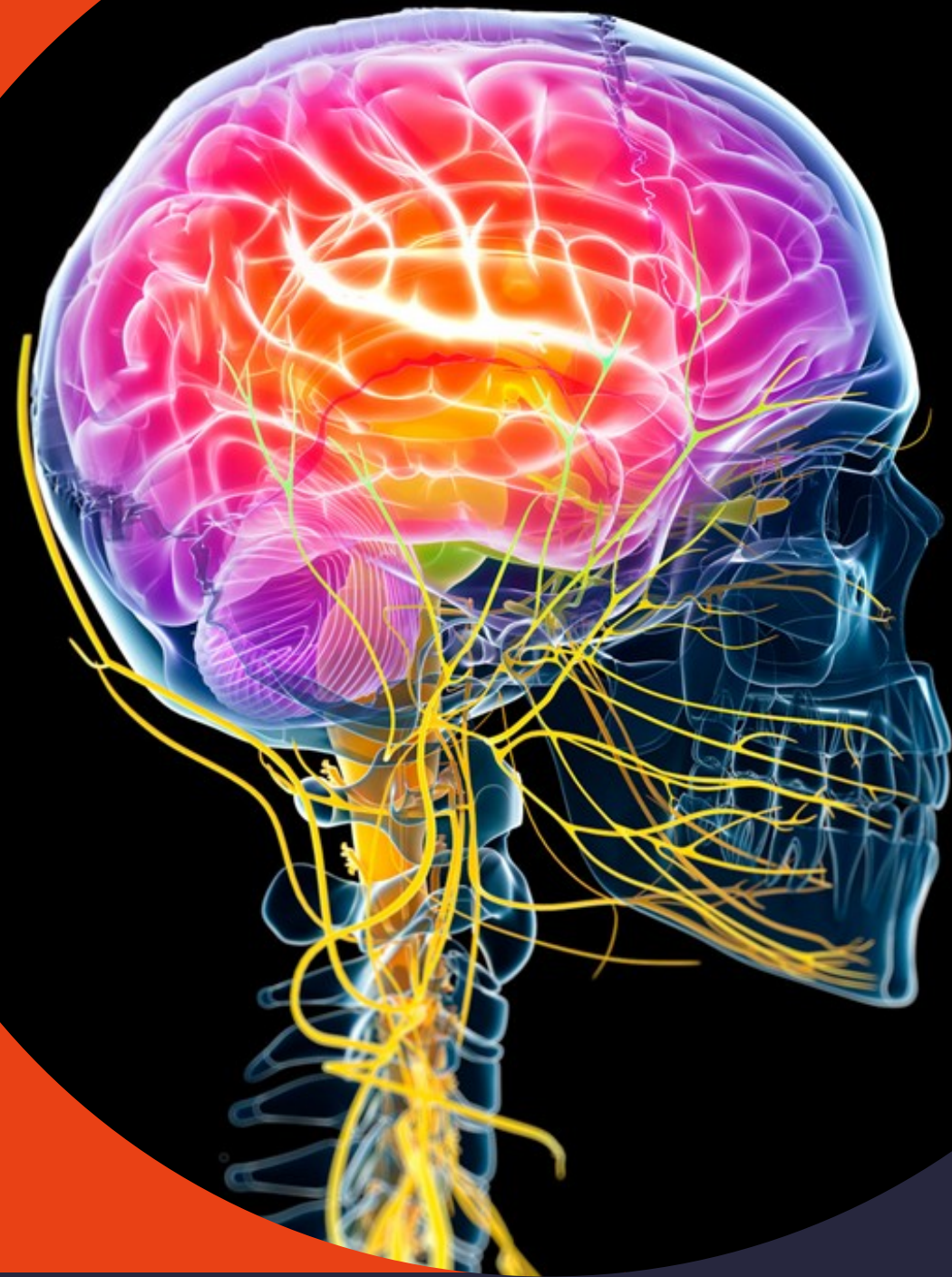SMRT MOZKU- KLINICKÉ PŘÍZNAKY

- Irreverzibilní ztráta všech mozkových funkcí
- Hluboké bezvědomí, GCS 3
- zornicová, korneální , vestibulookulární areflexie,
- Apnoe
- Absence motorických projevů na algický podnět v inervaci hl.nn. – n.V
- Absence kašlacího r. , rce na hluboké odsávání
- Vyloučeno ovlivnění tlumícími, relaxačními léčivy, podchlazení, intoxikace, metabolický nebo endokrinní rozvrat



SMRT MOZKU- VYŠETŘENÍ

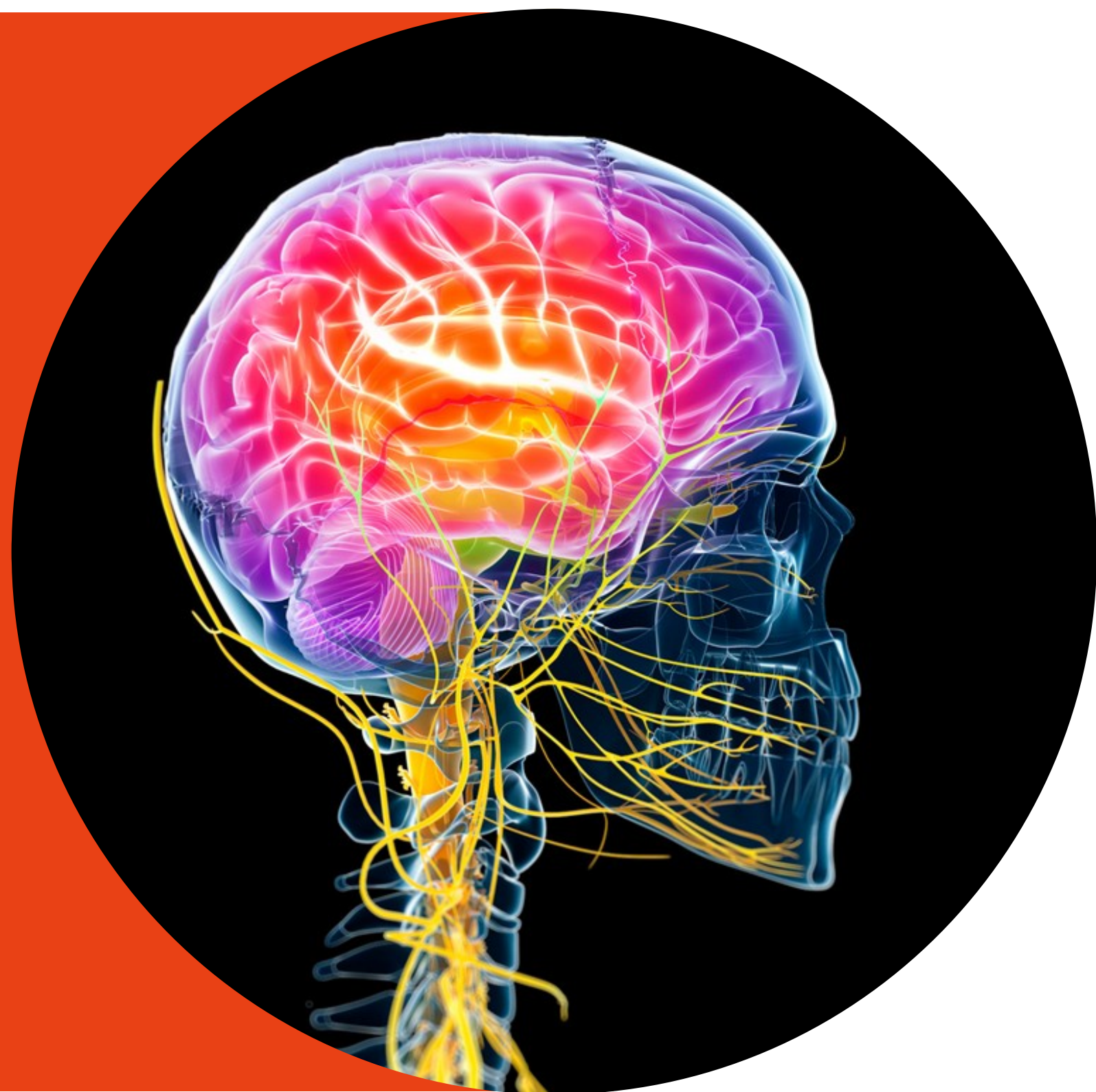- 1 z vyšetření: Angiografie mozkových tepen nebo CT-angiografie, mozková perfuzní scintigrafie, TCD, BAEP
- U dětí do 1 roku : 2 klinická vyšetření v odstupu nejméně 48 hodin
- Dg. Smrt , ukončena podpora životních fcí
- ev. indikace darování orgánů





- **Opakování - Epileptický záchvat – první pomoc**

- Zajištění volného dýchání - uvolnit oblečení , límec kolem krku atd.
- Odstranit všechny nebezpečné předměty z okolí , podložit hlavu pacienta k prevenci zranění
- Nebránit křečím ani záškubům, nesnažit se rozevírat čelisti, pokud jsou v křeči
- Pokud je ordinováno lékařem , je možné podat diazepam v rektálním roztoku nebo Buccolam na sliznici dutiny ústní
- Všimnout si projevů záchvatu - postavení očí, lokalizace křečí, postavení končetin, bezvědomí apod..
- Meřit dobu trvání záchvatu



- **Epileptický záchvat** **přivolání RZP:**
- Záchvat trvající více než 5 minut
- Opakování záchvatu do hodiny
- Jedná se o první záchvat v životě
- Zranění při záchvatu
- Těhotná pacientka