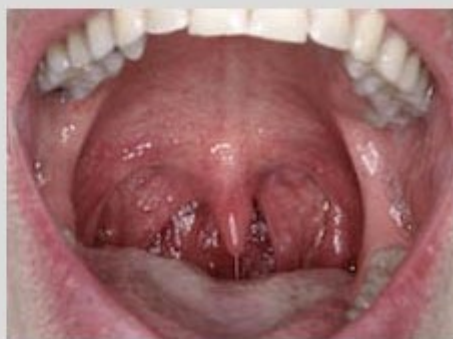
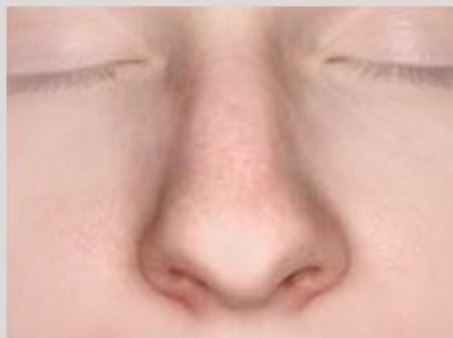
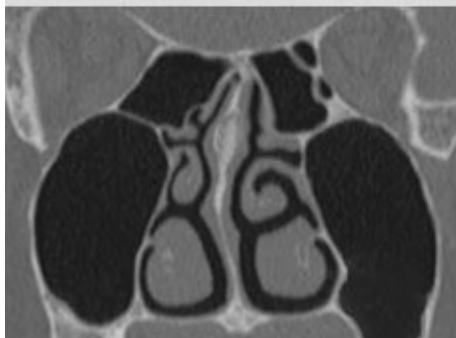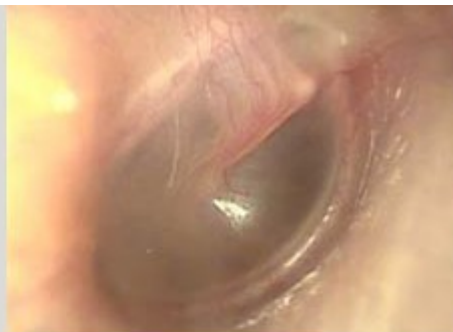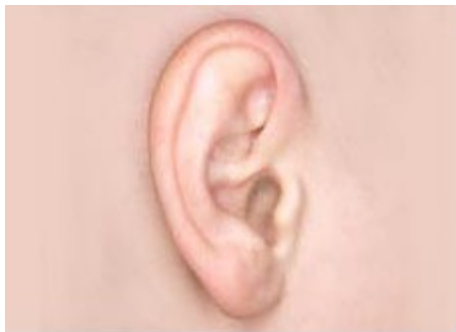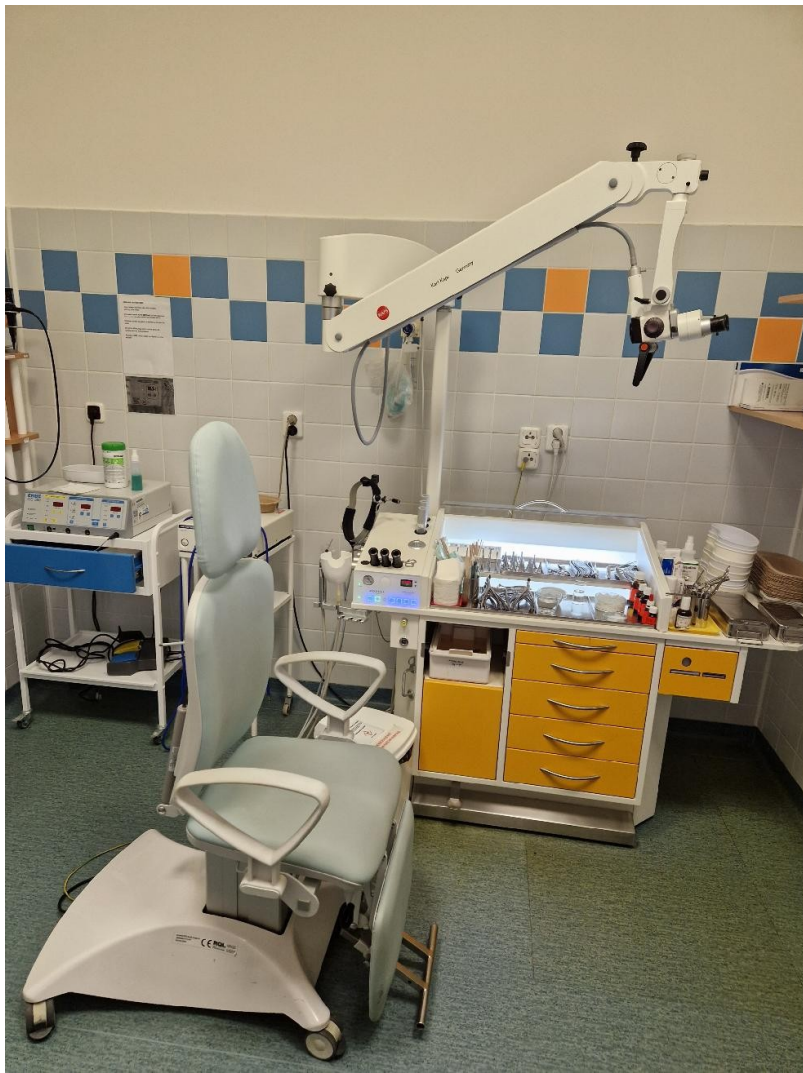Ošetrovateľská péče v otorinolaryngolog ii



ORL(UNK) neboli ušní, nosní a krční lékařství je lékařský obor, který se zabývá prevencí, diagnostikou a léčbou onemocnění nosu, vedlejších nosních dutin, uší, hltanu a hrtanu.

Lenka Jetmarová

 Slezská nemocnice
v Opavě, p. o.



Základní ORL vyšetření, diagnostické procedury a testy v ORL

1. **Anamnéza** – OA, RA, FA, AA, SA, NO
2. **Fyzikální vyšetření** – pohled, palpace, poslech, vyšetření jednotlivých oblastí
3. **Diagnostické metody** – audiometrie, tympanometrie,..
4. **Zobrazovací metody**

Anamnéza

OA - osobní – s čím se pacient léčí

RA - rodinná - onemocnění otce, matky,...

FA - farmakologická

AA - alergie

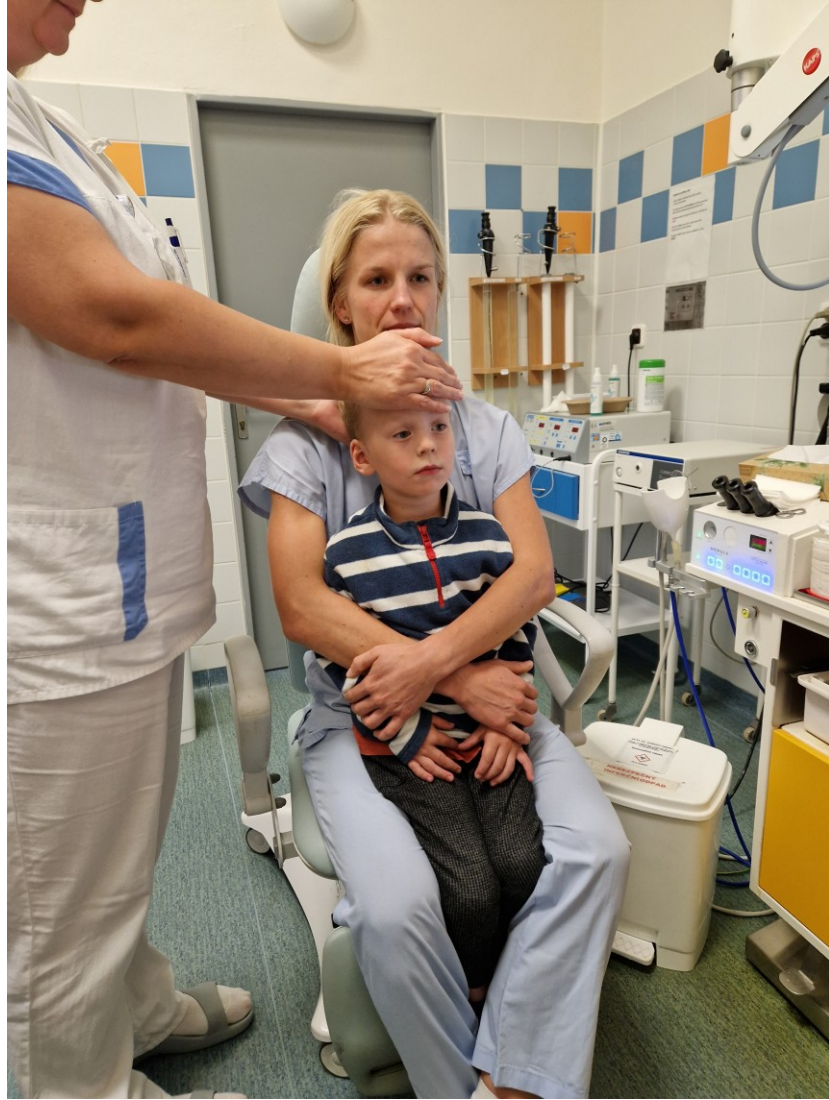SA, PA – sociální, pracovní (riziko hluku, expozice chemikálie, dřeva)

NO- nynější onemocnění

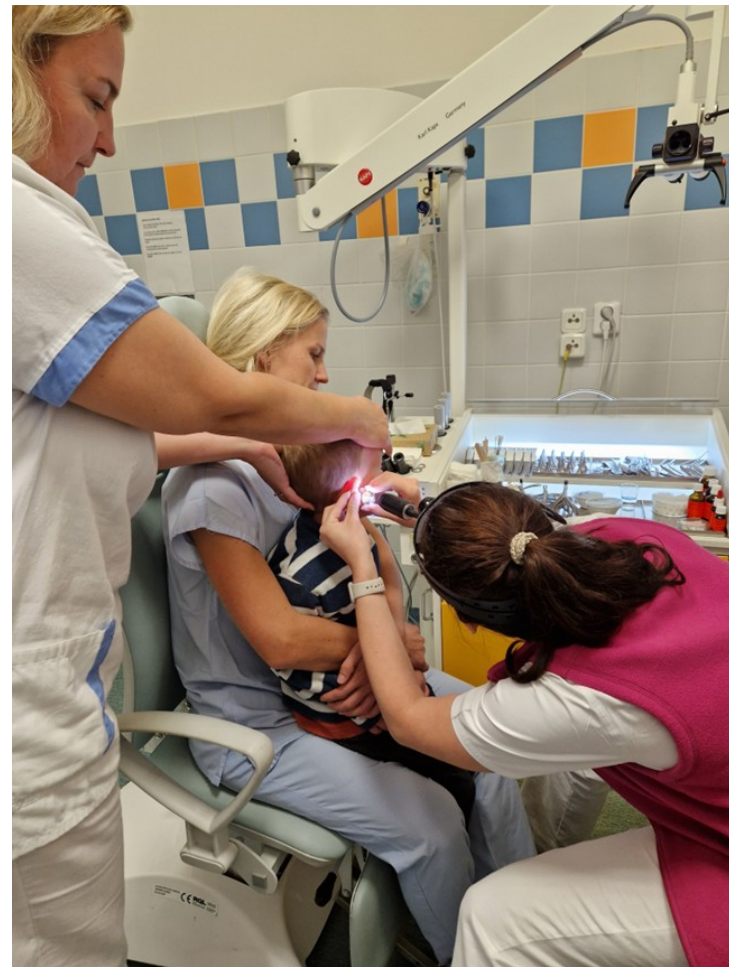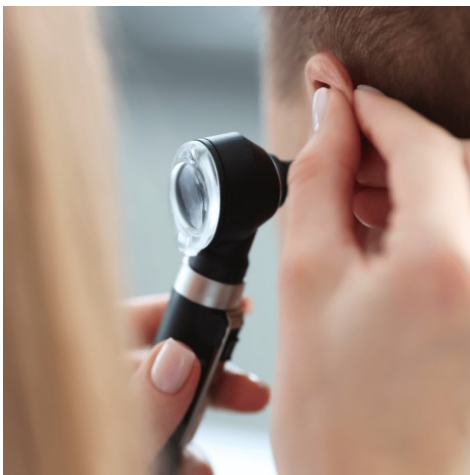Fyzikální vyšetření

- pohled
- palpace
- poslech
- vyšetření jednotlivých oblastí





Otoskopie - ušní zrcátko
- otoskop
- mikroskop

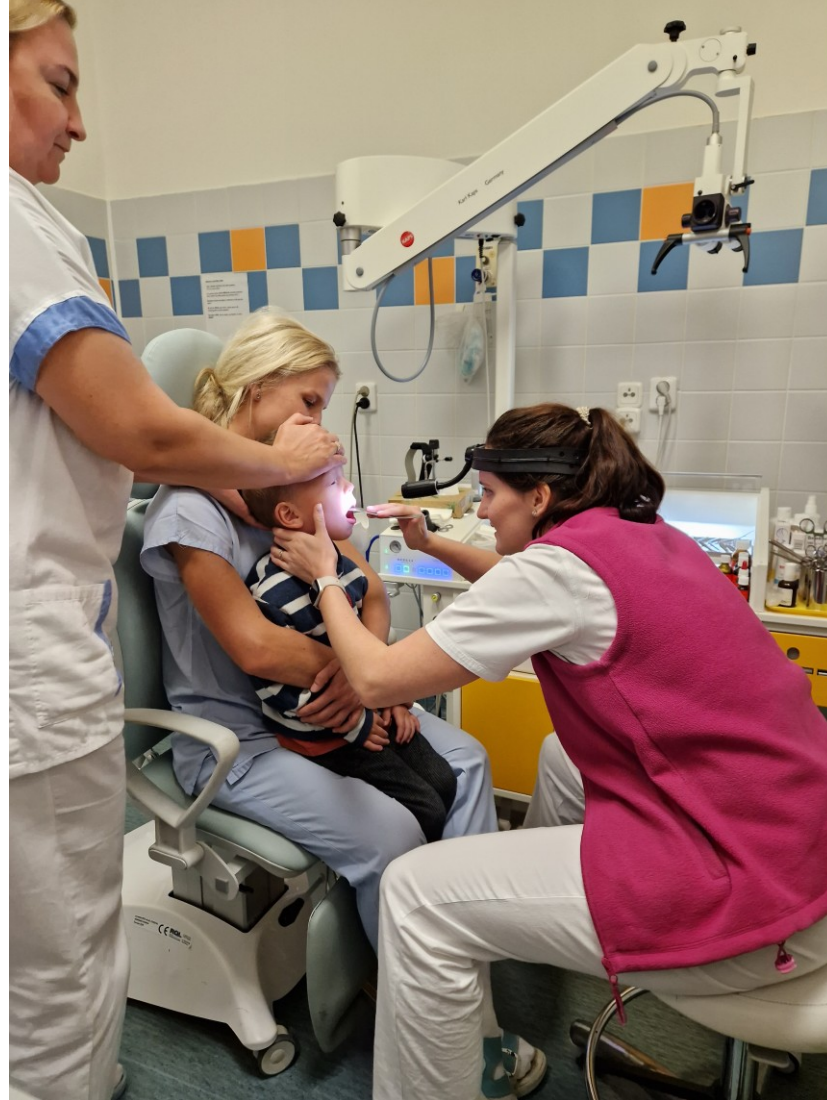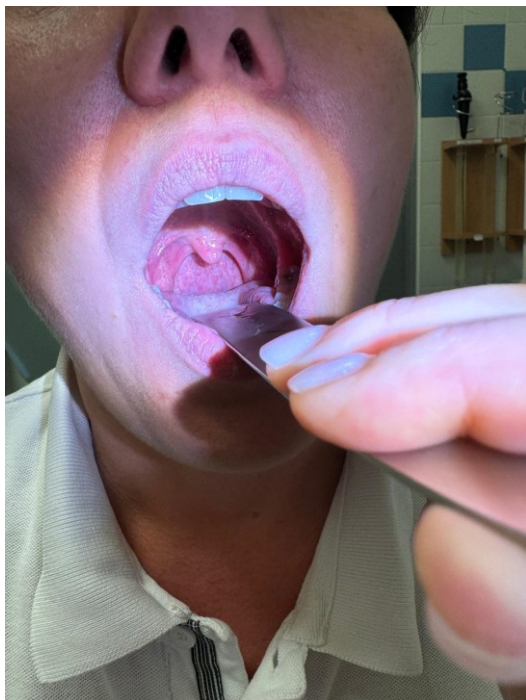


144
c:
Vlk:
024
(0/1)
c.m:
ka:



napfenes. obrazy existuji #207
delete napfenes.obrazy

Vyšetření hltanu a dutiny ústní - ústní lopatka

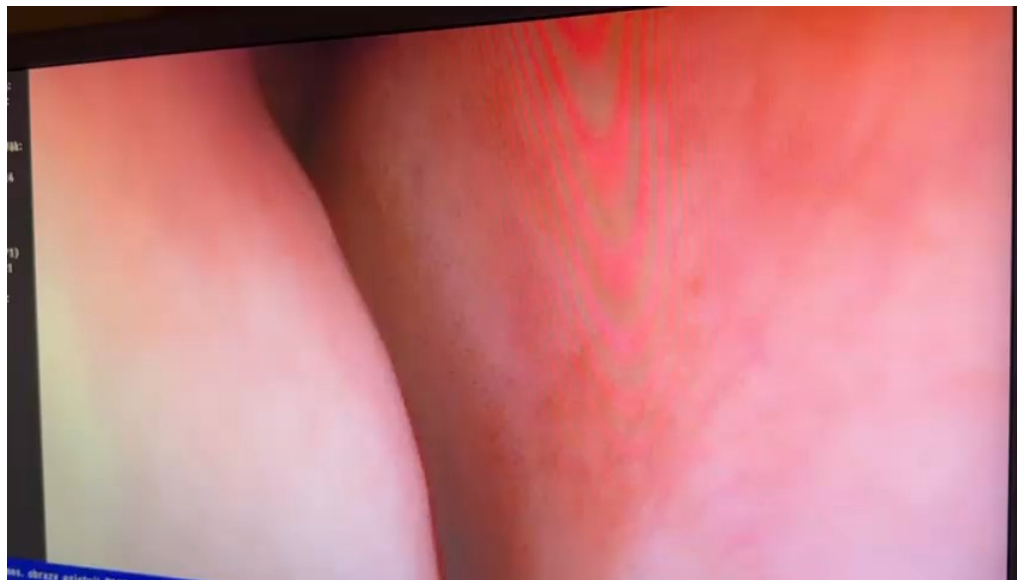
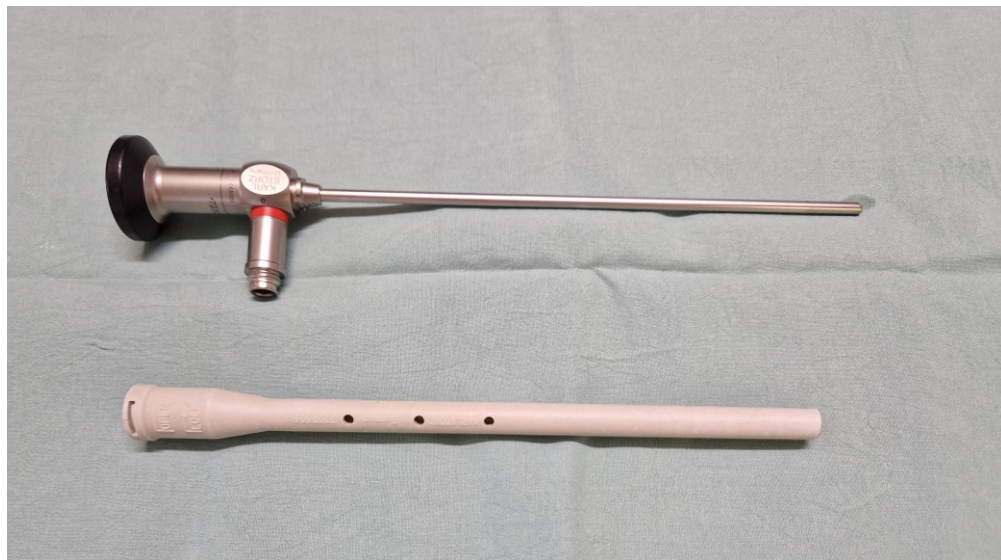
Rhinoskopie - přední – Hartmanovo zrcátko

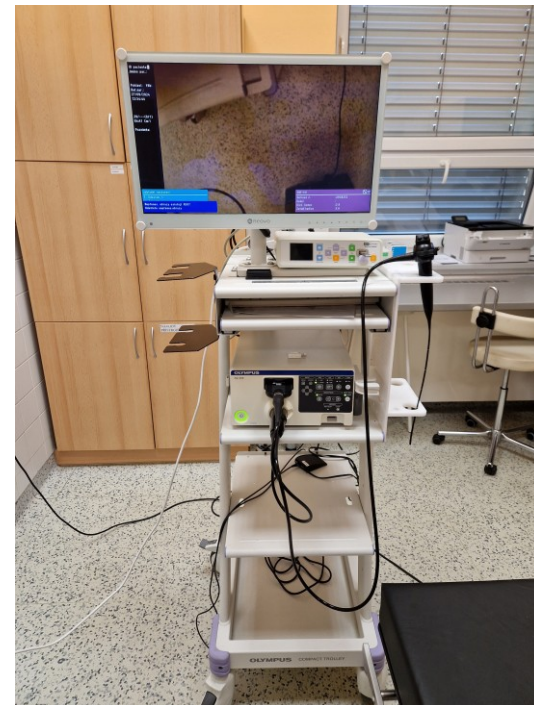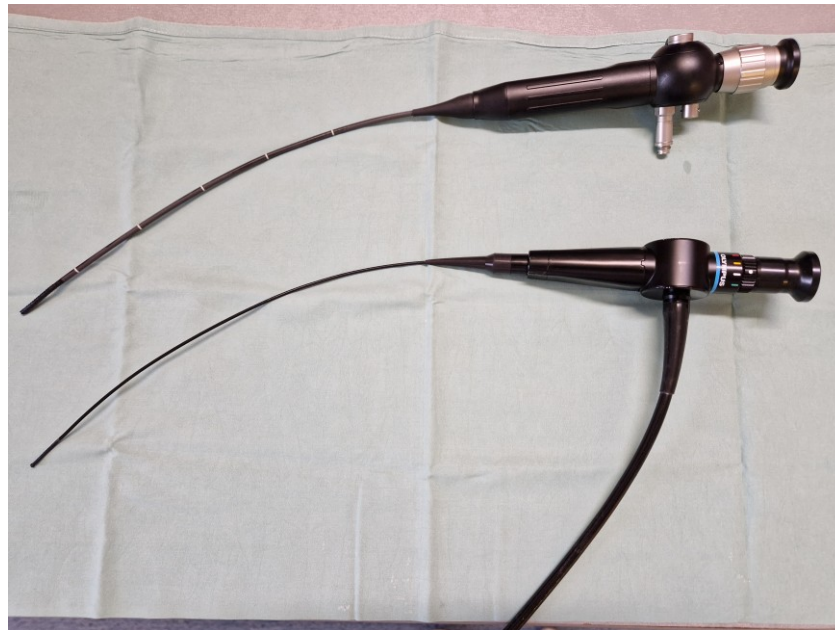- zadní - ústní lopatka + laryngoskopické

zrcátko

- rigidní endoskop 30st. optika



Vyšetření hrtanu - laryngoskop. zrcátko
- rigidní a flexibilní
laryngoskopie





azy existuji R207
enus.obrazy

Diagnostické metody


Vyšetření sluchu

- základní vyšetření – sluchová zkouška řeči hlasitou a šepotem, ladičkové zkoušky

- audiologická vyšetření

- subjektivní - audiometrie tónová, slovní

- objektivní - tympanometrie, OAE, BERA,...



Vyšetření rovnováhy

- vyšetření nystagmu
- vyšetření stoje a chůze
- polohovací manévry (BPPV)
- vyšetření VOR – Haed impulse test, Haed shaking test

Vyšetření čichu - čichové testy – parfémované fixy

Vyšetření nosní průchodnosti – rinomanometrie, akustická rinometrie

Vyšetření hlasu – vyšetření hlasového pole, videokymografie

Vyšetření polykání – flexibilní endoskopií FEES (Flexible Endoscopic Evaluation of Swallowing)

Vyšetření chuti, monitorace pH jícnu,.....

Zobrazovací metody a speciální vyšetření

- ultrazvuk

- RTG

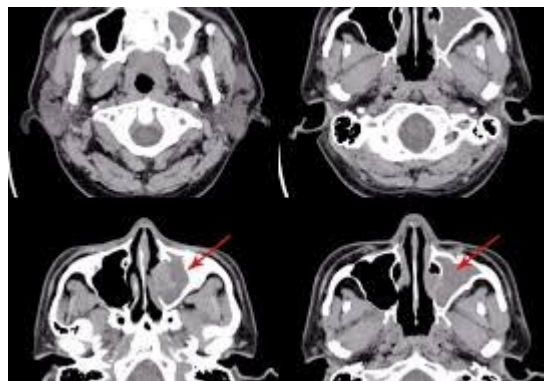
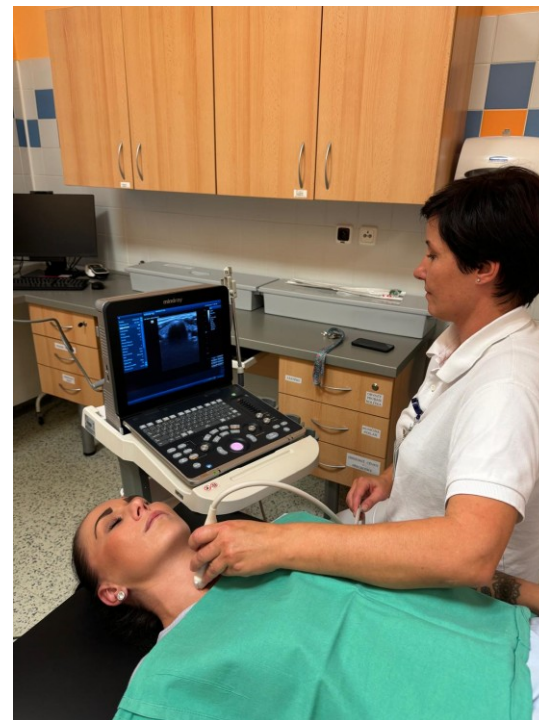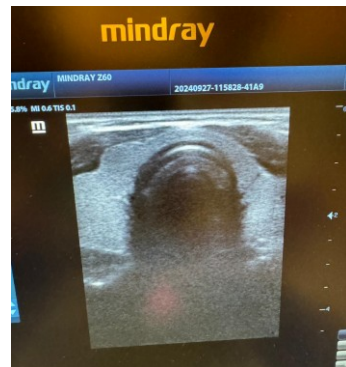
- CT

- MR

- PET CT

- mikrobiolog. vyšetření

- odběry krve



Ambulance a poradny

Některá vyšetření jsou náročná a jsou prováděna ve speciálních ambulancích

- foniatická ambulance – poradna, slouží pro děti a dospělé s postižením hlasu, řeči, sluchu
- otoneurologická poradna – ambulance se věnuje pacientům se závratí, či jinou poruchou rovnováhy, poskytuje diagnostickou péči v celém rozsahu oboru
- rinologická poradna – zabývá se diagnostikou a léčbou onemocnění postihujících nos, dutinu nosní, vedlejší dutiny nosní
- onkologická ambulance
- poradna pro poruchy spánku a chrápání
- odborná ambulance pro onemocnění slinných žláz
- Ambulance pro rehabilitaci poruch polykání

Klinická anatomie dutiny ústní a hltanu

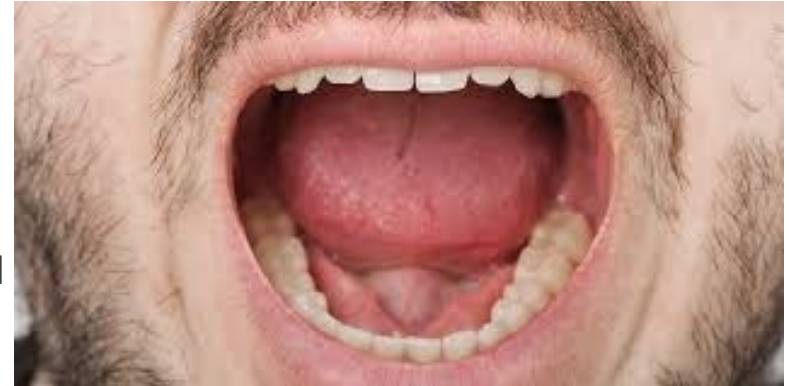Dutina ústní

je ohraničená rty, bazí dutiny ústní, tvrdým a měkkým patrem a uzavírá ji rovina předních patrových oblouků. Přes *istmus faucium* – hltanový vchod (tvořený patrovými oblouky s tonzilami, měkkým patrem s uvulou a kořenem jazyka) navazuje hltan. V dutině ústní jsou hustě malé slinné žlázy.

Vestibulum oris je prostor mezi rty a tváří na jedné straně a alveolárními výběžky se zuby na straně druhé.

Jazyk – rozlišujeme kořen, tělo, špičku, hřbet a laterální okraje. Pod špičkou jazyka leží vývody podčelistní (submandibulární) a podjazykové (sublingualní) slinné žlázy.

Stenonův vývod – vyústění **Glandula parotis** (příušní slinná žláza) na sliznici tváře v úrovni 2. horní stolicky.

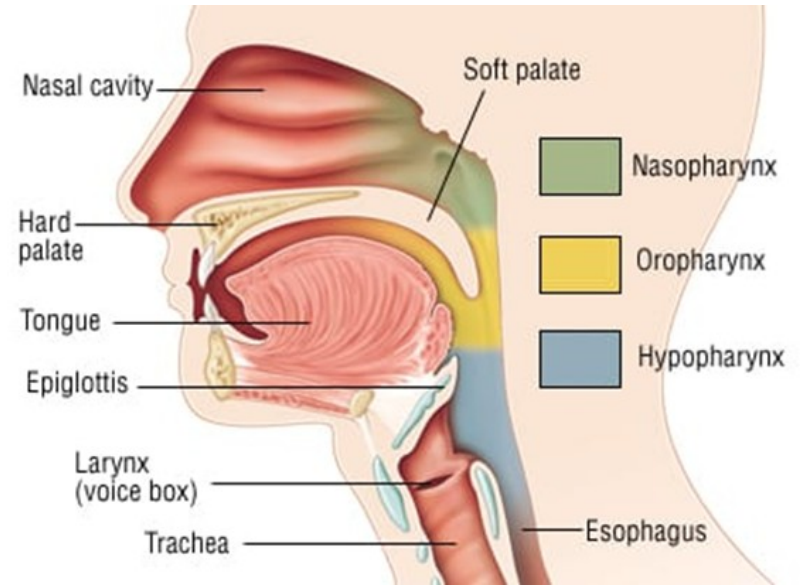


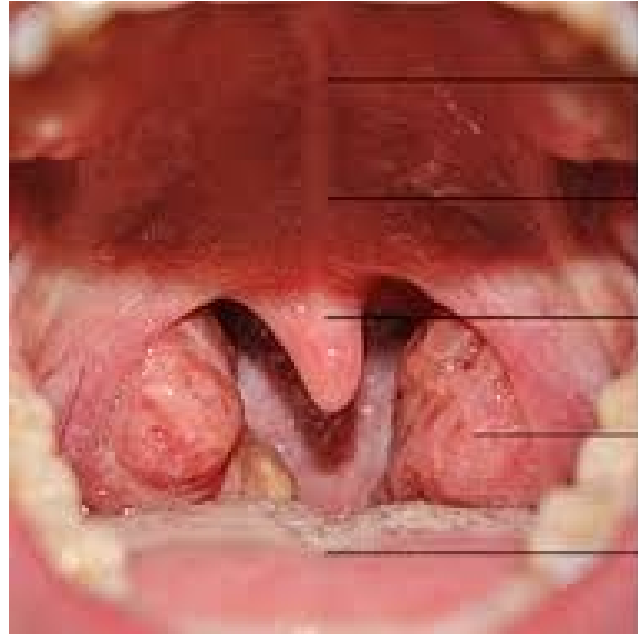
Hltan (farynx) je rozdělen na 3 části:

Nasofarynx – nosohltn. V klenbě nosohltnu je lymfoepiteliální tkáň – tonsila pharyngea, u dětí adenoidní vegetace. Na boční stěně vyúsťuje Eustachova trubice (spojuje nosohltn se středouším). Přední stěnu nosohltnu tvoří choany a měkké patro.

Orofarynx – ústní část hltanu je prostor ohraničený vchodem do hltanu – istmus faucium. Na bočních stěnách jsou mezi patrovými oblouky uloženy patrové (krční) mandle.

Hypofarynx – hrtanová část hltanu.





Hard palate

Soft palate

Uvula

Tonsil

Tongue

Waldeyerův okruh tvoří lymfatická tkáň v oblasti hltanu a hrtanu:

Nosní mandle (tonsilla pharyngea) – v klenbě nosohltanu

Tonsilly tubariae (Gerlachi) – ve fossa Rosenmulleri

Patrové (krční) mandle (tonsilly palatine) – mezi patrovými oblouky

Jazyková mandle (tonsilla lingualis) – na kořeni jazyka

Lymfatická tkáň ve stěně hltanu

Lymfoepitelová tkáň vchodu hrtanu



azy existuji R207
enus.obrazy

Vyšetřovací metody dutiny ústní a hltanu

- Aspekce (vyšetření pohledem) rtů, cirkumorální krajiny, jazyka, vývodů slinných žláz, gingivy a chrupu. V mesofaryngu posuzujeme hltanovou branku, symetrii oblouků, pohyblivost měkkého patra. Popisujeme povrch sliznice, její barvu, nerovnosti. Při vyšetření patrových tonzil porovnáváme jejich velikost, symetričnost, povrch, barvu. Podmínkou správně provedeného vyšetření je použití umělého zdroje světla a pevné lopatky.
- Vyšetření nasofaryngu (= epifaryngu) - Epifaryngoskopie – endoskopické vyšetření přes dutinu nosní či ústní – rigidní/ flexibilní endoskop
- Zobrazovací vyšetření – CT, MRI, RTG, UZ
- Sialografie – kontrastní RTG vyšetření slinných žláz - dnes se již neprovádí, sialoendoskopie

Nemoci hltanu

Záněty stěny hltanu – faryngitidy

Záněty lymfoepiteliální tkáně (Waldeyerův lymfatický okruh) – tonzilitidy (angíny)

- akutní x chronické

Akutní faryngitida – nejčastěji virová etiologie s případnou bakter. superinfekcí nejčastěji po prochlazení

- bolest a škrábání v krku a nosohltanu, polykací potíže, zvětšení krčních uzlin, teplota

- sliznice překrvené, hleny až hlenohnis

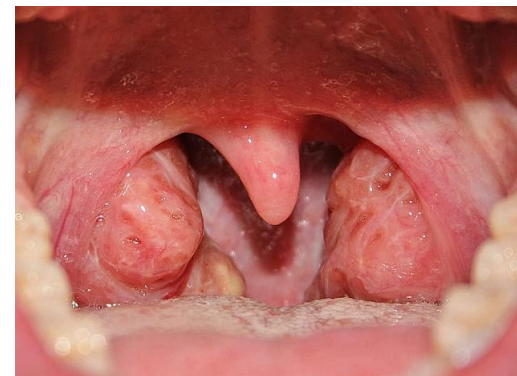- th. klid, vit., analgetika, mukolytika, desinfekce dut. ústní, ATB u komplikací

Chronická faryngitida - nejčastěji u pac. s EER, kouřením, suché prostředí

- chybí celkové příznaky, bolesti v krku, zhoršené polykání, zahlenění, cizí těleso v krku, pálení, sucho v ústech

Pharyngitis chron hypertrofica/ atrophica

- th. obtížná, sanace ložisek inf., vit. B, symptomatická terapie, zvlhčení sliznice (oritolin)



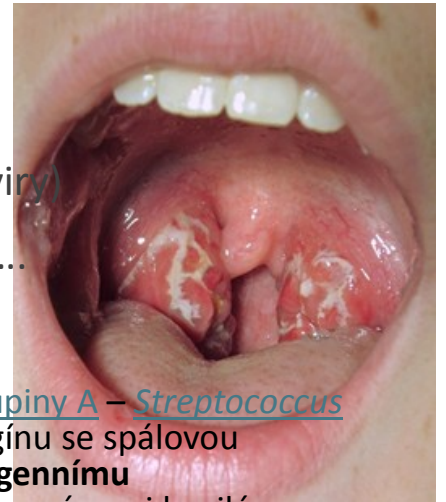Tonzilitida/ angína – angína palatina, retronasalis, lingualis, lateralis, granularis

Akutní – bakteriální/virová (Str. pyogenes, Stafylokoky, Hemophilus, EBV, CMV, adenoviry)

- horečka, schvácenost , bolesti v krku, do uší, obtížné polykání, zvětšení uzlin na krku...

- th. PNC, klidový režim, vit, tekutiny

Spála, scarlatina, je **infekční exantémové onemocnění** vyvolané beta-hemolytickým **streptokokem skupiny A – *Streptococcus pyogenes***, které nejčastěji postihuje děti předškolního a školního věku. Jedná se o streptokokovou angínu se spálovou vyrážkou a **horečkou**. Spála vznikne u dítěte vnímavého k danému sérotypu streptokoka a k jeho **pyrogennímu exotoxinu**(erytrogenní toxin). Vzniklý **exantém** je výsledkem interakce mezi exotoxinem a **protilátkami** na úrovni kapilár.



Infekční mononukleóza (nemoc studentů, polibková nemoc, nemoc z líbání) je onemocnění vyvolané primoinfekcí **virem Epstein-Barrové (EBV)**. Klinicky se podobá **streptokokové angíně**, neboť se projevuje horečkou, bolestí v krku, lymfadenopatií a hepatosplenomegalií, ale na rozdíl od angíny **neodpovídá na antibiotickou léčbu**. V České republice patří mezi poměrně častá onemocnění (2–2,5 tisíce případů ročně).

Herpangína, infekční onemocnění způsobené Coxsackie viry, projevuje se bolestmi v krku, teploty, vezikuly až drobné vřídky na měkkém patře, tonzilách, uvule. Léčba je symptomatická

Chronická tonzilitida eti jako akutní

- parestezie krku, dráždění ke kašli, pocit cizího tělesa, foetor ex ore, subfebrilie, navýšení ASLO

- th. konzervativní(imunostimulancia, vit, desinf.)/chirurgická - tonzilektomie/adenotomie u dětí

Komplikace zánětů hltanu

- Místní

intratonzilární absces, peritonzilární flegmona/absces (b hemolytický streptokok, anaerobní flora)

parafaryngeální absces (infekční ložisko v hlubokém krčním prostoru, riziko šíření podél velkých cév do mediastina)

retrofaryngeální absces – u dětí

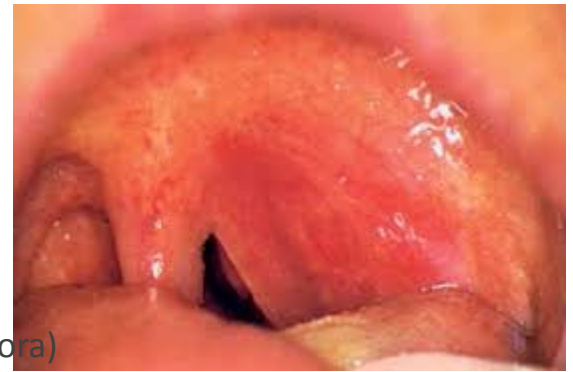- odynofagie (bolest při polykání), huhňavost, jednostranná bolest, vystřeluje do ucha, zhoršené polykání, febrilie, otok hltanu či hrtanu, při parafaryngeálním šíření tortikolis (u dětí)

- klin. Nález - polokulovité vyklenutí zadní stěny hltanu/ oblasti předního patrového oblouku, asymetrie hltanu

- terapie: Incize, dilatace/punkce abscesu v LA, ev. v CA tonzilektomie při peritonzilárním abscesu/ incize retrofaryngeálního abscesu, ATB terapie, antiedematozní terapie

Při podezření na hluboký krční zánět CT krku s k.l.

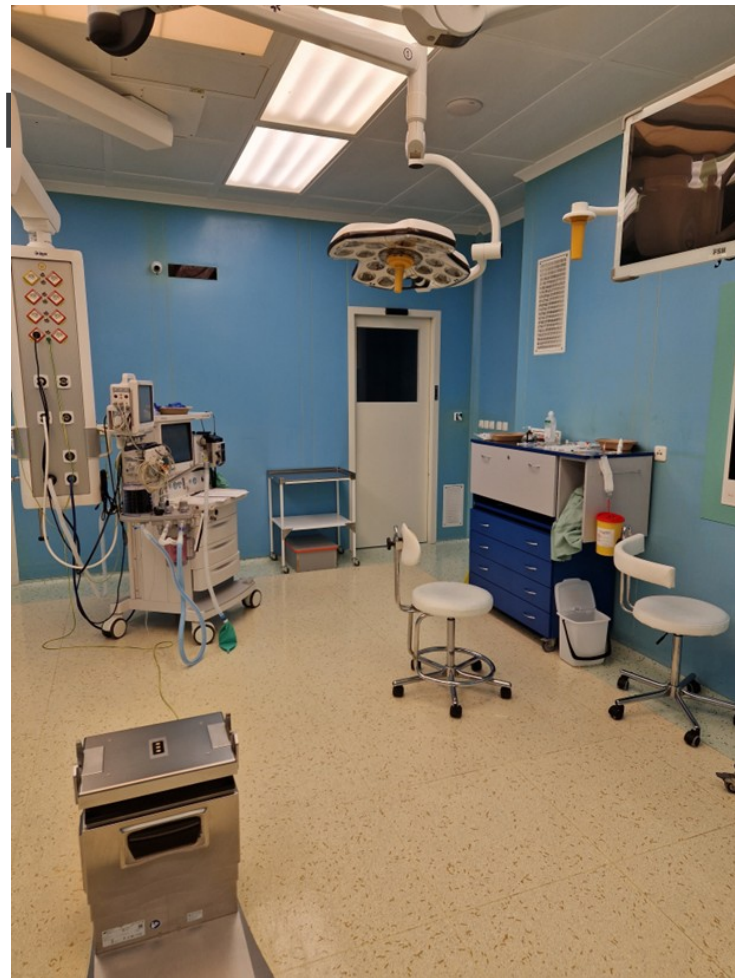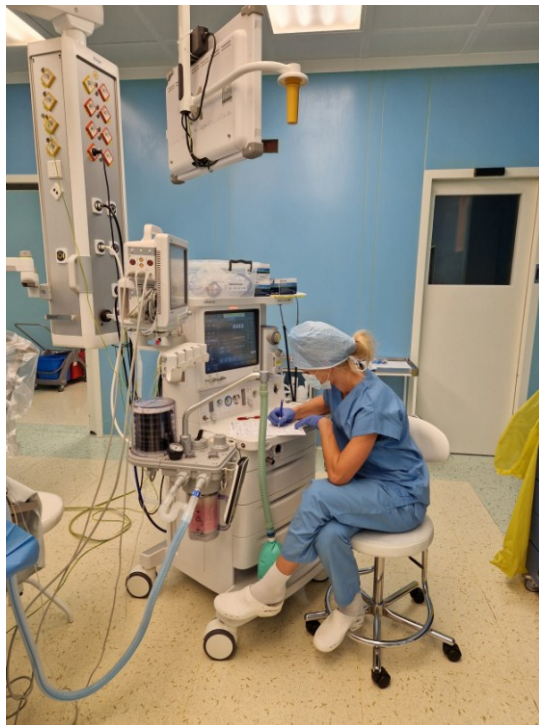- Celkové – tromboflebitida v. Jugularis (CT/UZ), tonzilogenní sepse – třesavka, febrilie, hypotenze, tachykardie



Chirurgické výkony hltan

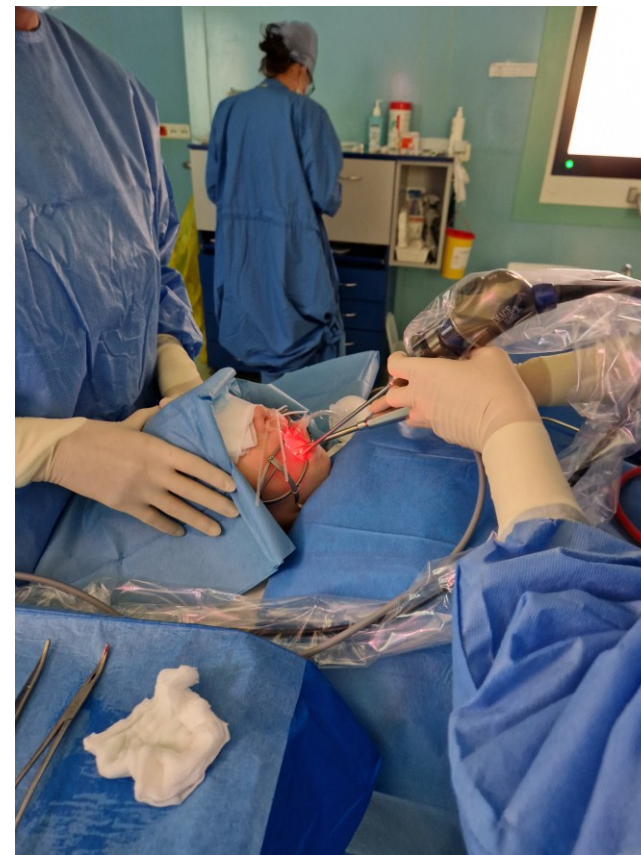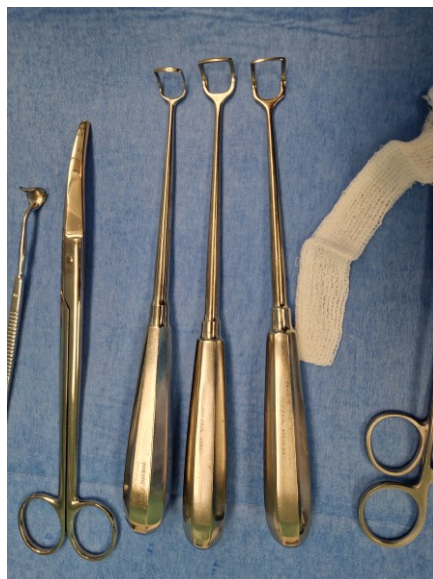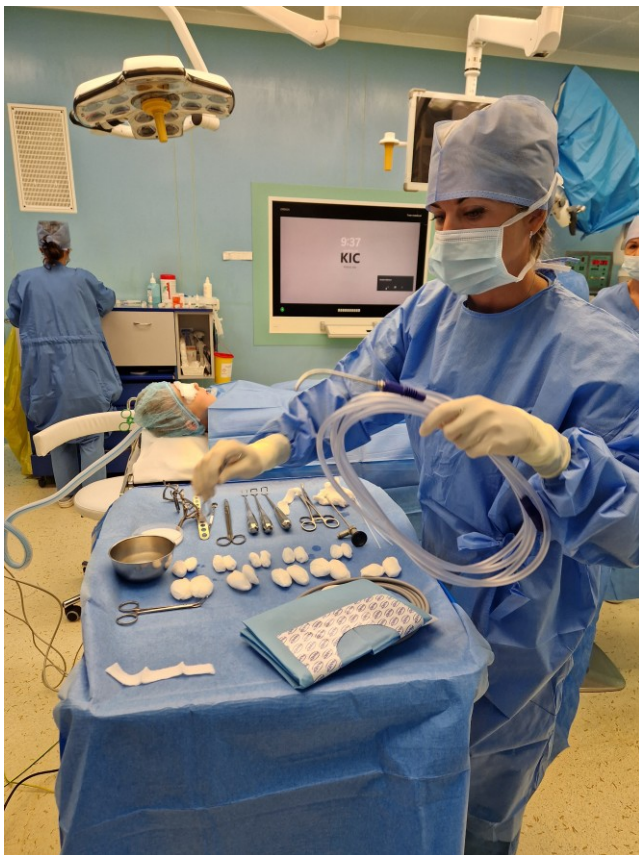v celkové anestezii

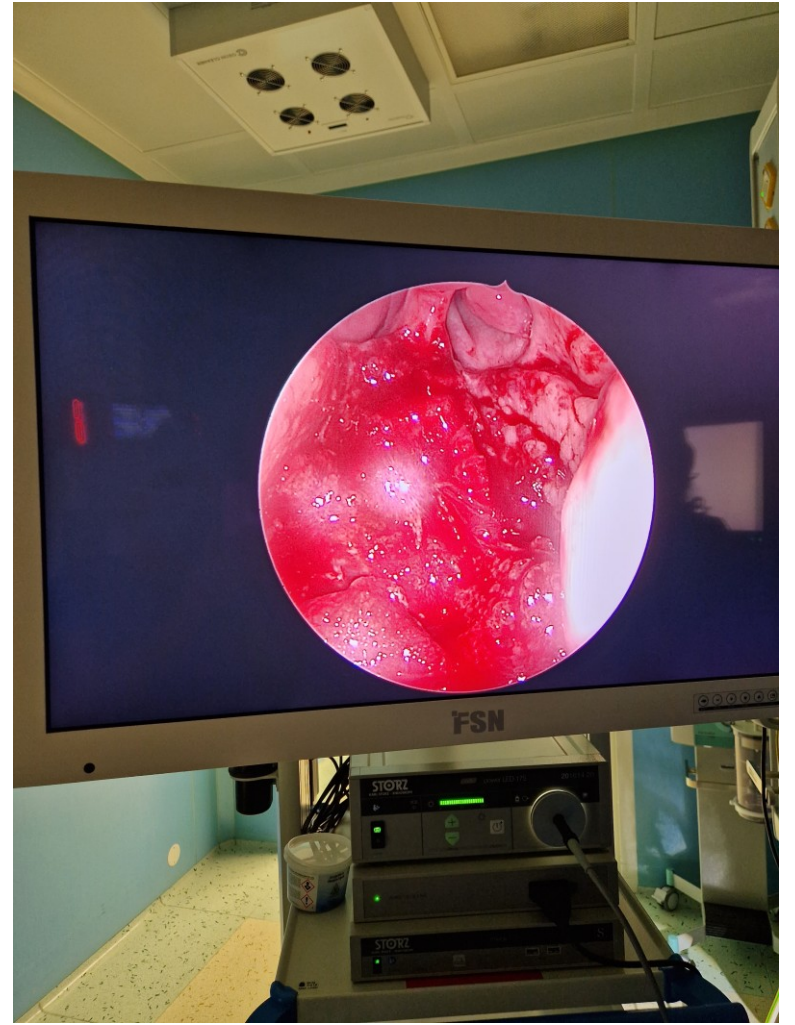
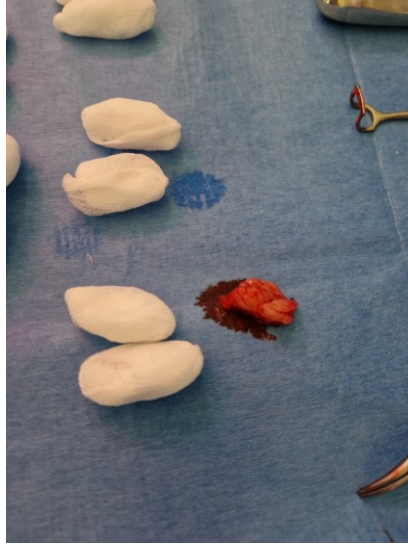
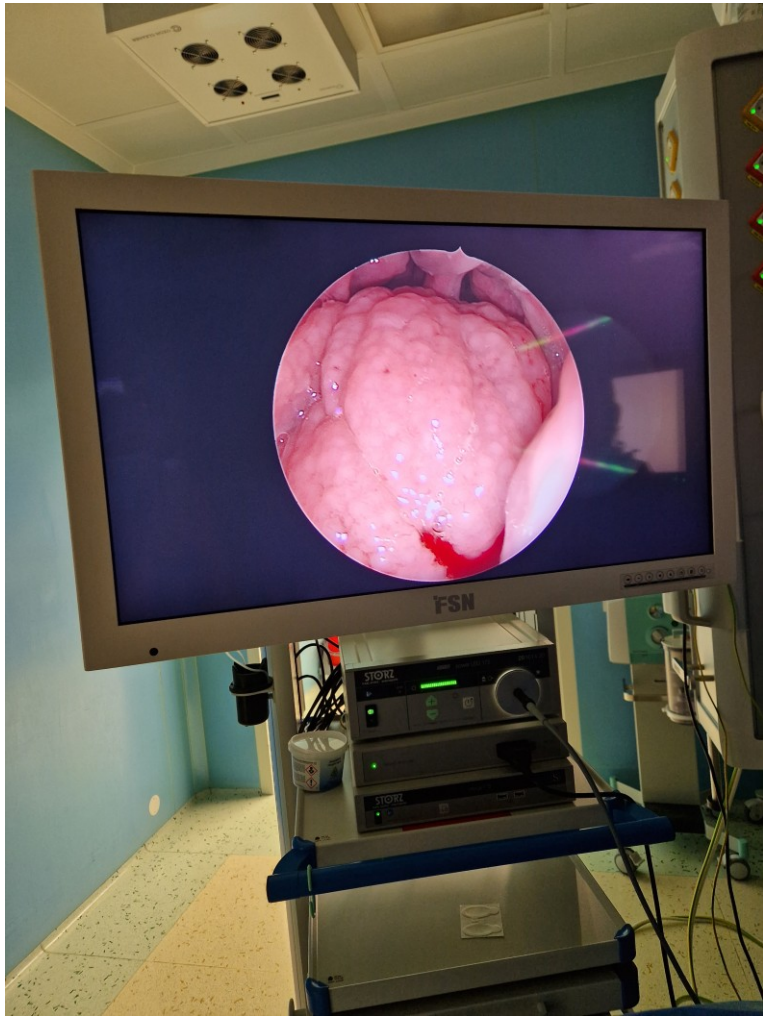
- Adenotomie
- Tonzilektomie
- Tonzilotomie



Adenotomie (AT)

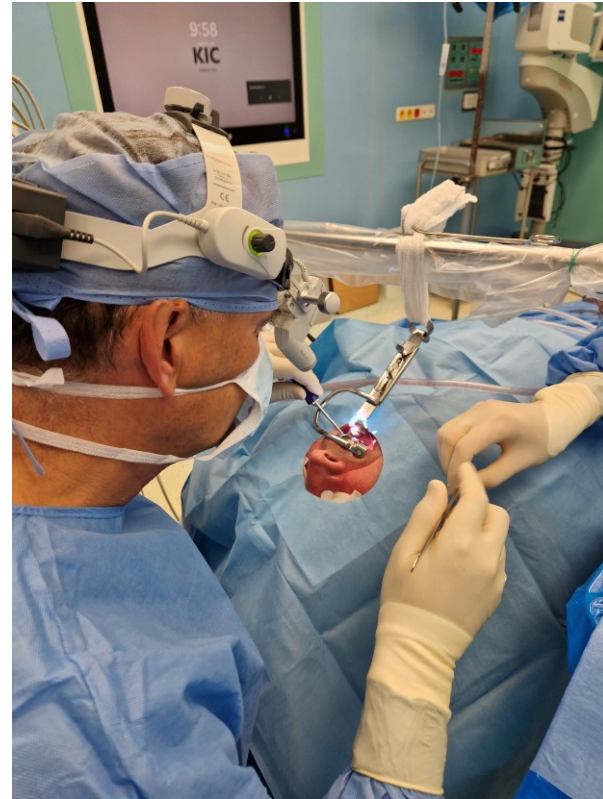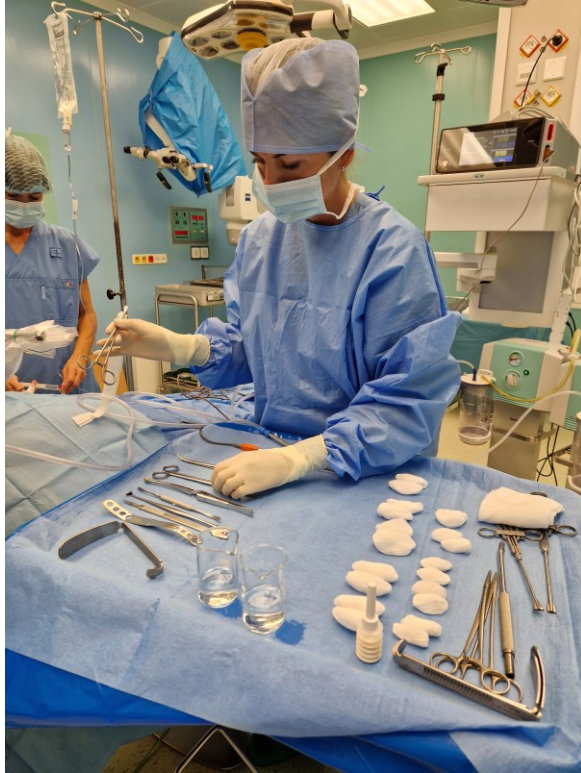odstranění adenoidní vegetace (patologicky změněné nosohltanové mandle)





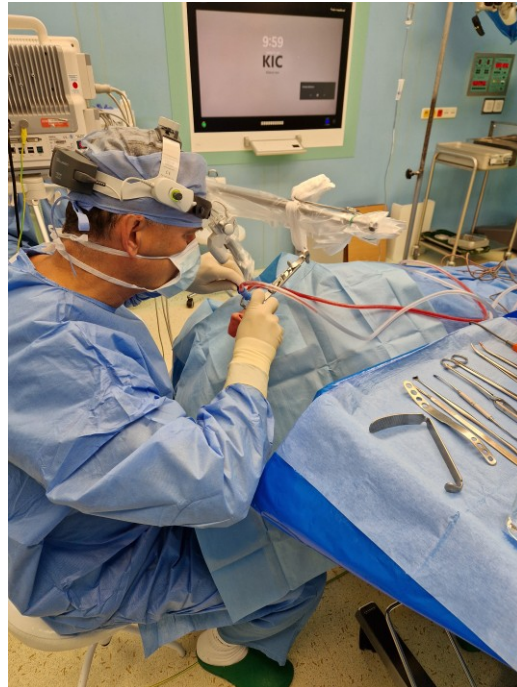Tonsilektomie (TE)

úplné odstranění patrových tonsil. Nejčastější indikace jsou: recidivující akutní tonzilitidy, chronická tonzilitida, peritonzilární absces, hypertrofie patrových při OSAS u dospělých, nádorové onemocnění



Tonzilotomie (TT)

částečné odstranění (zmenšení) patrových tonsil. Indikací je obstrukční sleep-apnoe syndrom (OSAS) způsobený hypertrofií patrových tonsil u dětí



Poranění dutiny ústní a hltanu

- Poranění hmyzem

- bodnutí vosou nebo včelou v dané oblasti je nebezpečné zejména pro možnost výrazného otoku tkáně nebo alergické reakce s následnými dýchacími obtížemi.

- terapie: antihistaminika - Dithiaden, kortikoidy – Dexamed, Hydrokortison, většinou je vhodná observace za hospitalizace pro možnost zhoršení stavu. V těžších stavech akutní intubace v režii ARO.

- Poleptání

- nejčastěji dochází k vypití louhu či kyseliny při záměně lahví, u malých dětí ze zvědavosti

- terapie: protišoková terapie s ATB léčbou, při podezření na poleptání jícnu ezofagoskopie akutní/ s odstupem po 24 h, zavedení NGS, kortikoterapie jako prevence jizvení

Dětský organismus na lokální postižení reaguje výrazněji celkovými potížemi než dospělý, rychleji může dojít k rozvratu vnitřního prostředí, nutná hospitalizace vždy.

- Cizí tělesa v hltanu

- nejčastěji součást stravy (rybí kosti), dále špendlíky, úlomky skla, mince

- terapie: extrakce cizího tělesa, ošetření poranění, ev. ATB. Při zaklínění v hypofaryngu či jícnu esofagoskopie v LA /celkové anestezii.

Nádory dutiny ústní a hltanu

Benigní (nezhoubné) – papilomy, pleomorfní adenom

- angiofibrom nosohltanu – chlapci 15let, nosní neprůchodnost, epistaxe

Maligní (zhoubné)

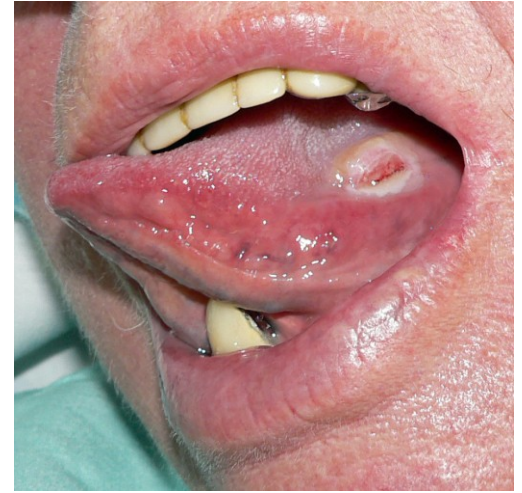- karcinomy dutiny ústní

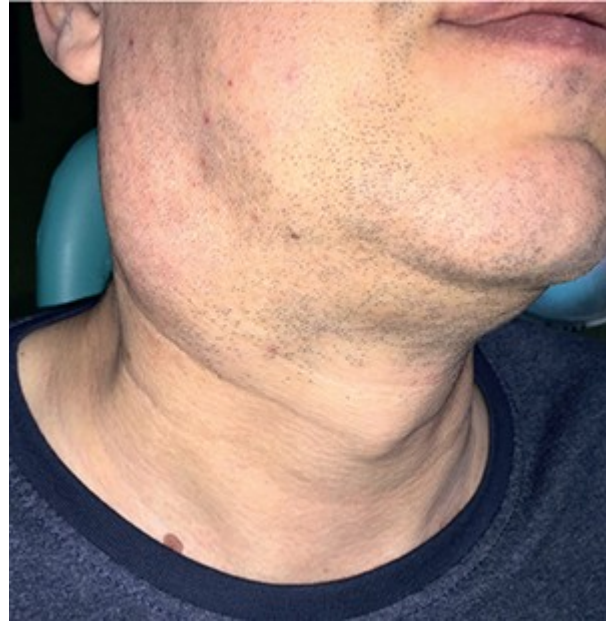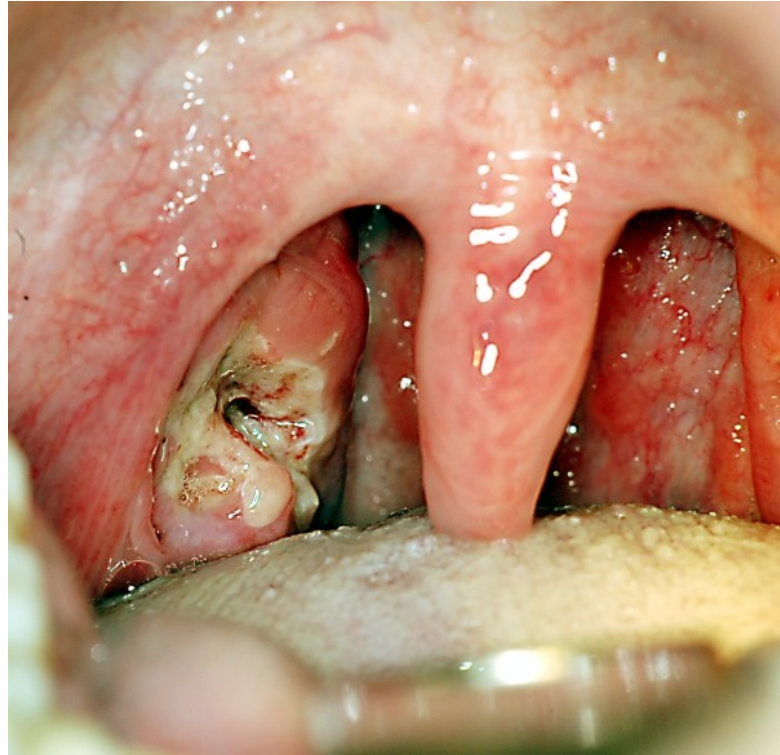- karcinom nosohltanu - JV Asie, genet faktory, EBV virus, maligní lymfom

- karcinom orofaryngu – zvyšující se incidence díky HPV inf. u mladých lidí /tabák, alkohol

- karcinom hypofaryngu – poruchy polykání, dysfonie, metastázy na krku pokročilá stádia při dg.

- adenokarcinom, maligní lymfomy





Vyšetření, dg., léčba

Diagnostika:

- Anamnéza + klinické vyšetření – bolesti v krku, bolesti při polykání, zápach z úst, obtížné polykání, změna hlasu, úbytek na váze, při vyšetření ulcer, asymetrie, vyklenutí
- CT s k.I. /MR, UZ břicha, RTG plic
- probatorní excize – histolog. vyšetření

Léčba:

- **Chirurgická** – resekce tumoru, rozšířená tonsilektomie (klasické op. řešení ev. použití laseru, robotická chirurgie)

Při pokročilých stadiích tumoru

- zevní přístup – postupy neprotínající mandibulu – pull – trough, laterální a mediální faryngotomie, marginální mandibulektomie, mandibulotomie, resekce laterálního/mediálního segmentu mandibuly

- parciální laryngektomie s parciální faryngektomií, totální laryngektomie s parciální faryngektomií, totální laryngektomie s totální hypofaryngektomií

+ terapie uzlinových metastáz - bloková krční disekce

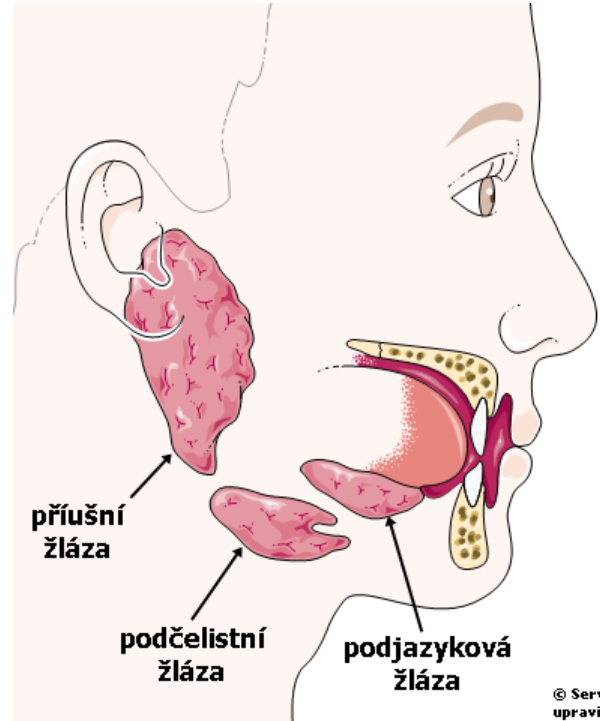
+ Adjuvantní RT/CHT

- Nechirurgická - kurativní RT/CHRT (nádory nosohltanu), paliativní CHRT

Prognóza tu orofaryngu HPV + 5leté přežití 80%, HPV negat 50%, Hypofaryngu 5let 40%, nasofaryngu dle velikosti 80-50%

Slinné žlázy

- Příušní žláza – glandula parotis
- Podčelistní – gl. submandibularis
- Podjazyková – gl. sublingualis



Choroby slinných žláz

Parotitis epidemica (příušnice)

- těstovité zduření většinou příušní žlázy se zduřením a zarudnutím jejího vývodu. Současně se slinnou žlázou může být postižen i slinivka břišní, varlata, vaječníky. Inkubační doba asi 20 dnů.

Terapie: symptomatická – tekutiny, klid na lůžku, analgetika, antipyretika, při současné orchitidě jsou nutné kortikoidy.

Parotitis recidivans (Morbus Payen)

- recidivující bakteriální zánět většinou příušní slinné žlázy v dětském věku.
- jednostranné, bolestivé zduření se sníženou produkcí zkalené nebo hnisavé sliny. Recidivy zánětu většinou po pubertě vymizí.

Terapie: ATB, odstranění zdroje infekce (adenotomie, tonsilectomie, kariézní chrup, ...).

Sjögrenův syndrom (myoepiteliální sialoadenitis)

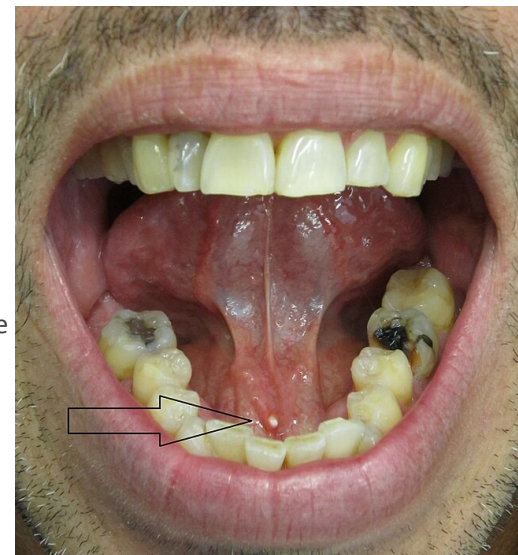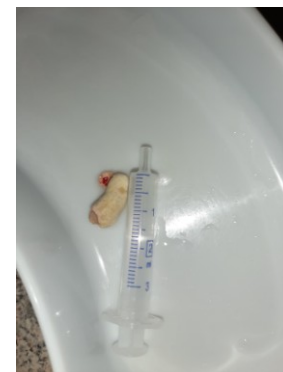- autoimunitní onemocnění, postihuje častěji ženy.
- suchost sliznic a atrofie slinných žláz.

Terapie: pro výraznou suchost sliznic se doporučuje časté pití malých dávek vody, podněcuje se tvorba slin, kortikoidy celkově dle stavu, oritolin

Sialolithiasis

- konkrement nebo více konkrémentů obvykle v podčelistní slinné žláze různé velikosti.
- při obstrukci vývodu s návazností na jídlo dochází ke zduření a bolesti submandibulární slinné žlázy.

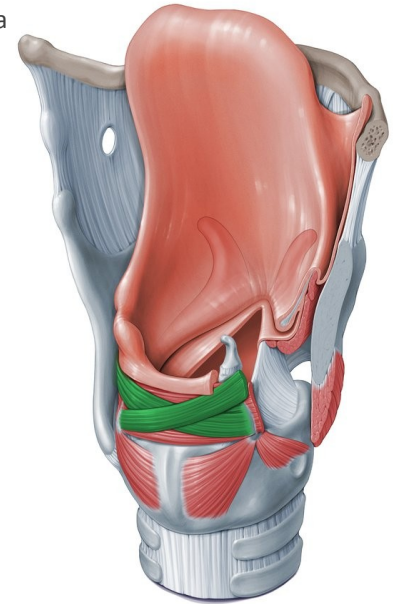
Terapie: masáže, chirurgie, pokud dojde k zánětu je nutná současně ATB terapie.



Anatomie a fyziologie hrtanu

U novorozenců je hrtan malý, relativně široký a vysoko uložený. Průměrná délka hrtanu je u dospělých žen 5 cm, u mužů 7 cm. Rozdíl ve velikosti ženského a mužského hrtanu je příčinou rozlišení hlasu ženy a muže. V pubertě se u dívek prodlouží hlasivky v průměru o 3 mm a u chlapců o 5–10 mm. Prodloužením a zesílením hlasivek vznikají mutační poruchy hlasu. Definitivní velikost dosahuje hrtan kolem 23 let. (délka hlasivek 24 mm u mužů, 20 mm u žen) Ke stárnutí hlasu (vápenatění hrtanových chrupavek a ztrátě elasticity vaziva) dochází obvykle po 60. roce, hlasový rozsah se zmenšuje, ubývá hlasitosti a hlasové výdrže, barva hlasu se zostřuje.

- Cartilago thyreoidea (chrupavka štítná): má pravý a levý list.
- Cartilago cricoidea (chrupavka prstencová): nosná chrupavka hrtanu, udržuje stabilně lumen.
- Epiglottis – hrtanová příklopka.
- Cartilagines arytenoides (chrupavky koněvkové): jsou kloubem spojeny s horním okrajem zadní poloviny chrupavky prstencové. Na přední výběžek aryt. chrupavky se upíná sval a vaz hlasivky. Chrupavka se pomocí fonačních svalů a vazů pohybuje a působí rozevření a uzavření štěrbiny mezi hlasivkami, kterou nazýváme glottis.
- hrtan se dělí na část supraglotickou, glotickou a subglotickou
- inervace hrtanu – n. laryngeus recurrens (větev n. vagus)



Dýchací funkce:

Hrtan zajišťuje tok vdechovaného a vydechovaného vzduchu.

Fonační funkce:

Lidský hlas vzniká periodickým chvěním vzdušného sloupce nad hlasivkami. Střídavým rozevíráním a zavíráním hlasivkové štěrbinou vlivem tlaku vzduchu vydechovaného z průdušnice se vzduch nad hlasivkami zředuje a zhušťuje a vzniká primární tón.

Ochranná funkce:

zajišťuje ji svalovina a slizniční kryt hrtanu. Lymfatická tkáň ve sliznici hrtanu má podobnou funkci jako lymfatický okruh v hltanu. Žlázky produkující hlen a pohyb řasinek epitelu mají za úkol odtransportovat hlen a drobná cizorodá tělíška směrem do dutiny ústní. Kašlací reflex se vyvolává drážděním bloudivého nervu z hrtanu, hltanu a průdušnice. Podrážděním glottis vyvoláme kašlací reflex, který přispívá k čištění nejen hrtanu, ale celého tracheobronchiálního stromu a napomáhá proudem vzduchu vytlačit cizí těleso. Při polykání má hrtan úlohu chrániče dolních cest dýchacích. Zamezuje vniknutí polknuté potravy do dolních dýchacích cest koordinovaným pohybem závěsných svalů hrtanu, spodiny dutiny ústní a jazyka. V první fázi polykacího aktu se jazyk nadzvedne, stlačí měkké patro nahoru, uzavře nosohltan a v druhé fázi kořen jazyka jako píst přiklopí epiglottis nad vchod hrtanu, glottis se uzavře a sousto vklouzne do polykacích cest. Při polknutí se hrtan pohybuje směrem nahoru proximálně a kořen jazyka dozadu – dorzálně.

Trachea (průdušnice) je trubice navazující na hrtan. Stěny trachey vyztužuje asi 15 chrupavek

Vyšetřovací metody hrtanu

Laryngoskopie: vyšetřujeme anatomické změny v hrtanu a funkci nitra hrtanu. Při vyšetření je nutná fonace hlásky é nebo í, neboť při těchto hláskách svaly hrtanu nadzvednou epiglottis a hlasivková štěrbina bude přehlednější. Zvláštní případ vyšetření hrtanu je vyšetření správné fonace – pohybu hlasivek zvětšovací optikou při stroboskopickém světle.

- nepřímá: provádíme laryngoskopickým zrcátkem při vyplazeném jazyku vyšetřovaného, nebo zvětšovací optickým laryngoskopem / flexibilním laryngoskopem

- přímá: (direktní) provádíme rigidním tubusem a mikroskopem v CA

Bronchoskopie: je endoskopické vyšetření trachey a bronchiálního stromu. Podle druhu endoskopu rozlišujeme bronchoskopii rigidní a flexibilní. Podle indikace provádíme bronchoskopie diagnostické a terapeutické.

Zobrazovací metody – CT, MRI, PET CT



azy existuji R207
enus.obrazy

Akutní záněty hrtanu a průdušnice

Zánět hrtanu se často vykytuje v kombinaci se zánětem horních nebo dolních dýchacích cest, ojediněle samostatně.

Nejčastěji se laryngitidy vyskytují na podzim a v zimě (říjen, únor) u dětí ve věku 2–7 let.

Klasifikace: - **nestenózující** (Laryngitis catarrhalis acuta) – nepůsobí dušnost. X **stenózující** (Laryngitis acuta subglottica, Epiglottitis acuta) – působí dušnost.

Laryngitis catarrhalis acuta

- akutní zánět virového původu postihující jen sliznice hrtanu
- nemoc začíná rinosinusitidou, chřipkou, jako descendentní katar horních cest dýchacích.

Příznaky: dráždivý kašel, lehká dysfonie, pocit sucha a pálení v krku, bolest.

Terapie: léčba základního virového onemocnění, antipyretika, tekutiny, vitamín C, antihistaminika, šetření hlasivek. Při bakteriální superinfekci antibiotika.

Laryngitis acuta subglottica

- těžší a nebezpečnější forma akutní laryngitidy, postihující podslizniční vazivo subglotického (podhlasivkového) prostoru hrtanu.
- virová (RS viry, influenza, adenoviry) s možnou bakteriální superinfekcí.

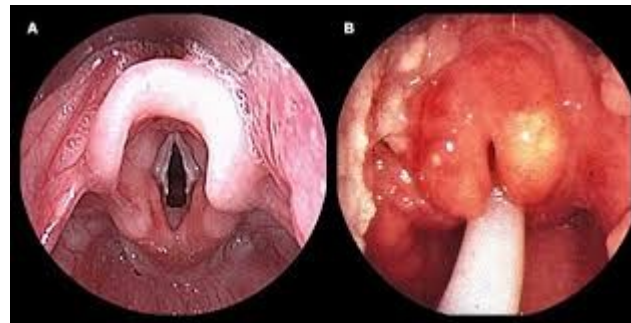
Příznaky: dušnost, štěkavý kašel, hlasitý nádech, chrapt, zatahování pomocných dechových svalů, horečka

Terapie: kortikoidy , inhalace s adrenalinem, ! První pomoc: studený zvlhčený vzduch, poloha v polosedě

Epiglottitis acuta

- těžký zánět podslizničního tkaniva, lokalizovaný na hrtanovou příklopkou
- bakteriální infekce (Haemophilus influen. skupiny B)

- závažné život ohrožující onemocnění, v současnosti je to onemocnění v dětském věku vzácné vzhledem k zavedení celoplošného očkování proti infekci Hemofilu infl. (součást hexavaxiny)



Příznaky: dušnost, hlasitý nádech, bolest hrtanu, zatahování pomocných dechových svalů, bledost, promodrávání, horečka, polykací potíže, slinění.

Diagnostika: zduřelá zarudlá, několikanásobně zvětšená epiglottis.

Terapie: poloha v sedě, zvýšení horní poloviny těla, zajištění dýchacích cest !

Medikamentózní terapie: ATB a kortikoidy, monitorace životních funkcí.

Prevence: celoplošné očkování dětí je v ČR zavedeno od roku 2000.

Chronická laryngitida

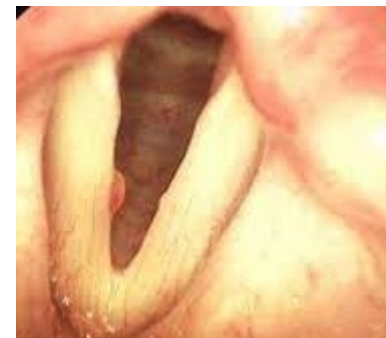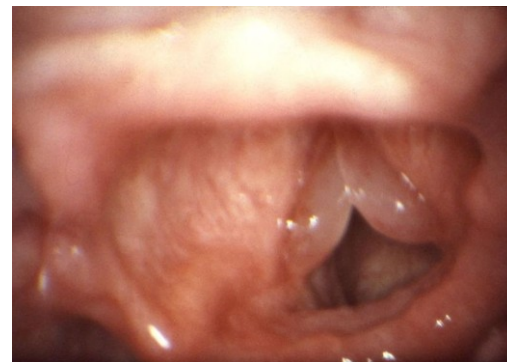
Atrofická chronická laryngitida

- dysfonie až chrapot, sucho v ústech, kašel , pocit cizího tělesa
- symptomatická terapie, zákaz kouření, zvlhčení vzduchu hlasová röh,

Hypertrofická chron. laryngitida

- chrapot , sucho v ústech, kašel , pocit cizího tělesa, pálení v krku

Benigní hrtanové léze - Reinkeho edém, polyp hlasivky, zpěvácké uzlíky, cysta ...



Vvv hrtanu, úrazy

-VVV – laryngomalacie (kongenitální laryngeální stridor) – je způsobená opožděným vývojem chrupavek hrtanu, který vede k jejich abnormální měkkosti. Epiglotis je spolu s aryepiglotickými řasami při inspiriu nasávána do hrtanového vchodu, čímž vzniká obstrukce dýchacích cest.

- laryngokéla, subglotické stenózy

- Úrazy - vnitřní poranění – vdechnutí cizího tělesa, toxických látek, horkého vzduchu,...

- zevní poranění - tupá – kontuze hrtanu, fraktury chrupavek

- ostrá – rány sečné bodné řezné, střelné,..

Aspirace

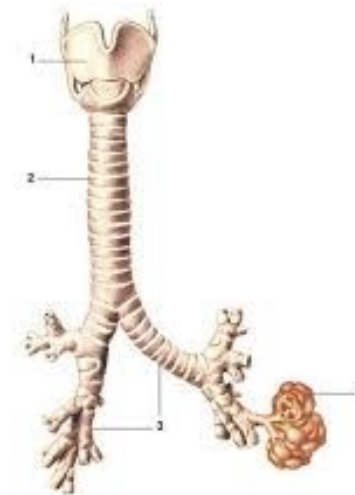
- vdechnutí cizího tělesa z dutiny ústní přes hrtan do průdušnice nebo průdušek.
- nevyvinutý chrup, infekce, neklid při jídle (nejčastěji burský ořech, zelenina, hračky, ...), hry, kutilství
- většina cizích těles (60 %) se dostává do pravého bronchu

- **Neúplné uzavření dýchacích cest** – [?] [?] [?] hlý kašel, omezená schopnost mluvení, může se ozývat i pískání.

- **Úplné uzavření dýchacích cest** – [?] [?] [?] kašel je velmi slabý nebo žádný, postižený nemluví a má tendenci se chytat za krk

Podle uložení tělesa může postižená plíce ventilovat fyziologicky nebo dojde k částečnému – tzv. ventilovému uzávěru, kdy vdechovaný vzduch se dostává při inspiriu do plíce, ale nedojde k jeho výdechu a vzniká plicní emfyzém, nebo dojde k úplnému uzávěru a vzniká nevzdušnost – plicní atelektáza. Pokud cizí těleso zůstává delší dobu v bronchu rozvíjí se záněť. Dochází k opakovaným hnisavým bronchitidám, pneumoniím, atelektáze, případně se vytvoří plicní absces. Tyto projevy jsou častější a výraznější u nerozpoznaných těles organického původu

29. Bronchiální strom - arbor bronchialis



1. Chrtpavka lidská
Cartilago thyroidea
2. Průdušnice
Trachea

3. Přídatky
bronchi
4. Plicní alveoly
Alveoli pulmonales

1. pomoc:

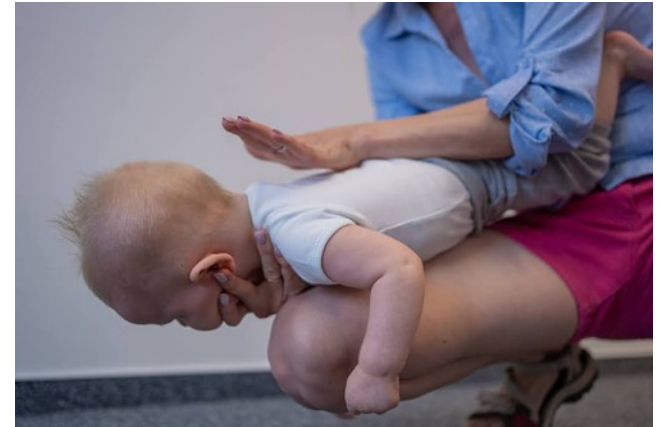- u dospělých Heimlichův manévr :

Ze zadu obejměte zraněného, jednu ruku zatněte v pěst a druhou jí chytněte. 5x silně (směrem dovnitř a nahoru) stlačte nadbříšek (místo mezi pupíkem a žebry). Tento manévr neprovádějte u dětí do 1 roku a těhotných žen!



- u malých dětí poloha hlavičkou dolů, úder mezi lopatky (Gordonův úder)

- endoskopická extrakce cizího tělesa, ev. zajištění dýchacích cest, ATB při zánětu.

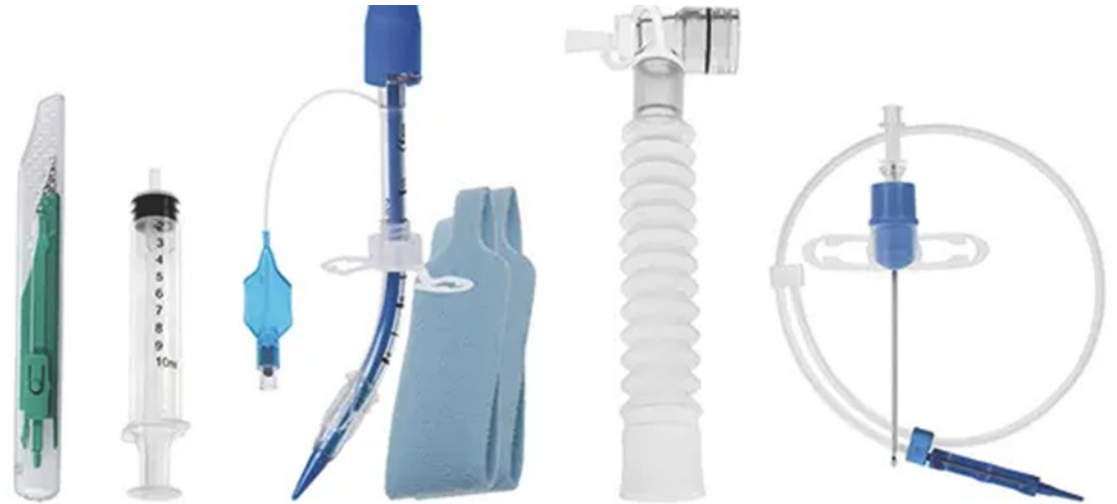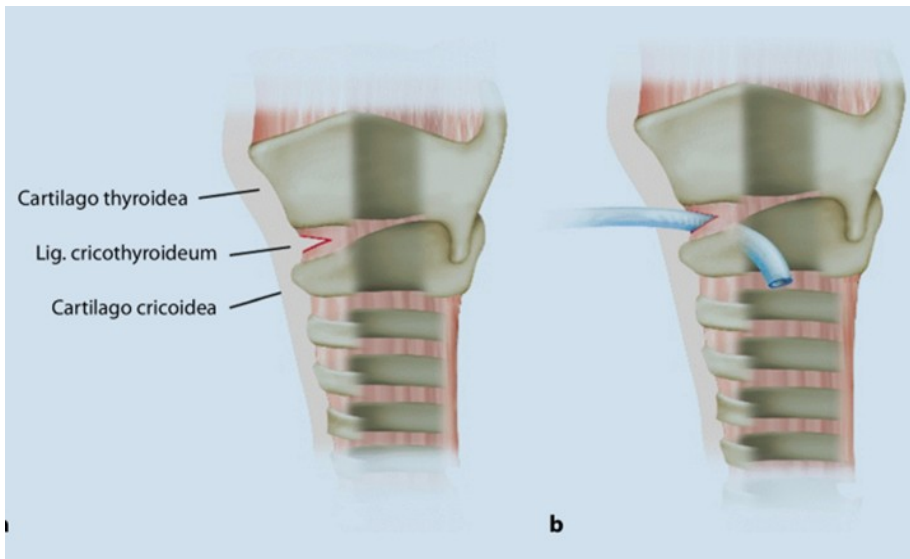


Tracheotomie, koniotomie

- chirurgické metody k zajištění dýchacích cest
- u pacientů s otoky dýchacích cest, obstrukce tumory, úrazy, pokud je předpoklad intenzivní ventilační podpory déle než 7-10dní

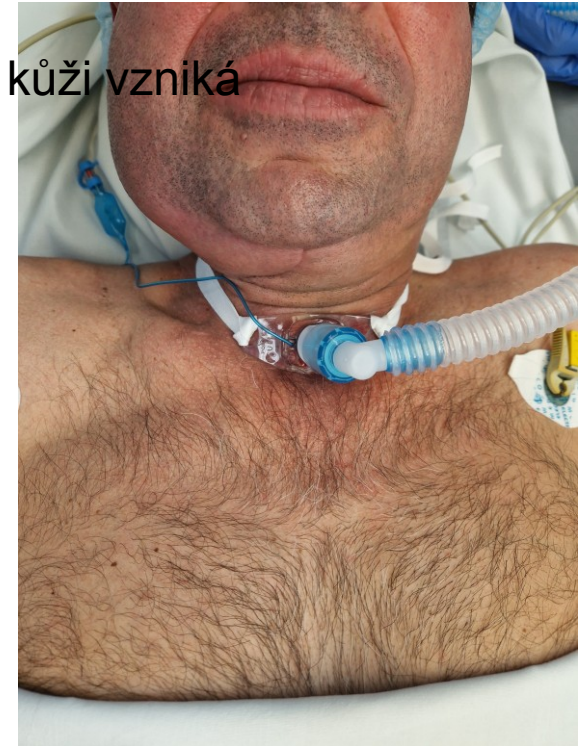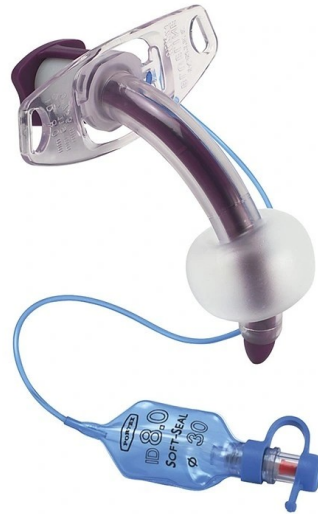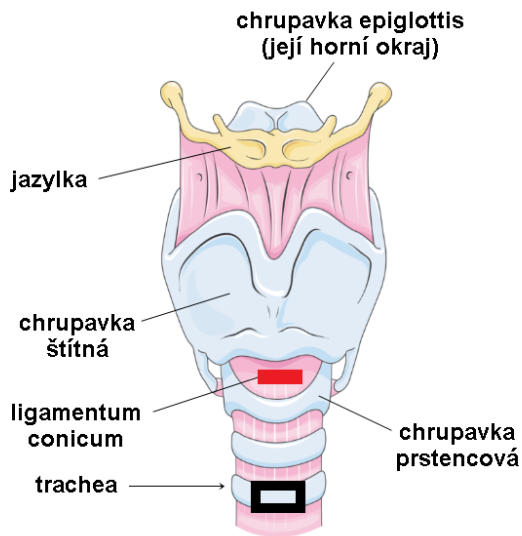
Koniotomie/koniopunkce – urgentní život zachraňující výkon prováděný při obstrukci hrtanu, při nemožnosti zajištění dýchacích cest intubací

- podstatou výkonu je protětí (*koniotomie*) nebo punkce (*koniopunkce*) skrze lig. cricothyroideum (*lig. conicum*) a následná inserce kanyly umožňující zajištění dýchacích cest.



Tracheotomie – se provádí z horizontálního/vertikálního řezu protětím kůže, podkoží a ve střední čáře mezi infrahyoidními svaly pod istmen štítné žlázy se dostáváme na průdušnici a v místě 2-3 tracheálního prstence pronikneme do průdušnice.

- zavedením tracheostomiecké kanyly či vyšitím průdušnice ke kůži vzniká **tracheostomie**

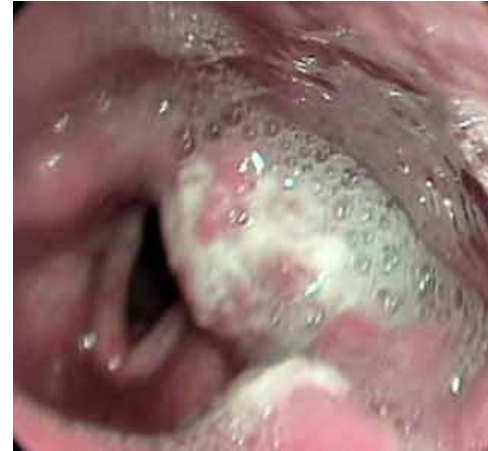

Nádory hrtanu

Benigní - papilomy, hemangiomy, ...

Maligní - Spinocelulární ca 95%, chondrosarkom,...

rizikové faktory – alkohol, kouření

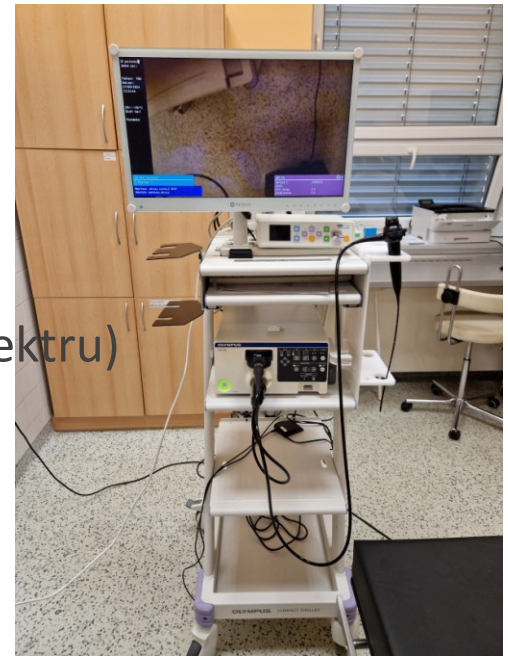
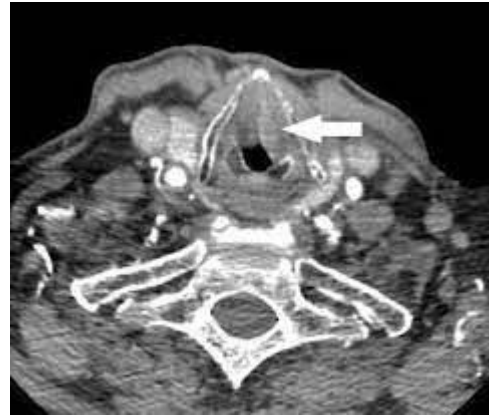

Dělení:

- Supraglotické karcinomy 40% - nemají časné příznaky, později poruchy polykání, bolesti při polykání, metastazují do reg. uzlin
- Glotické 55% - projeví se brzy chrapotem, chrapot déle než 3 týdny ORL vyšetření !!!, prakticky nemetastazují
- Subglotické karcinomy 5% - zhoršené dýchání

Vyšetření, dg.

- flefibilní laryngoskopie s NBI (zobrazení v úzkém světelném spektru)
- CT s k.i. /MR + UZ břicha, RTG plic (k vyloučení MTS)
- probatorní excize – histolog. vyšetření



Terapie

- Chirurgická - časné stadia

- výkony: parciální laryngektomie – zachová část hrtanu pro tvorbu hlasu

- endoskopicky při laryngomikroskopii – chordektomie (laser)

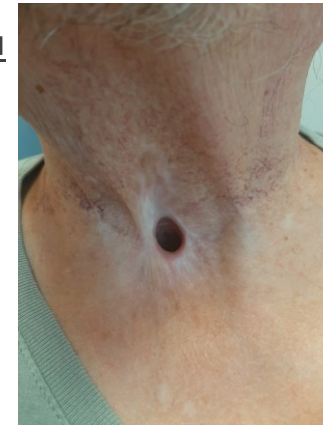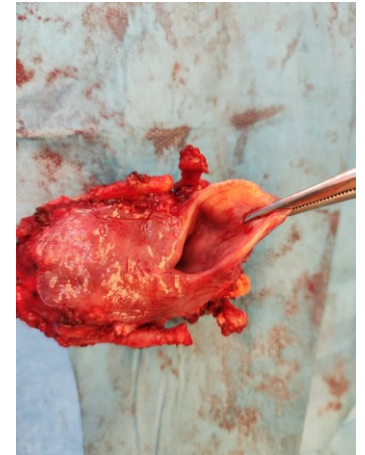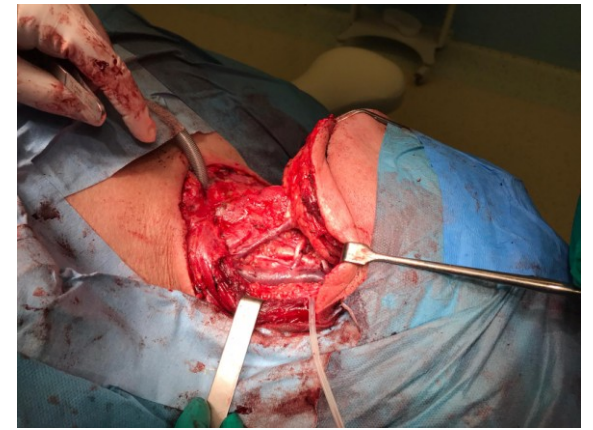
- zevní přístup (z laryngofisury) - horizontální/vertikální laryngektomie

totální laryngektomie (TLE) – kompletní odstranění hrtanu

+ bloková krční disekce

- RT/CHRT

Prognóza – přežití u T1 90%, T4 25-30%



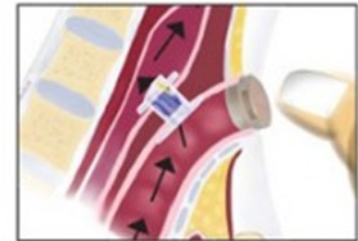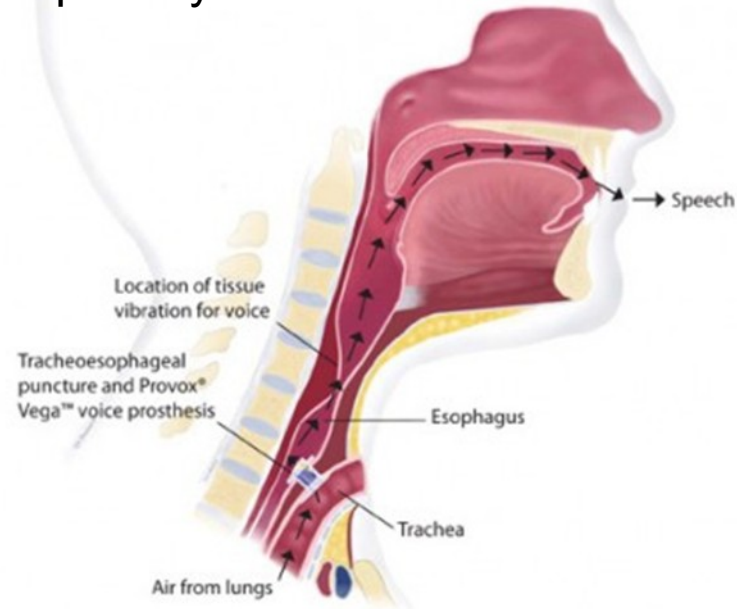
Rehabilitace hlasu a polykání po léčbě nádorů hrtanu (TLE)

- jícnový hlas
- elektrolarynx
- zavedení fonační hlasové protézy

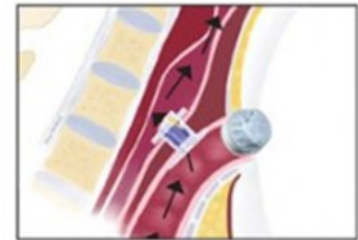


Tracheoesophageal Voice Prosthesis

- zavedení fonační hlasové protézy
- kdy HP se v kládá se do uměle vytvořené tracheoesofageální píštěle po totální laryngektomii
- Inzerce primární/ sekundární



Stoma closure with thumb



Adjustable tracheostoma valve for hands free operation



Závěr – take home message

- prevence onemocnění – zdravý životní styl, nekouřit, omezení alkoholu
- preventivní programy – screening sluchu novorozence - OEA, děti v 5letech audiometrie
- **očkování - HPV (lidská papilomavirus)** - nejčastější pohlavně přenosnou infekcí. Většina sexuálně aktivních mužů a žen se v průběhu svého života s virem setká. HPV mohou způsobit genitální bradavice ale i zhoubné nádory – nejčastěji rakovinu děložního čípku, ale také rakovinu zevních rodidel (vulvy), pochvy (vaginy), penisu, análního otvoru a nádory v oblasti hlavy a krku. **Od 1. ledna 2024 se rozšířilo věkové rozpětí pro bezplatné očkování proti lidskému papilomaviru (HPV). Nově je hrazené pro dívky a chlapce ve věku 11–15 let (GARDASIL, CERVARIX)**
 - **Streptococcus pneumonie (pneumokok)** – otitidy, pneumonie, meningitidy
 - **hrazené u kojenců a dospělých stařích 65let (PREVENAR, SYNFLORIX)**
- **Chrapot déle než 3 týdny – ORL vyšetření**

Děkuji za pozornost.