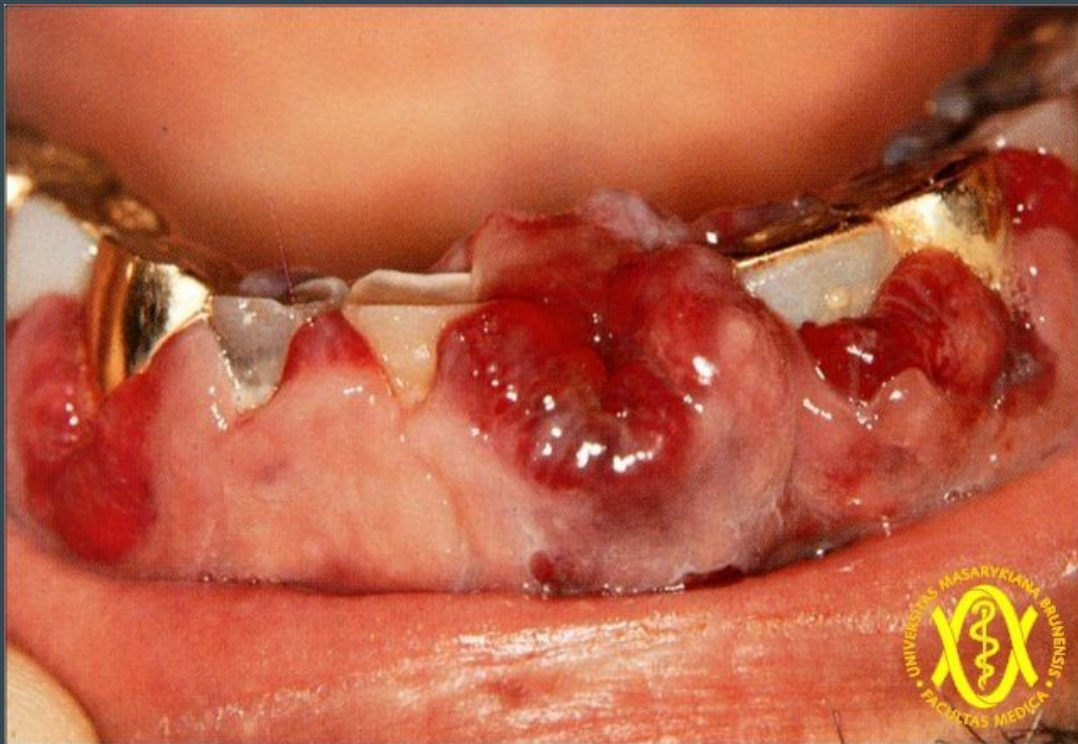


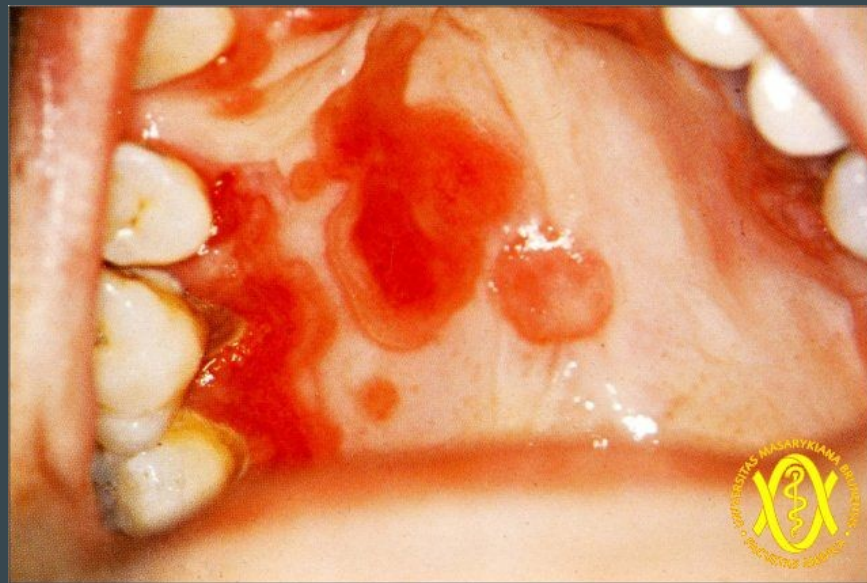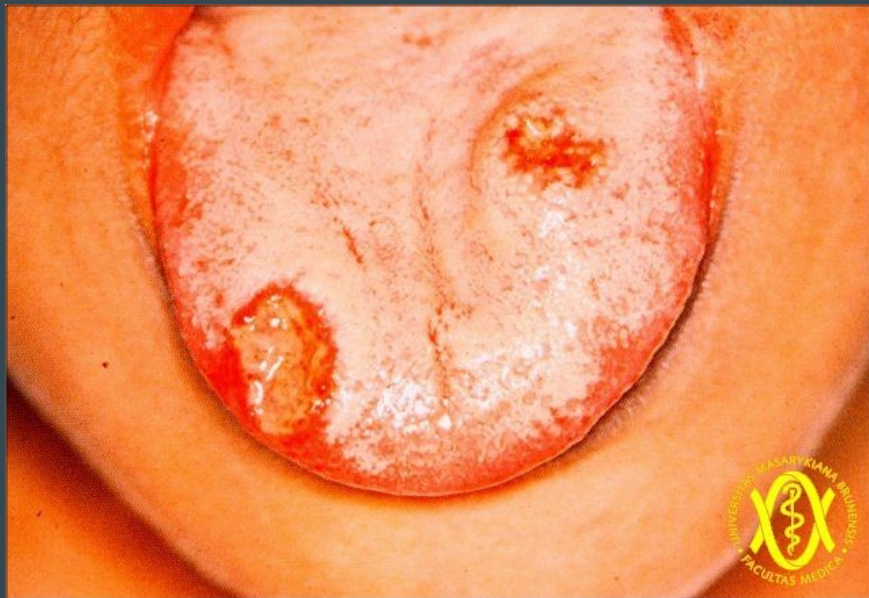Slizniční léze dutiny úsní

...

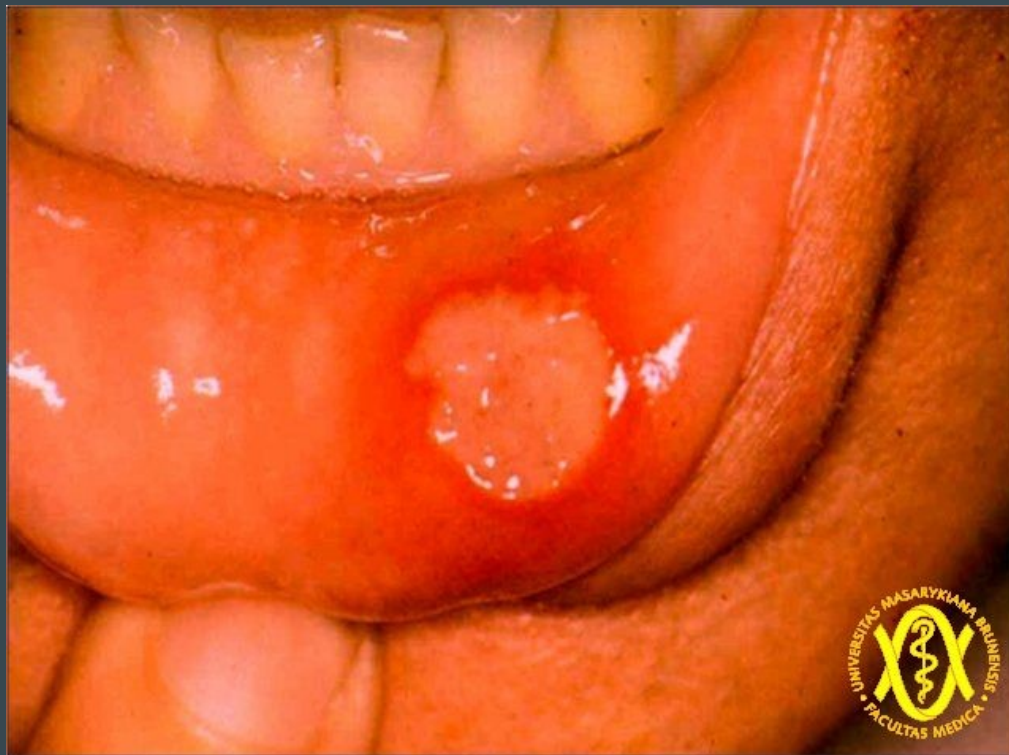Diferenciální diagnostika - hyperplazie gingivy a ulcerace u akutní myeloidní leukémie



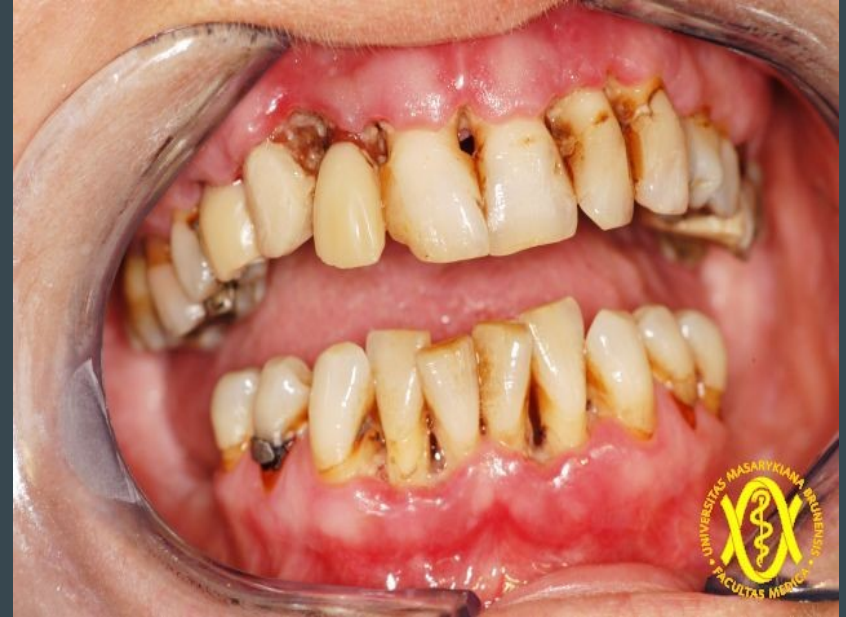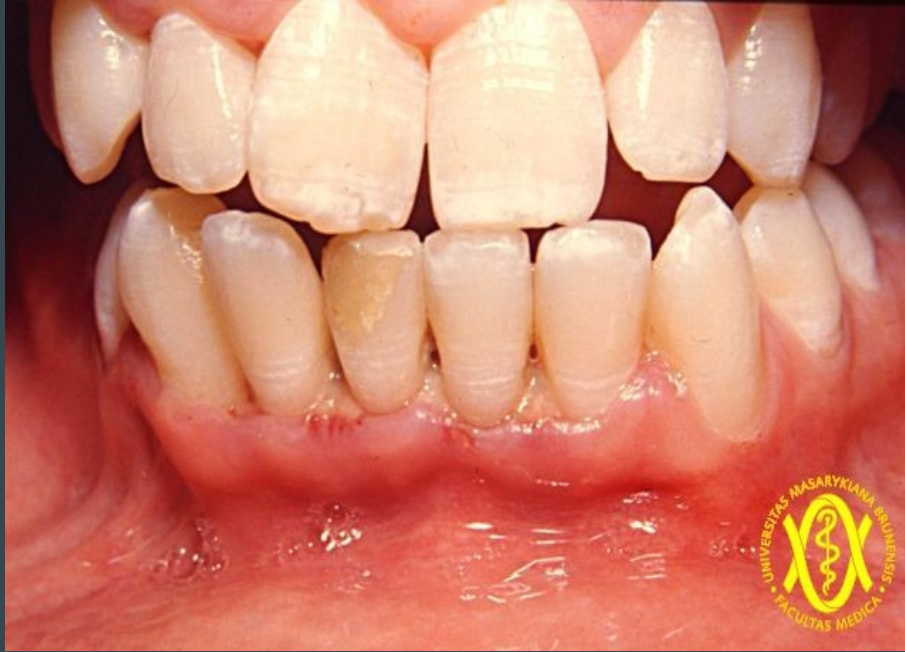Diferenciální diagnostika - syfilis 1. a 2. stádium



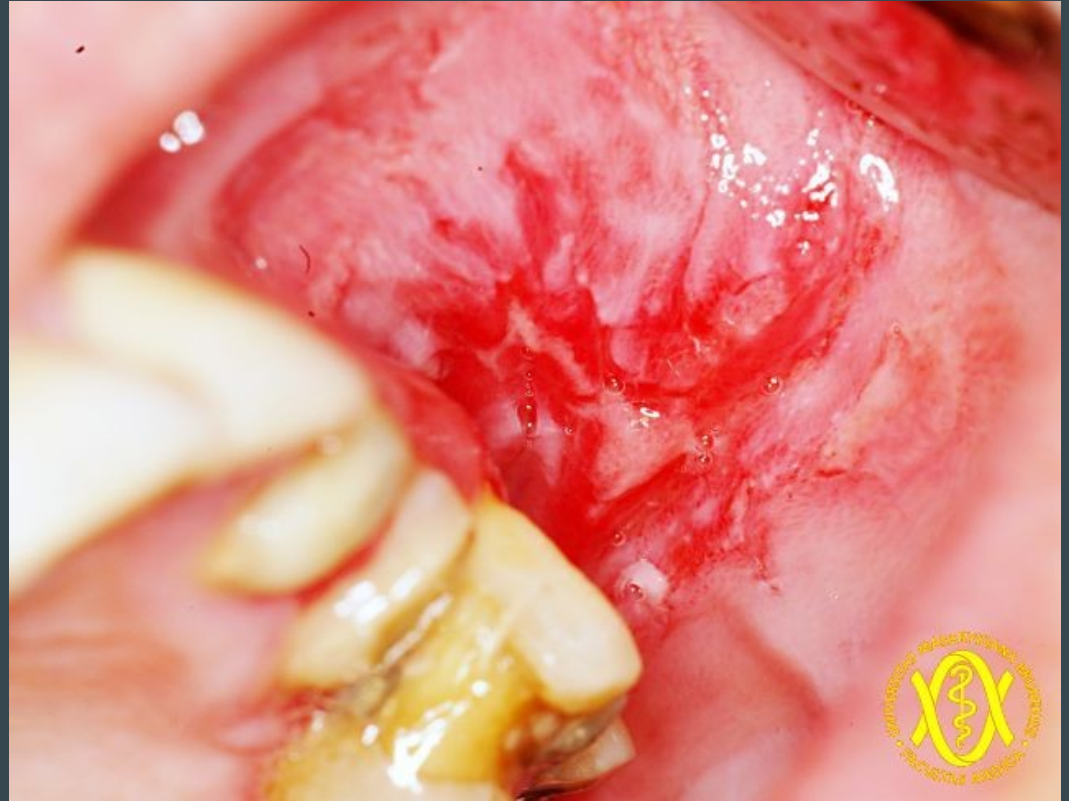Diferenciální diagnostika - recidivující afty major



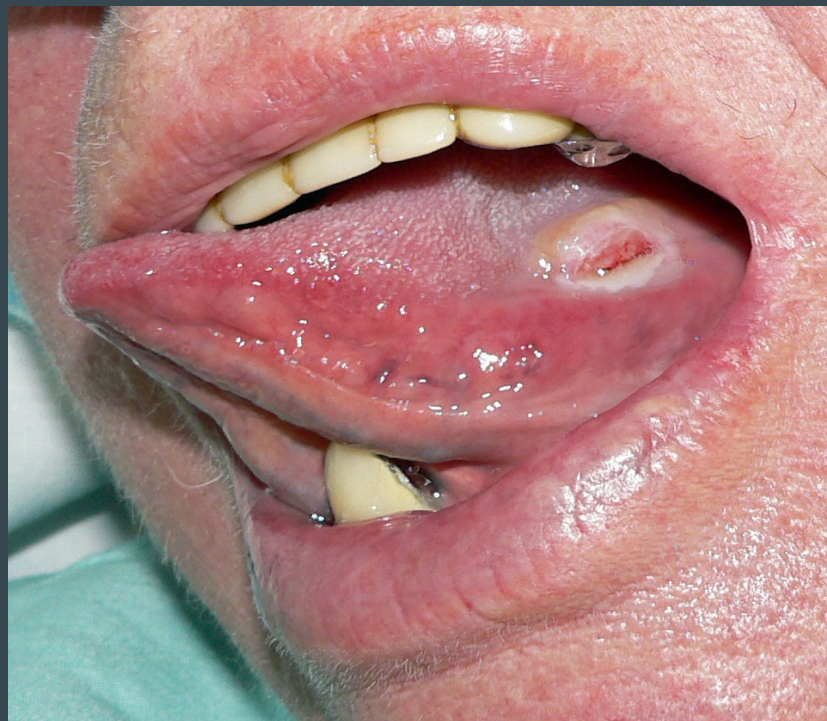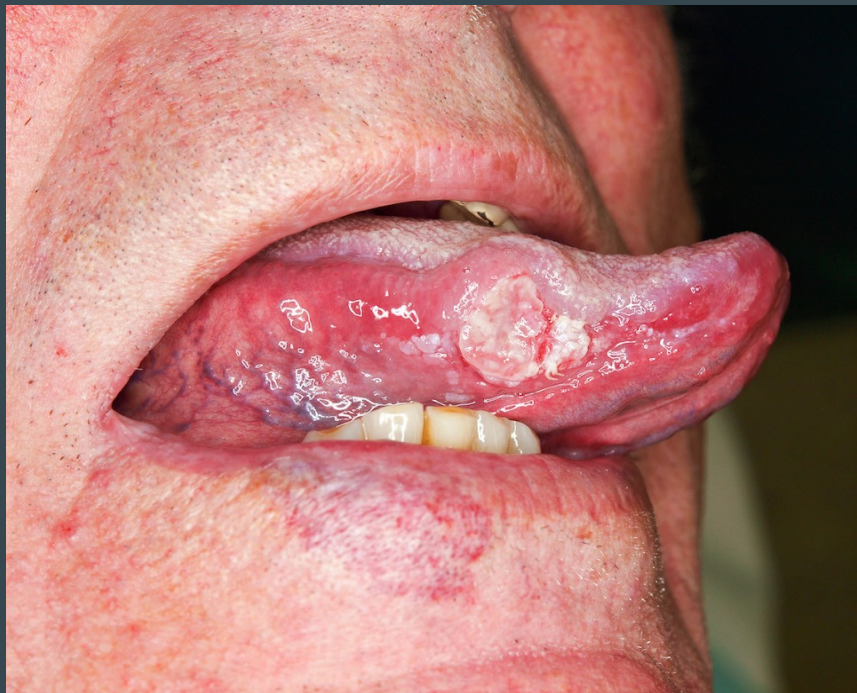Diferenciální diagnostika - gingivostomatitis ulceroza



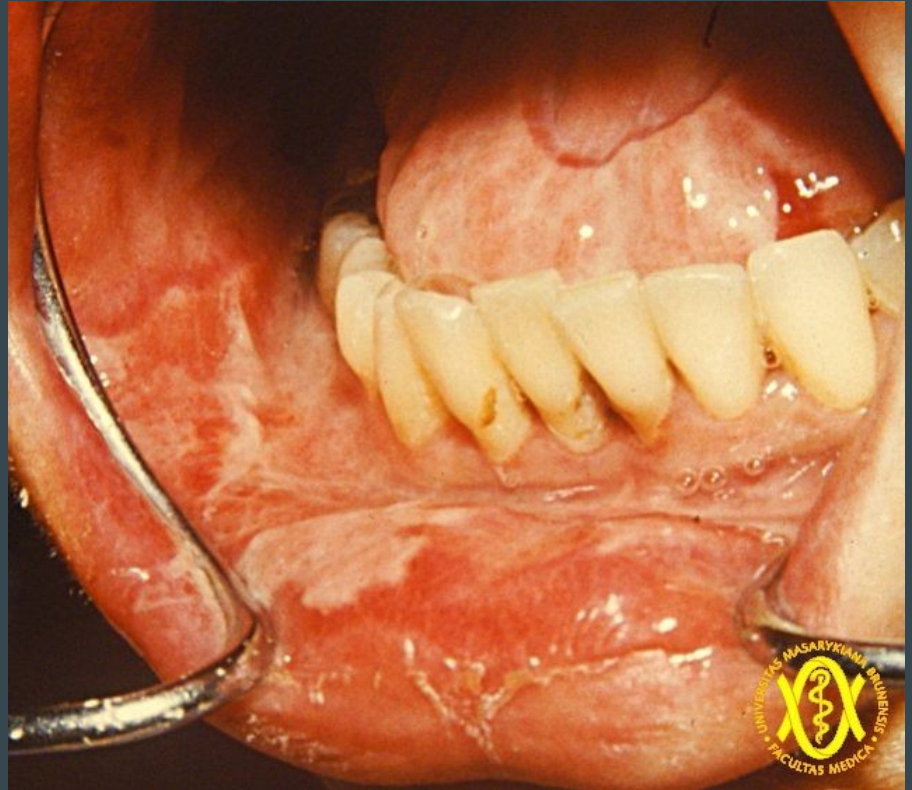
Diferenciální diagnostika - pemfigus vulgaris bukální sliznice



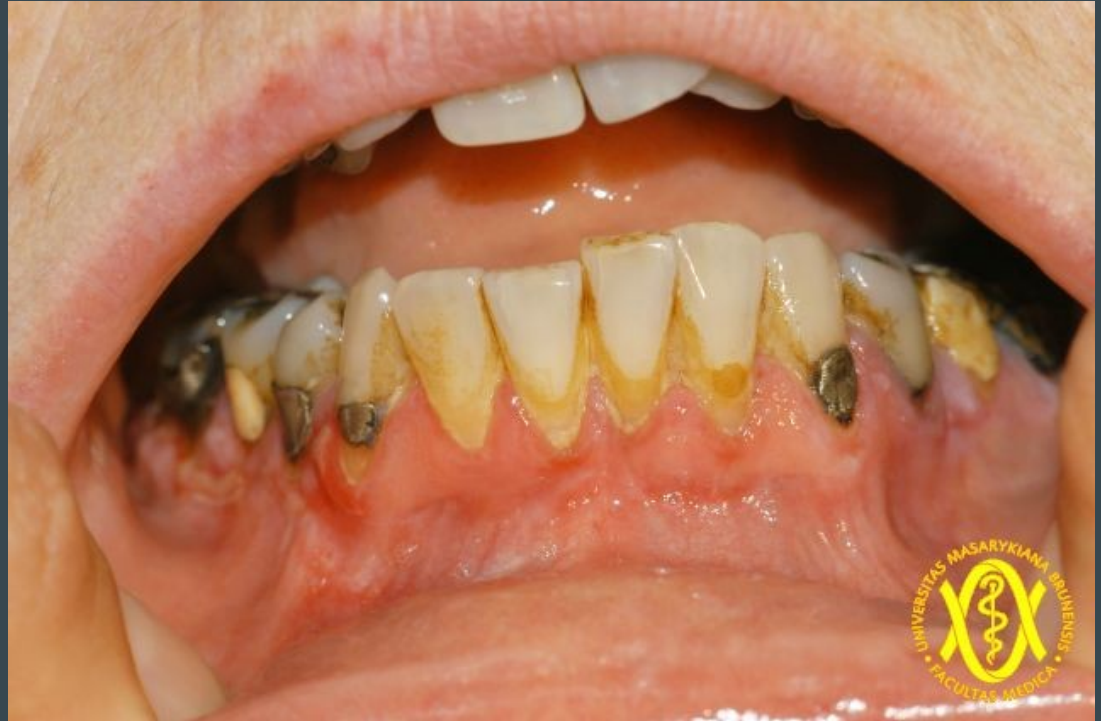Diferenciální diagnostika - spinocelulární karcinom jazyka a traumatický vřed



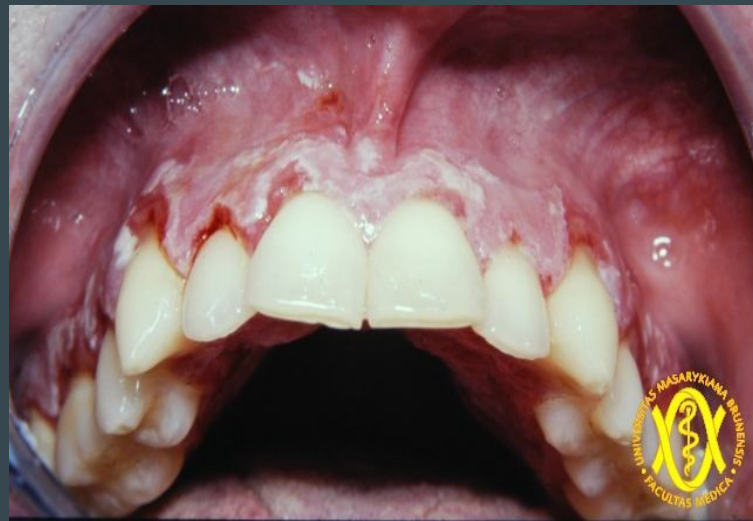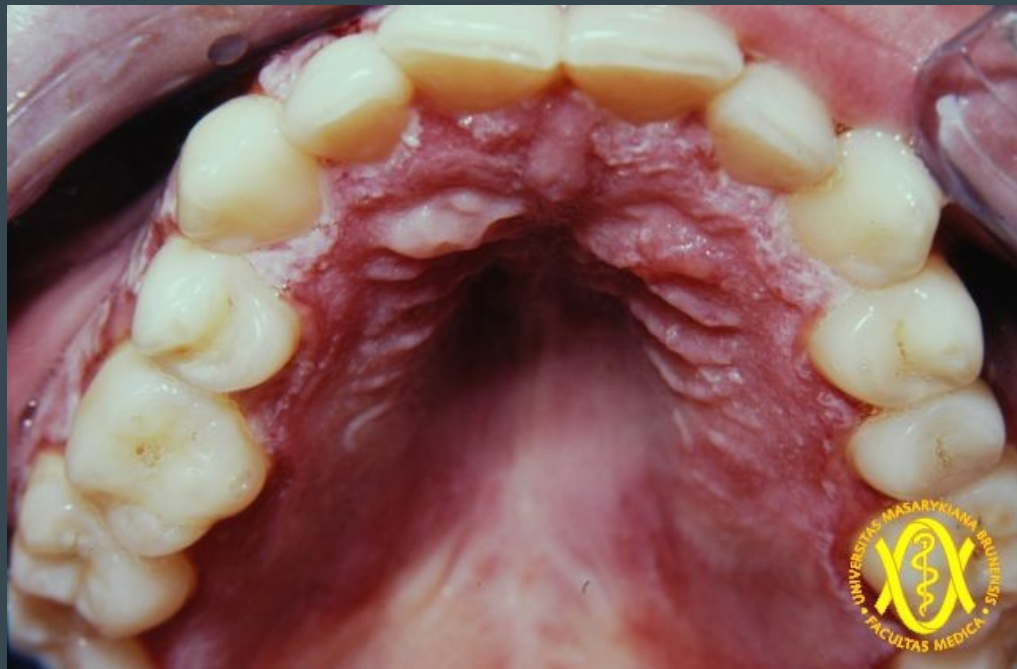
Diferenciální diagnostika - poleptání



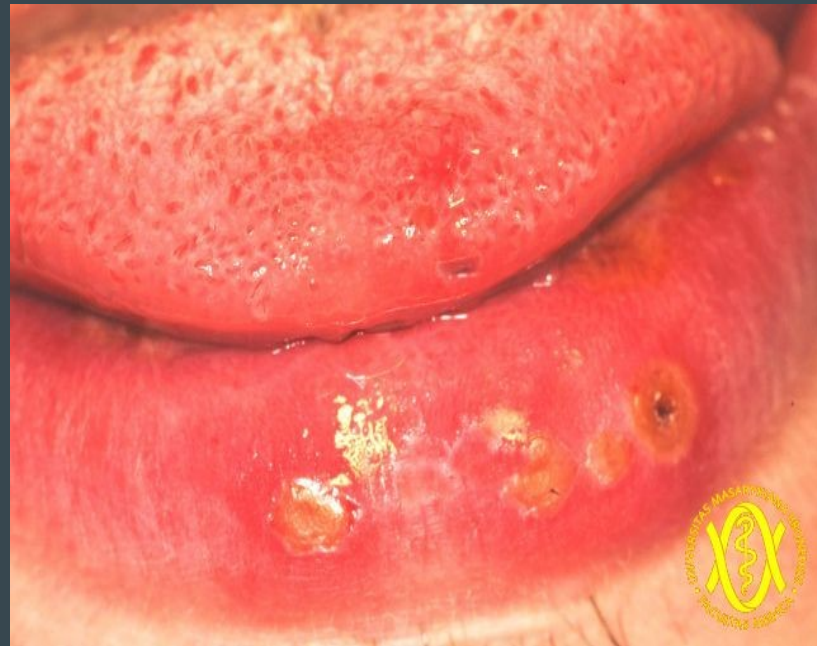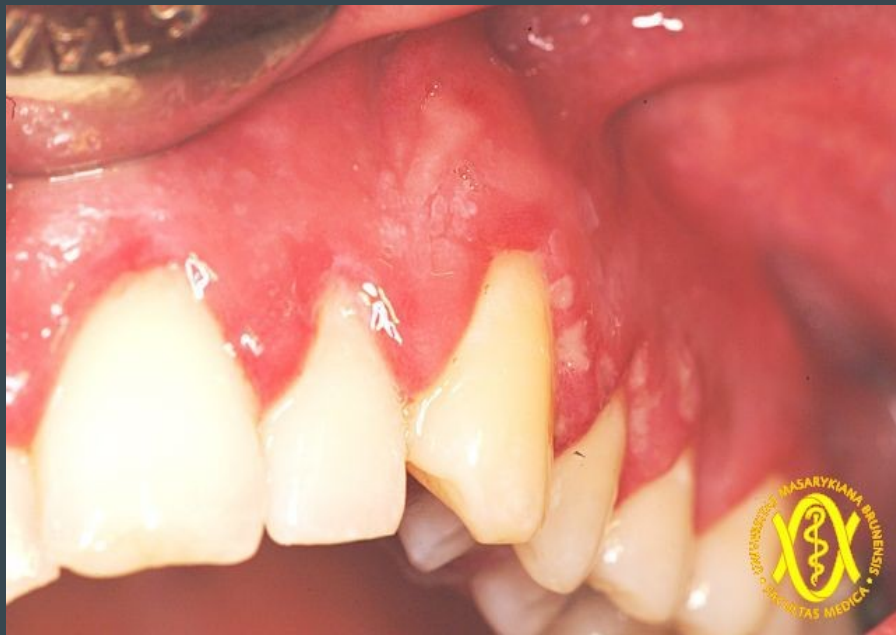Diferenciální diagnostika - deskvamativní gingivitis pemfigoid



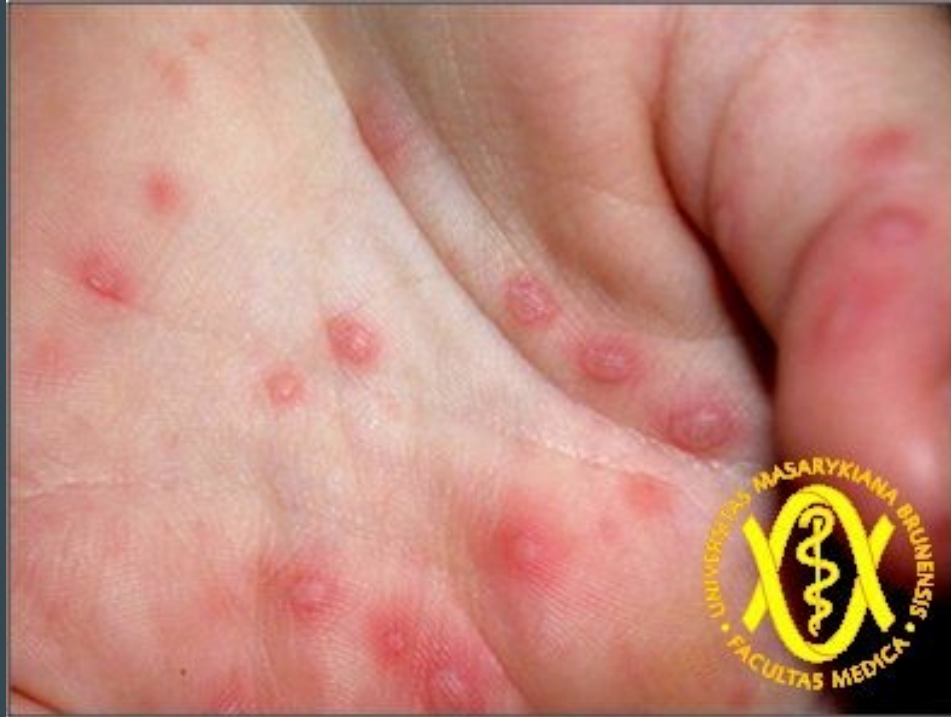Virová onemocnění - herpetická gingivostomatitida



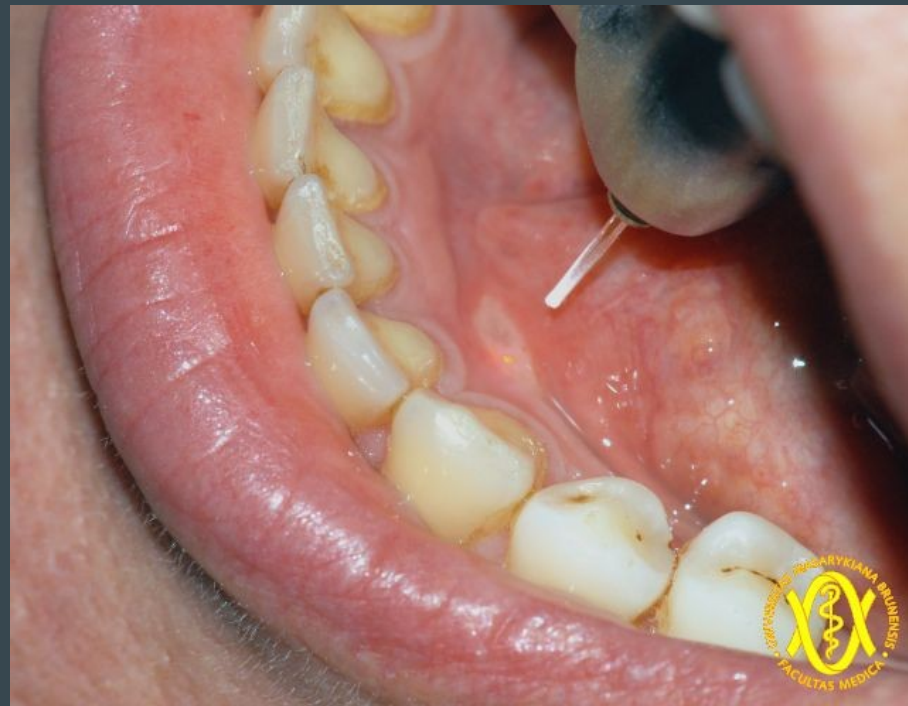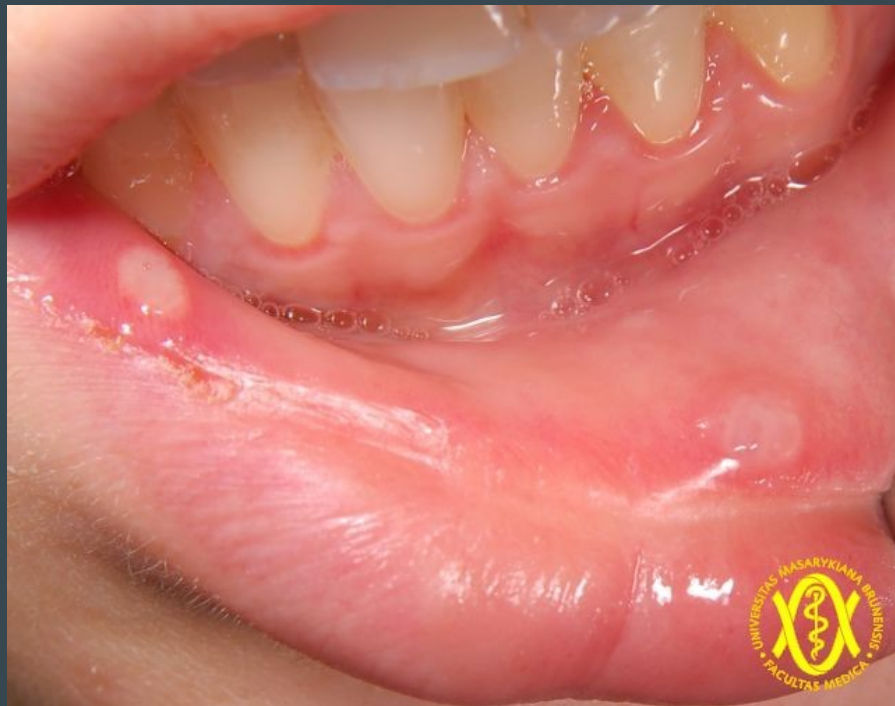Virová onemocnění - herpetická gingivostomatitida



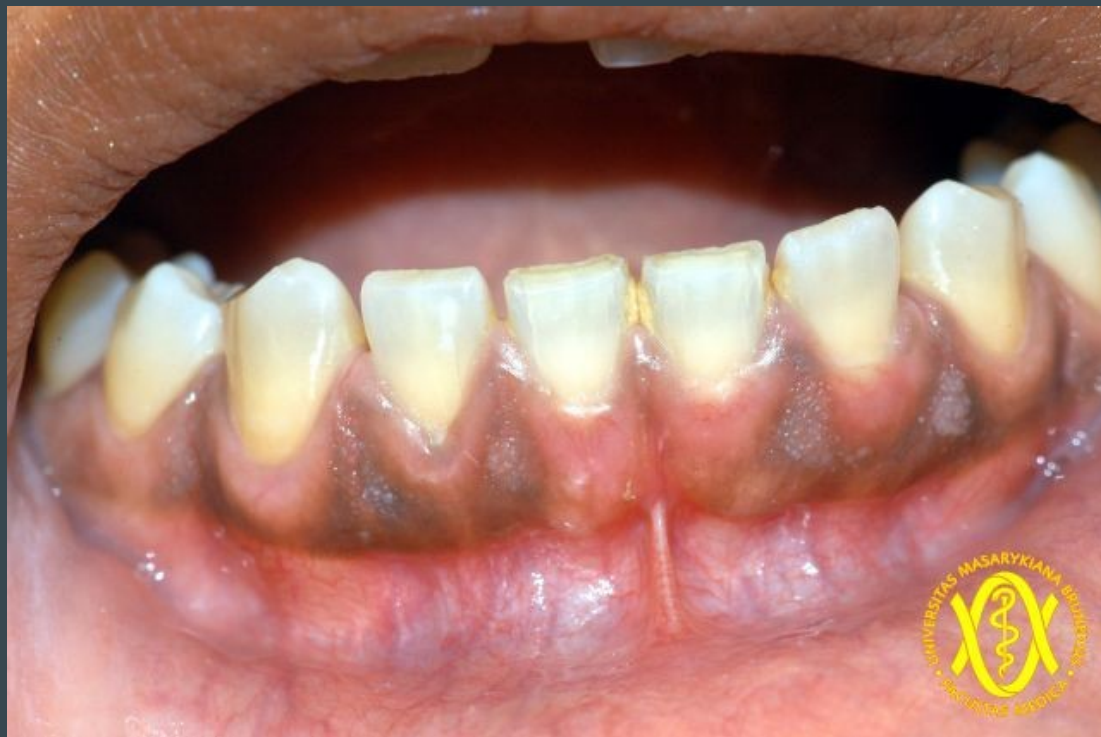Virová onemocnění - hand-foot-mouth disease



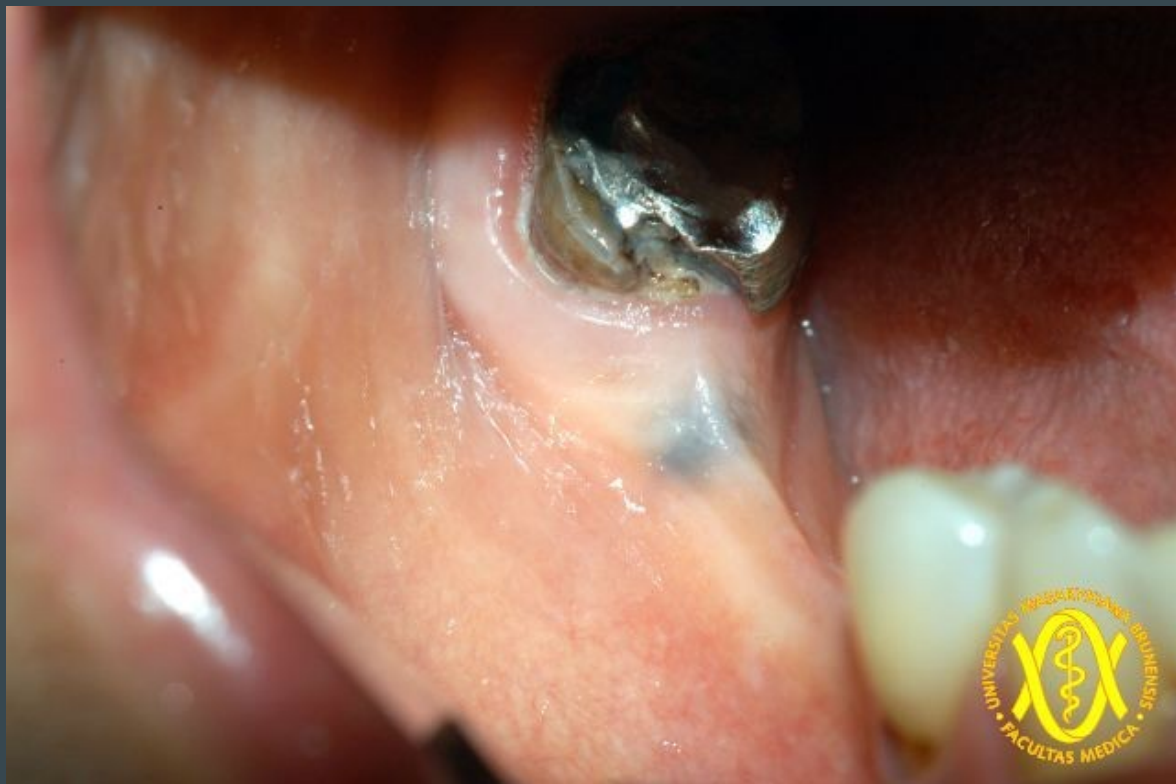Recidivující afty



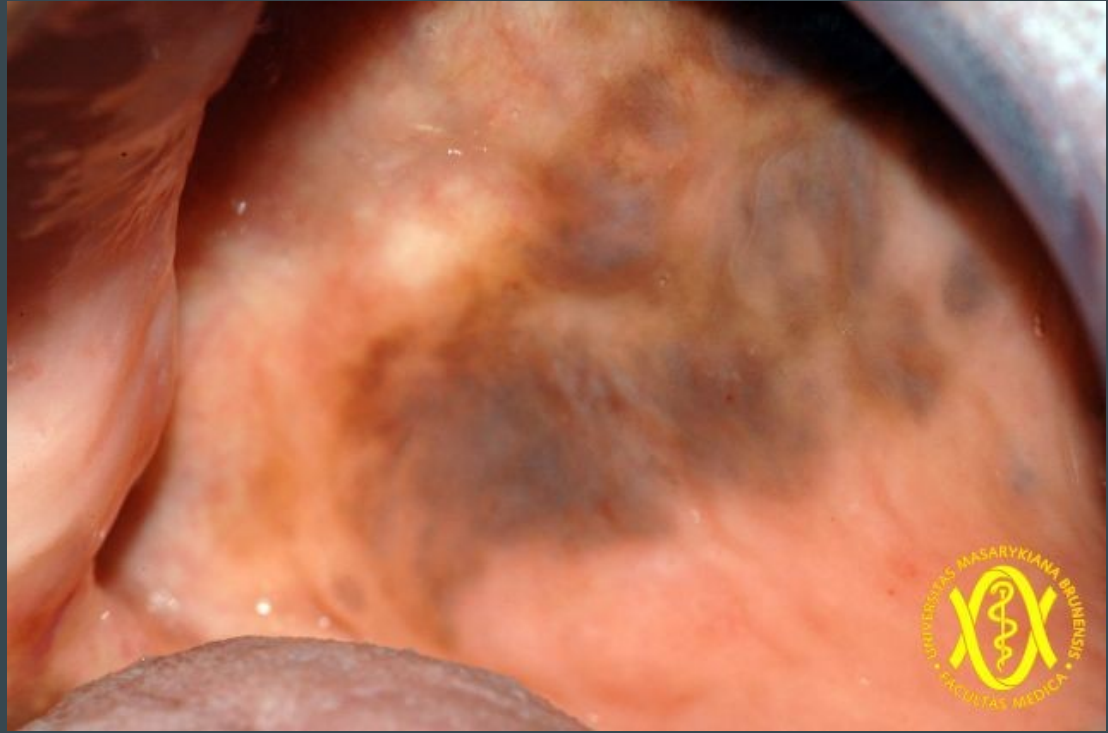Pigmentace - fyziologické pigmentace u tmavších ras



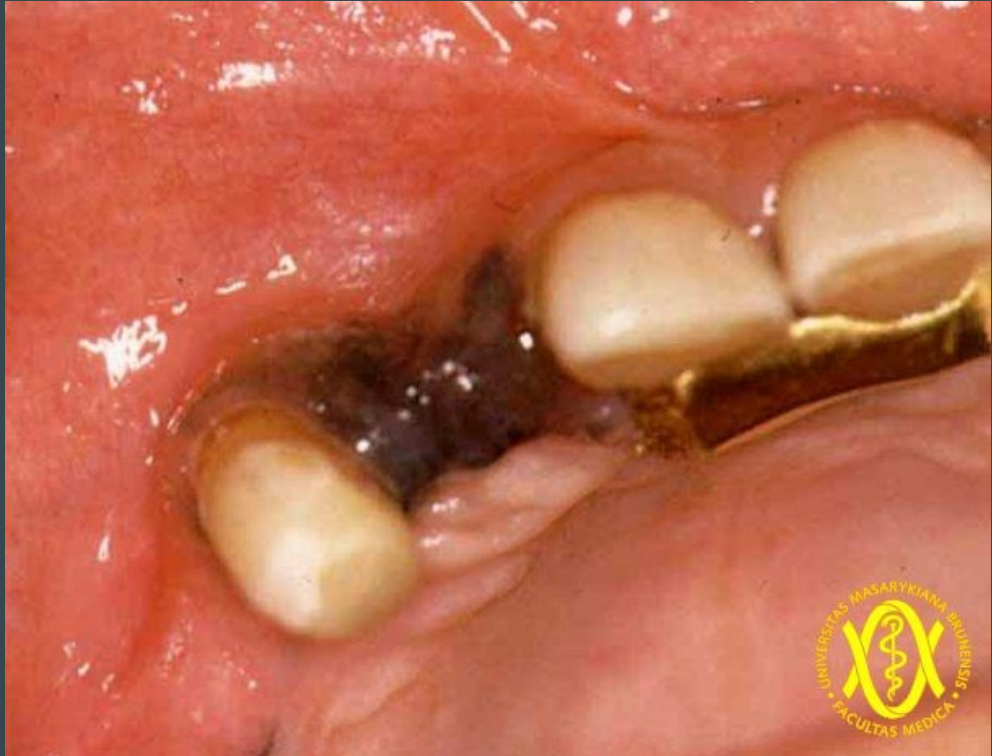
Pigmentace - tetováž amalgamu



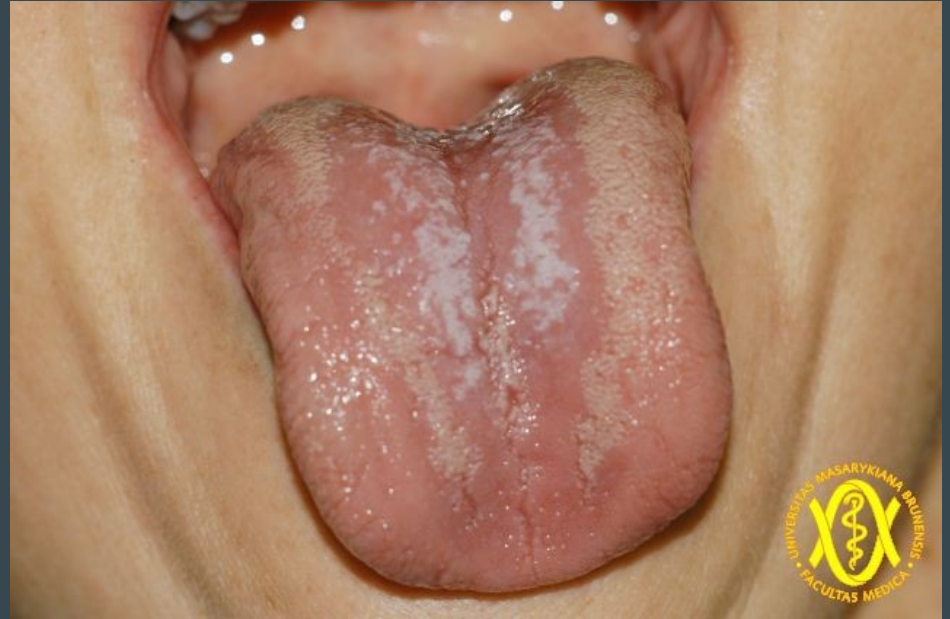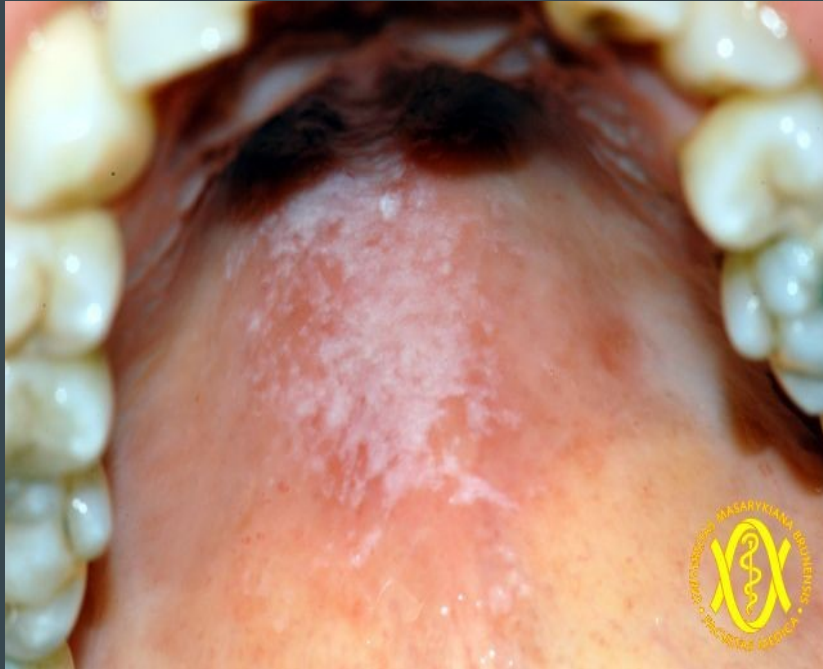Pigmentace - melaninové pigmentace u kuřáka



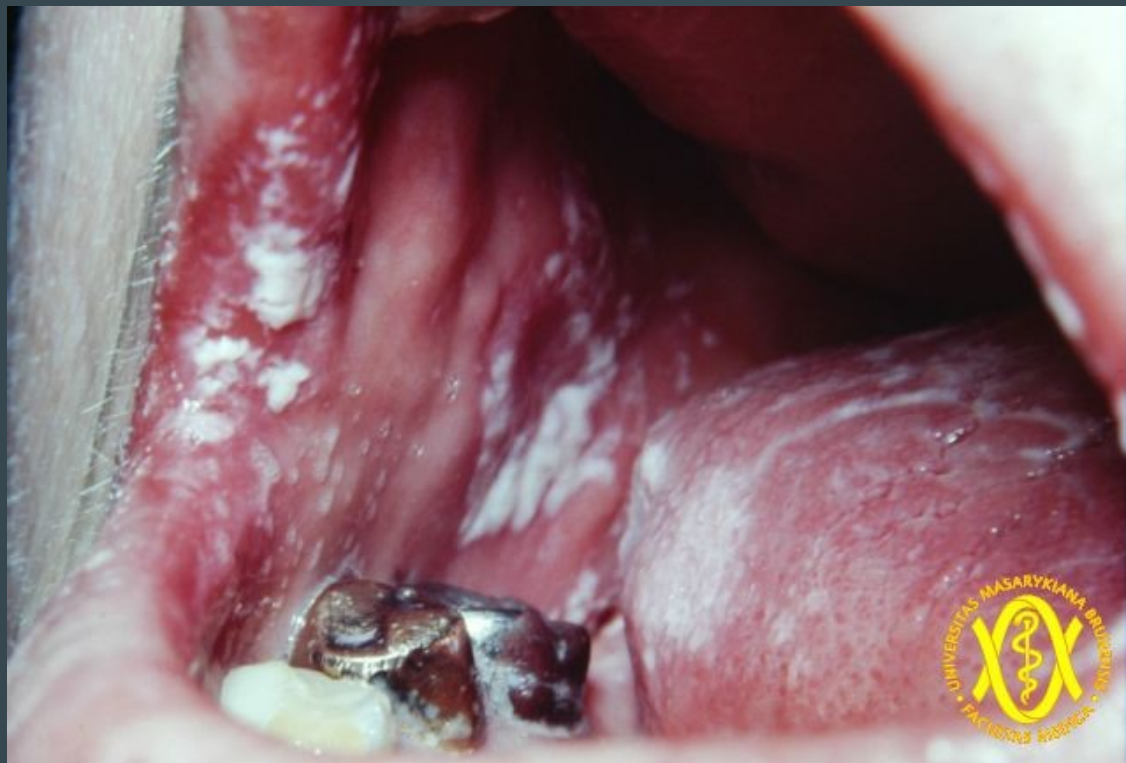Pigmentace - melanom



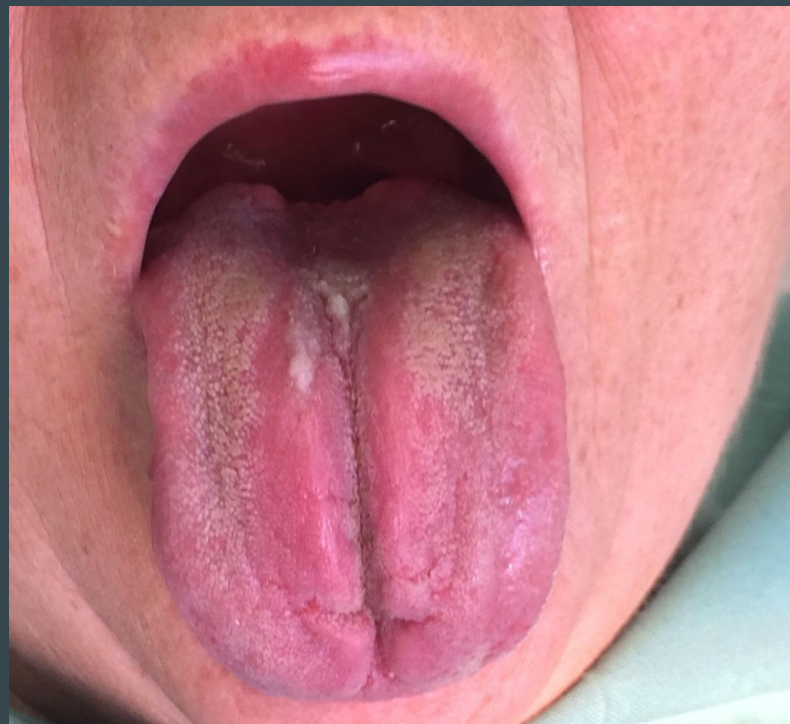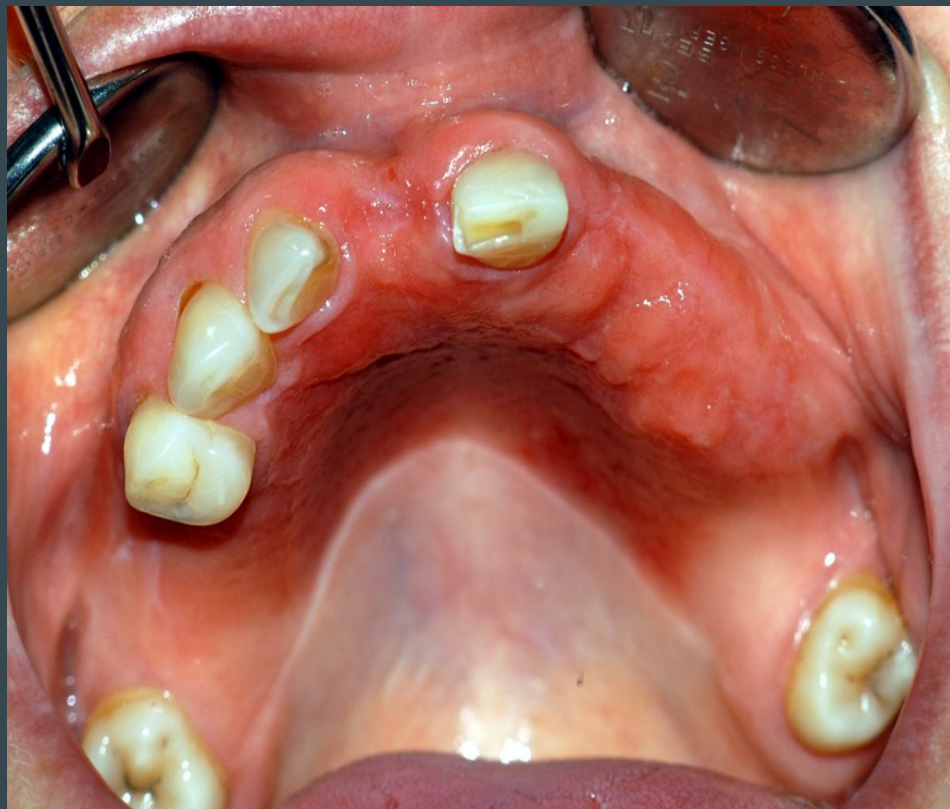
Kandidóza - akutní pseudomembranózní kandidóza



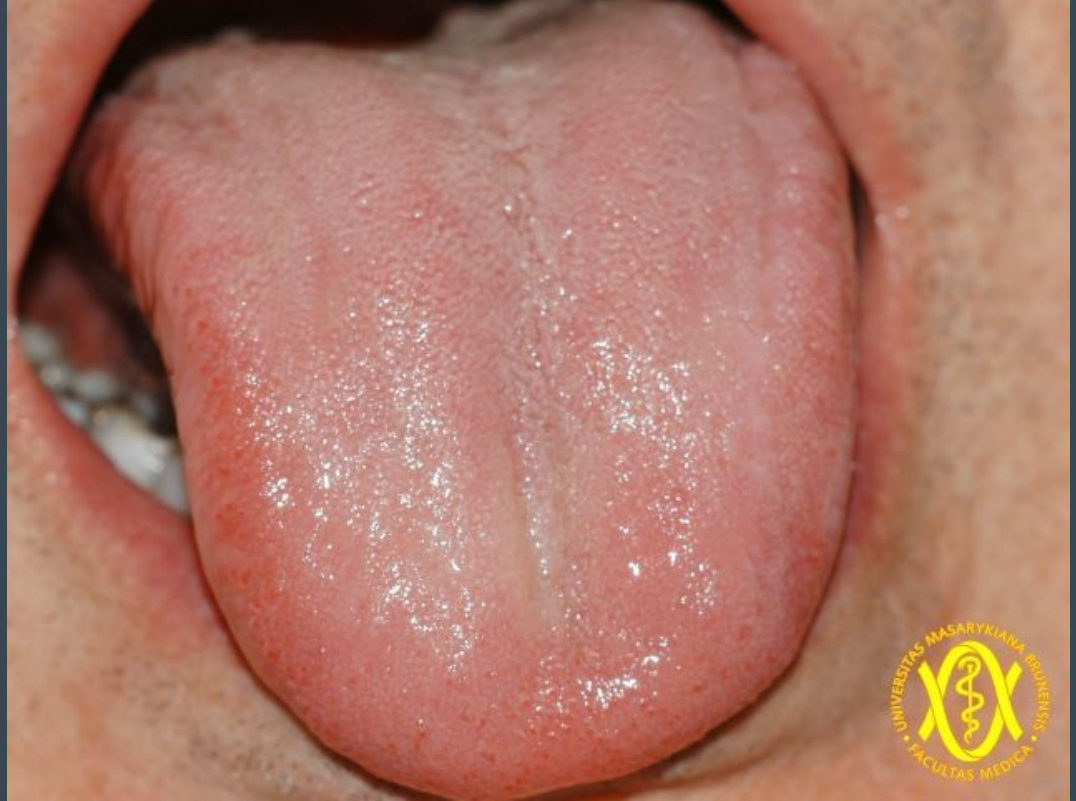Kandidóza - akutní pseudomembranózní kandidóza



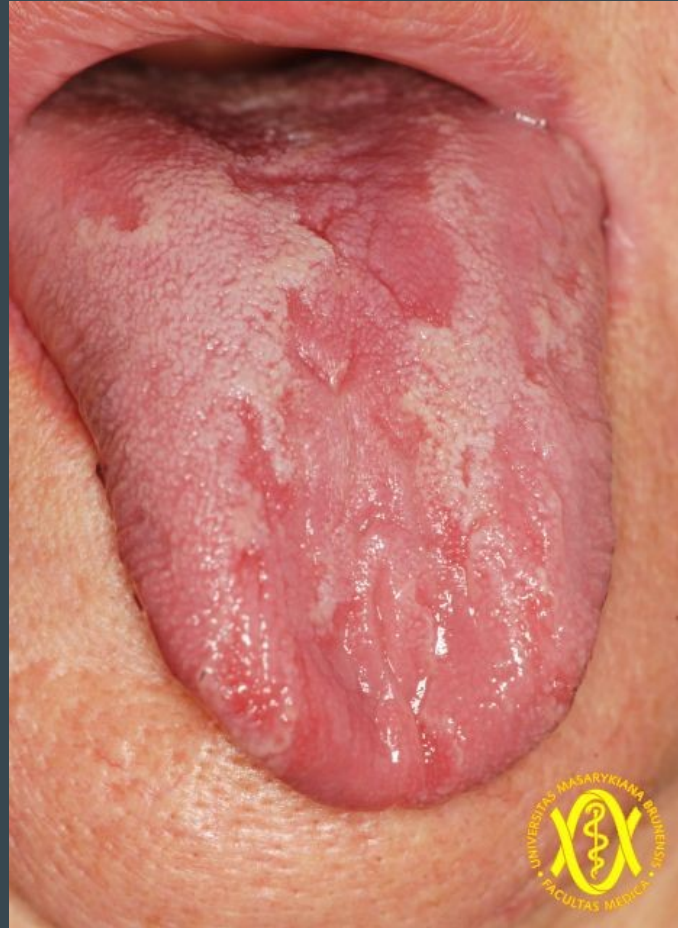Kandidóza - chronická, atrofická



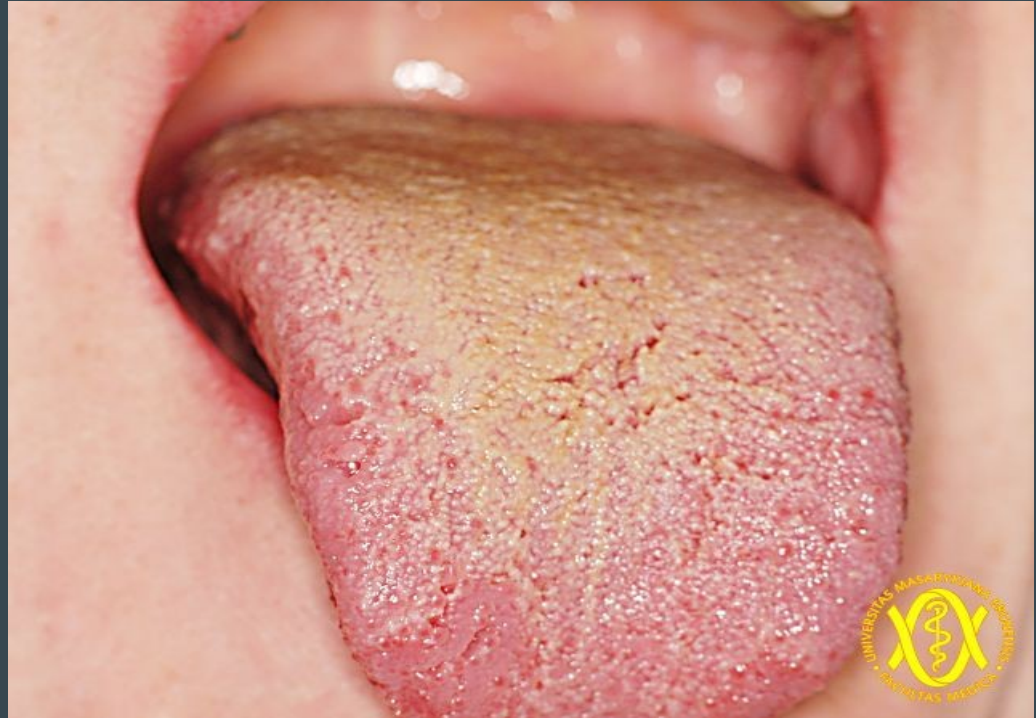Fyziologický povlak jazyka



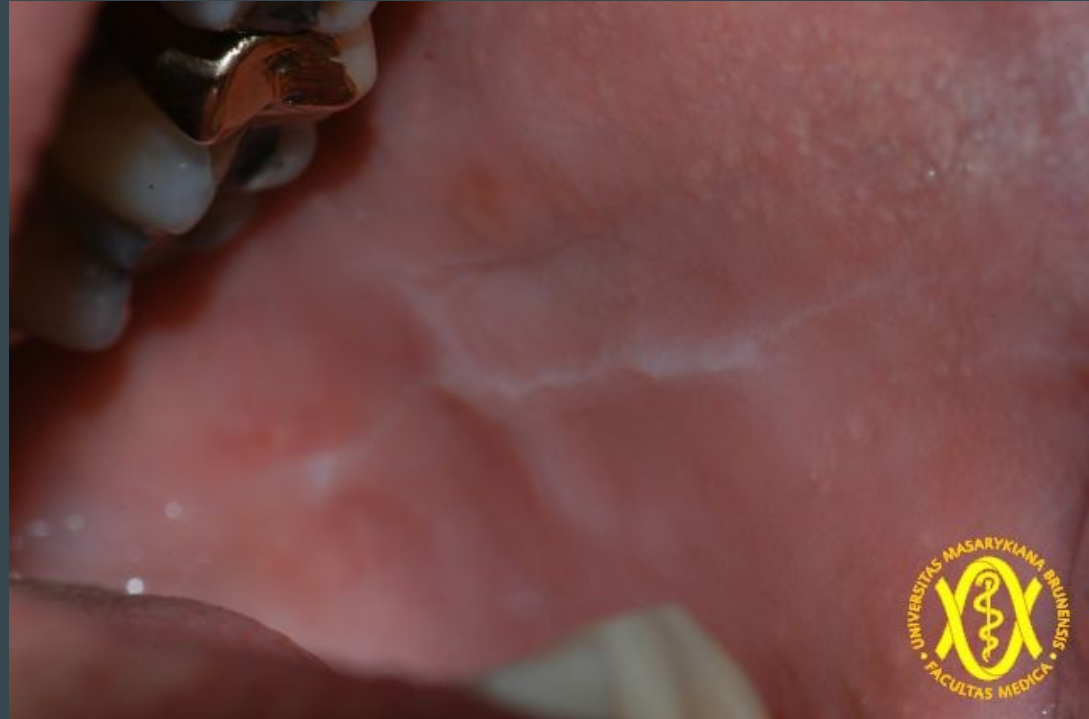Lingua geographica



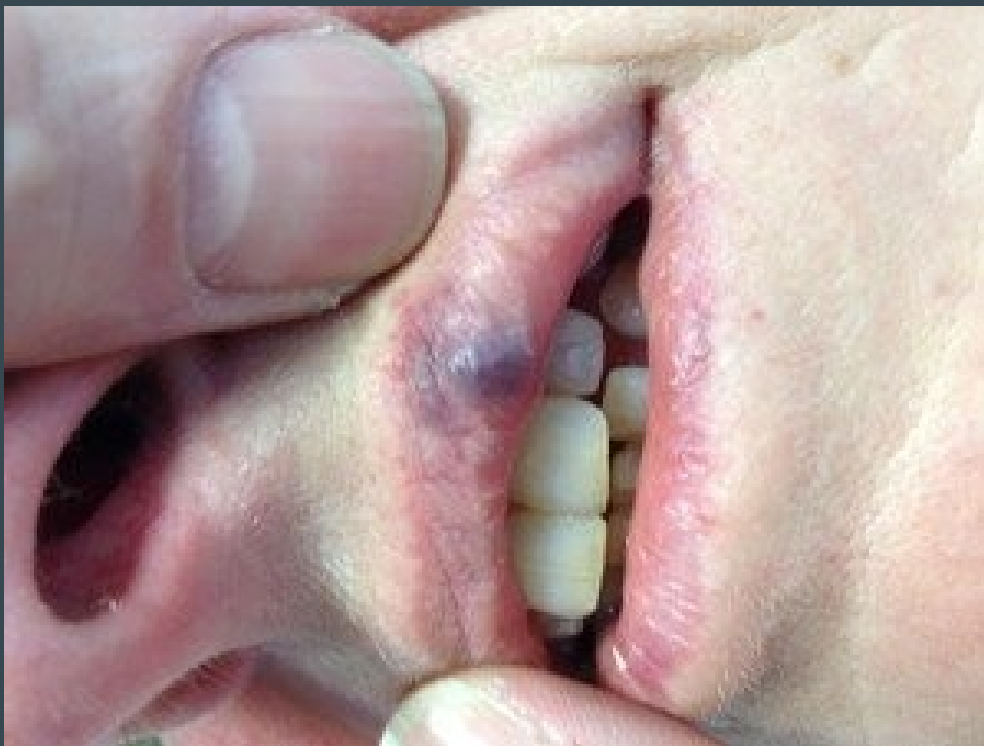Patologicky zmnožený povlak jazyka



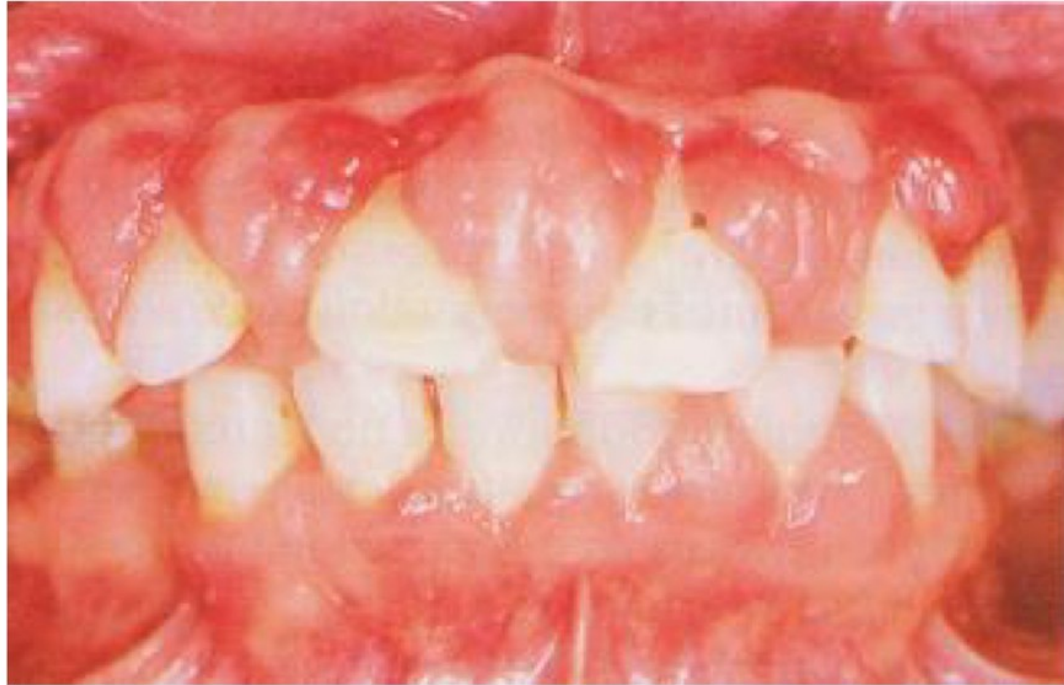Linea alba bukální sliznice



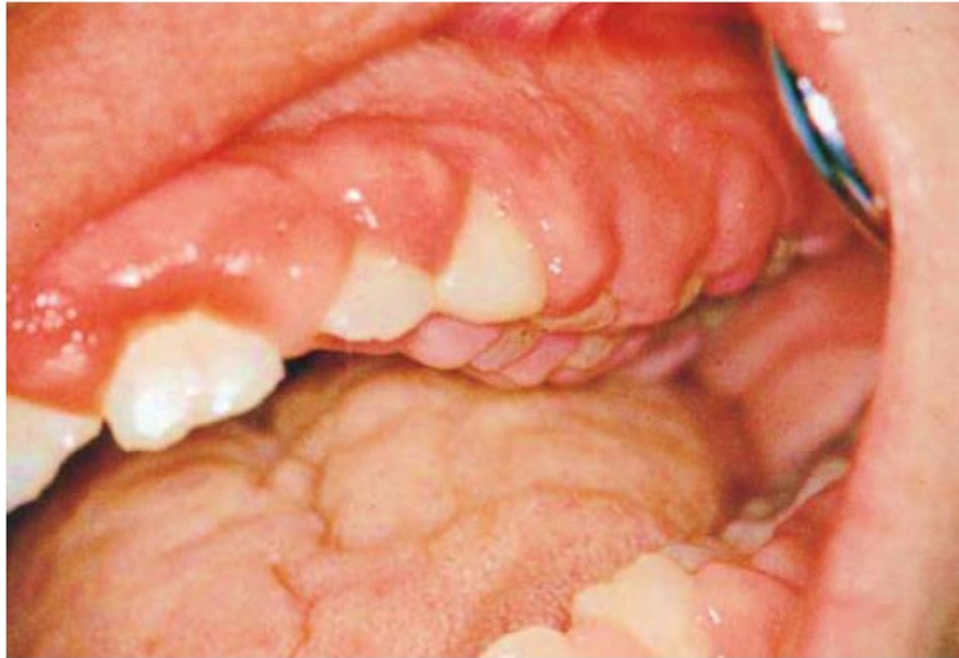Hemangiom horního rtu



Medikamentózně podmíněná hyperplazie



Dědičná gingivální fibromatóza (HGF)



Lichen ruber planus Desquamativní gingivitis

8. marca 2009
21.29

